ХОЛХУЖАЕВ ФАРРУХ ИКРОМОВИЧ

МОРФОЛОГИЯ НЕЙРОЭНДОКРИННЫХ СТРУКТУР ТОНКОЙ КИШКИ И МИНЕРАЛИЗАЦИЯ КОСТНОЙ ТКАНИ В ПОСТРЕПРОДУКТИВНОМ ПЕРИОД

14.00.02 – Морфология

14.00.22 – Травматология и ортопедия

Монография

Самарканд – 2025

УДК: 616.434(611.43)616-091(611.018.4)611.341

Морфология нейроэндокринных структур тонкой кишки и минерализация костной ткани в пострепродуктивном период: Монография /Ф.И.Холхужаев- Самарканд, 2025. - 125 с.

РЕЦЕНЗЕНТЫ:

В.Р. АКРАМОВ - заведующий кафедрой травматология и нейрохирургия Бухарского государственного медицинского института, д.м.н. (DSc), доцент

П.У.Уринбаев - профессор кафедры травматологии и ортопедии, Самаркандского государственного медицинского университета, д.м.н.,профессор

Аннотация.

Остеопороз является одной из наиболее актуальных проблем современной медицины, особенно в пожилом и старческом возрасте. Заболевание характеризуется снижением минеральной плотности костной ткани, что значительно повышает риск переломов и приводит к ухудшению качества жизни и инвалидизации пациентов. Данная монография посвящена вопросам ранней диагностики и профилактики остеопороза. В ней представлены современные методы исследования, включая как инструментальные, так и лабораторные способы оценки состояния костной ткани. Особое внимание уделено оригинальным методикам определения относительного содержания компактного и губчатого вещества костной ткани. Полученные данные позволяют на ранних этапах выявить остеопоротические изменения, разработать эффективные лечебно-профилактические мероприятия и тем самым снизить риск развития осложнений, в том числе инвалидизирующих переломов.

Монография предназначена для травматологов-ортопедов, морфологов, докторантов, клинических ординаторов, магистрантов, а также научных сотрудников, проводящих исследования в области заболеваний опорно-двигательного аппарата.

© Ф.И.Холхужаев, 2025

ВВЕДЕНИЕ

Остеопороз, являясь системным метаболическим заболеванием костной ткани, характеризуется снижением плотности костной массы и увеличением вероятности переломов. Социальная значимость остеопороза обусловлена тяжестью последствий переломов позвоночника и костей периферических отделов скелета. Низкоэнергетические переломы, возникающие в результате остеопоротических изменений в костях, являются одной из основных причин инвалидности пожилых людей. Диагностика этого заболевания затруднена из-за медленного течения болезни, в результате чего в большинстве случаев она выявляется клинически уже при наличии осложнений, например, при переломах[1]. Согласно Всемирной организации здравоохранения (ВОЗ), остеопороз занимает четвертую строчку среди неинфекционных заболеваний, уступая лишь сердечно-сосудистым патологиям, онкологии и сахарному диабету [78; с. 100-107]. В этих же данных отмечается, что ежегодно в мире проходят стационарное лечение от 800 000 до 1 000 000 пациентов с остеопоротическими переломами шейки бедренной кости, причем большинство этих пациентов составляют женщины[2].

Алиментарный сенильный остеопороз, являясь одной из самых распространенных заболеваний костной ткани, провоцирует патологические переломы костей, которые длительное время приковывают больного к постели и могут закончиться летальным исходом (Дудинская Е. Н. и др. 2019). Алиментарный сенильный остеопороз связан с высоким уровнем резорбции костной ткани. В таких случаях в результате нарушения всасывания кальция в тонкой кишке происходит снижение остеогенеза (Ершкова А.Б., Дроздов В.Н., Румянцев В.Г. 2005). Всасывание веществ в

---

[1] Дехканов Т.Д. и др. Морфология флюоресцирующих структур двенадцатиперстной кишки //European research, 2019. С. 183-187 .

[2] Хамдамова М. Т., Ахматова Д. Ф. Остеопороз у молодых женщин репродуктивного возраста, факторы риска //Биология и интегративная медицина. – 2021. – №. 1 (48). – С. 146-159.

тонкой кишке, в частности кальция, связано с ее диффузным эндокринным и нервным аппаратом. Они оказывают прямое влияние на функциональную активность выстилающихся (всасывающих) эпителиоцитов тонкой кишки. Изучение влияния серотонина на моторику кишечника, в том числе его стимулирующего эффекта на нейроэндокринный аппарат, содержание кальция в крови и минеральную плотность костей, а также на морфологию нейроэндокринного аппарата (регуляторной системы функций кишечника), в том числе на профилактику остеопороза, является актуальным вопросом. С этой точки зрения, релевантной задачей является изучение морфологии тонкой кишки, особенно ее нейроэндокринного аппарата, при алиментарном сенильном остеопорозе [3].

В нашей стране реализуются комплексные стратегии, целью которых является развитие здравоохранения, а именно совершенствование лечебных подходов к остеопорозу, снижение вероятности осложнений этого заболевания, которое характеризуется пониженной минеральной плотностью костной ткани и может привести к инвалидности и ухудшению качества жизни, а также профилактика данной патологии. И уже достигнуты определенные успехи в этом направлении.

Проблема изучения остеопороза и связанных с ним функциональных и патологических изменений кости и костной ткани стоит в центре внимания ученых со всего мира, а решению данного вопроса посвящены научные исследования последних нескольких десятилетий. Эта проблема остается актуальной и по сей день. Многими исследователями признано, что остеопороз может быть связан со многими соматическими заболеваниями, в первую очередь с заболеваниями пищеварительного тракта (Джоунс О. 2017). Некоторые ученые полагают, что заболевание хроническим панкреатитом (ХП) вызывает снижение минерализации костной ткани вплоть до уровня

[3] Дудинская Е. Н. и др. Остеопороз у пожилых пациентов //Остеопороз и остеопатии. – 2019. – Т. 22. – №. 3. – С. 34-40.

остеопении, при которой развиваются ухудшение всасывания витамина D и гипокальциемия, а также считают, что нарушение образования каловых масс в толстой кишке и синдром мальабсорбции в результате способствуют ускоренному выведению кальция из организма (Пасиешвили Л. М., 2016). Многие ученые признают, что остеопороз развивается в результате заболеваний пищеварительного тракта, в частности хронических воспалительных заболеваний кишечника (Булгакова С.В., Романчук Н.П. 2021, Фомина Л.А., Чернин В.В., Фомина М. 2021). Имеются сведения свидетельствующие о том, что данная патология напрямую связана с усилением процессов катаболизма в организме и нарушением всасывания микроэлементов в кишечнике (Шишкова В. Н. и др. 2021).

В нашей республике ученые провели исследование, посвященное изучению состояния и активности эндокринных клеток, расположенных в эпителии слизистой оболочки кишечника, после воздействия на них экспериментальных воздействий: мелатонина, доксиламина сукцината. Также исследовались реактивные изменения эндокринных клеток эпителия слизистой оболочки кишечника у животных, которые получали пищу с высоким содержанием жиров (Декканов Т.Д., Бойкузиев Х.Х., Орипов Ф.С. 2016 Дехканов Т.Д., Орипов Ф.С. 2021, Дехканов Т.Д., Рахмонов З.М., Дехканова Н.Т. 2014, Мирзаева С.С., Орипова А.Ф., Орипов Ф.С. 2021). В результате изучения переломов шейки бедренной кости в результате ОП у повторнородящих и женщин в постменопаузе с использованием клинико-рентгенологических методов, денситометрии и статистических методов, получен вывод свидетельствующий о полиэтиологичности данных изменений. Отмечалось, что соответствующая группа женщин нуждается в ранней диагностике и специальном учете (Раззоков А.А., Эксонов А.С. 2019).

Хотя влияние на эндокриноциты этих воздействий изучено недостаточно, по-прежнему много нераскрытых вопросов касается реакции эндокринных клеток эпителия тонкой кишки в пострепродуктивном возрасте. Нарушения в работе и хронические болезни органов пищеварительной

системы негативно влияют на обмен и усвоение кальция в кишечнике, что приводит к понижению уровня кальция в крови и, как следствие, к снижению минеральной плотности костной ткани, что может спровоцировать остеопению и остеопороз.

Несмотря на это, в ходе нашего исследования не было найдено научных работ, которые бы комплексно рассматривали морфологию нервного и эндокринного аппаратов тонкой кишки, а также показатели минеральной плотности костной ткани у лиц в пострепродуктивном возрасте. Принимая во внимание значение интрамурального нервного и диффузного эндокринного аппарата в процессе функциональной деятельности, необходимо отметить, что большое значение имеет исследование клинико-морфологической связи между состоянием регулирующего аппарата тонкой кишки и минеральной плотностью кости. Поскольку активность всасывания в стенке кишечника напрямую связана с системой его локальной регуляции.

I. ГЛАВА. СОВРЕМЕННЫЕ ДАННЫЕ О МИНЕРАЛИЗАЦИИ КОСТНОЙ ТКАНИ, ИЗМЕНЕНИЯХ В НЕЙ В ПОСТРЕПРОДУКТИВНОМ ПЕРИОДЕ И ЗНАЧЕНИИ НЕЙРОЭНДОКРИННОЙ СИСТЕМЫ ПИЩЕВАРИТЕЛЬНОЙ ТРУБКИ (ОБЗОР ЛИТЕРАТУРЫ)

1.1. Значение морфофункционального состояния органов пищеварения в формировании минеральной плотности костей и его роль в развитии остеопороза

Остеопороз, являясь системным метаболическим заболеванием костной ткани, проявляется снижением плотности костной массы и повышенной предрасположенностью к переломам. Социальная значимость остеопороза обусловлена его тяжелыми последствиями, в первую очередь переломами позвоночника и костей конечностей.

Низкоэнергетические переломы, вызванные остеопоротическими изменениями в пожилом возрасте, являются одной из основных причин инвалидизации пожилых людей. Диагностическим недостатком заболевания является то, что оно развивается медленно и в большинстве случаев определяется клинически после манифестации его осложнений, т. е. при переломах.[19; с. 119, 18; с. 183-187].

Устойчивость костей во многом определяется компактностью костного вещества и плотностью минерального компонента. Эта патология диагностируется у 15% женщин в возрасте 50-59 лет, но с течением времени ее частота стремительно увеличивается, достигая 70% у людей старше 80 лет. Важно подчеркнуть, что смертность в течение первого года после перелома может быть весьма высокой, составляя 30,8-35,1%, а через год 78% пациентов продолжают нуждаться в постоянной помощи, а через два года 65,5% из них остаются несамостоятельными.

В зависимости от причин возникновения и механизма развития

различают первичный и вторичный остеопороз. Вторичный остеопороз возникает вследствие различных заболеваний. Среди них выделяют хронические панкреатиты разной этиологии, которые могут спровоцировать развитие остеопороза, гепатит, цирроз печени (ЦП), билиарная дисфункция, синдром мальабсорбции и другие, подобные заболевания часто сопровождают остеопорозы, однако непосредственной причиной является нарушение обмена витамина D и кальция, развивающееся в результате этих заболеваний. Данные цепные процессы приводят к снижению минеральной плотности костной ткани и проявляются в виде остеопении, остеопороза. В результате таких изменений в костной ткани наблюдаются остеопоротические переломы различной локализации даже при минимальных травмах.

Различные заболевания желудочно-кишечного тракта, затрагивающие печень, кишечник, поджелудочную железу, желчевыводящие пути, часто приводят к проблемам с минеральной плотностью костной ткани, таким как остеопороз и остеопения. Многие из этих заболеваний нарушают всасывание кальция, что, в свою очередь, может спровоцировать нарушения обмена витамина D и белковой недостаточности. Недостаток кальция в организме провоцирует активизацию паращитовидных желез и, как следствие, вторичный гиперпаратиреоз. Относительный или абсолютный дефицит витамина D нарушает минерализацию органического матрикса. В связи с этими сложными нарушениями в ряде случаев развивается остеопения.

Широко признано научным сообществом, что остеопороз может иметь тесную связь с различными соматическими заболеваниями, в первую очередь с недугами пищеварительной системы [27; с. 25-28]. Практические рекомендации Всемирной гастроэнтерологической организации (JGET, 2004) выделяют ряд хронических заболеваний органов пищеварения, которые могут способствовать развитию остеопороза. К ним относятся хронические воспалительные заболевания кишечника (колит, энтероколит, энтерит), постгастрорезекционный синдром, целиакия, патологии печени

(холестатические заболевания), хронический панкреатит и гепатит. Хронические заболевания органов пищеварения не только вызывают снижение минеральной плотности костей, но и нарушают усвоение и метаболизм витамина D. В результате этого происходит уменьшение всасывания кальция, магния и фосфора стенками пищеварительного тракта, а также повышение их выведения почками.

Несмотря на очевидные морфологические изменения костной ткани, наблюдаемые при гепатите, циррозе печени, панкреатите, билиарной дисфункции, синдроме нарушения всасывания и воспалительных заболеваниях кишечника, медицинский персонал не обращает достаточного внимания на костную систему и механизмы ее восстановления.

В настоящее время наличие современных неинвазивных методов позволяет определять минеральную плотность, структуру, активность метаболических процессов, а также структурно-функциональное состояние костной ткани при хронических заболеваниях органов пищеварения.[33; с. 10-13].

Авторы отмечают, что в большинстве случаев патологии органов пищеварительной системы протекают коморбидно, а в пострепродуктивном возрасте в результате данных заболеваний у больных возникает снижение минеральной плотности костной ткани. Коморбидность одновременно нескольких заболеваний оказывает негативное влияние на их клиническое проявление, что приводит, без достаточного внимания со стороны врачей, к случаям неправильной диагностики у лиц пожилого возраста и в пострепродуктивном периоде. Это, в свою очередь, являлется благоприятной основой для случаев неправильного подбора лечебно-профилактических мероприятий. Вышеупомянутая ситуация негативно сказывается на профилактике заболевания и препятствует предупреждению осложнений. В сущности скорость снижения плотности костной ткани значительно увеличивается в пострепродуктивном периоде, причем этот процесс ускоряется при наличии хронических заболеваний органов пищеварения [95;

с. 95-98,114; с. 21-27,127; с. 867-871].

Проблема остеодефицита при заболеваниях органов пищеварения особенно актуальна, поскольку они приводят к нарушению всасывания необходимых минеральных и органических веществ в тонком кишечнике, то есть в синдромах мальдигестии (нарушение всасывания микроэлементов, питательных веществ, витаминов) и мальабсорбции (нарушение всасывания и транспорта минералов в тонком кишечнике). Кроме того, строгое соблюдение диеты данными больными приводит к дефициту необходимых организму витаминов и микроэлементов и сследовательно дисбалансу. Также в случаях, связанных с повышенной секреторной активностью желудка, при назначении ингибиторов протонной помпы, в результате их действия уменьшается выделительная активность желудка и угнетается всасывание микроэлементов в желудочно-кишечном тракте [112; с. 656-660,136; с. 1361-1369]. Нарушения всасывания кальция могут возникать и в результате оперативных вмешательств (при резекциях) [68; с. 4-8].

Хронический панкреатит, характеризующийся нарушением внешнесекреторной функции, относится к хроническим заболеваниям пищеварительной системы и провоцирует снижение минеральной плотности костей, что проявляется в виде остеопении и остеопороза. Среди причин развития остеопороза значительную роль играют заболевания поджелудочной железы, в частности хронический панкреатит, который неизбежно сопровождается дисфункцией экзокринной части органа. Хронический панкреатит характеризуется воспалительным процессом, который приводит к очаговому некрозу, за которым следует диффузное или сегментарное фиброзирование паренхимы железы, что в конечном итоге вызывает функциональную недостаточность железы [17; с. 416]. Панкреатическая недостаточность — заболевание, характеризующееся дефицитом всех или отдельных ферментов, продуцирующихся в поджелудочной железе, искомый дефицит является фактором, влияющим на течение хронического панкреатита и качество жизни больного [67; с. 12-18].

Повреждение внешнесекреторной функции поджелудочной железы часто встречается на поздних этапах болезни, вызывая фиброзные изменения в органе и уменьшение выработки ферментов, что клинически проявляется как нарушение всасывания. В некоторых случаях внешнесекреторная недостаточность может возникнуть на ранних стадиях заболевания вследствие уменьшения функционально активной ткани поджелудочной железы. Некоторые исследователи утверждают, что даже 5-10% снижение экзокринной секреции может вызвать выраженную стеаторее и креаторее [42; с. 83-88,54; с. 3-5]. Важность креатореи для клинической практики велика, поскольку она нарушает всасывание, в первую очередь, жирорастворимых витаминов A, D, E и K.

Снижение минеральной плотности костной ткани в виде остеопении у больных хроническим панкреатитом (ХП) обусловлено различными патогенетическими процессами. Если первый представлен нарушением всасывания витамина D и гипокальциемией, то следующий — это синдром мальабсорбции и расстройство формирования кала в толстой кишке. В результате ускоряется выведение лишнего кальция из организма [121; с. 801-814,66; с. 41-44]. Недостаток жирорастворимых витаминов в организме может вызывать боли в костях, повышает их ломкость, снижает эластичность костной ткани и способствует атипичному сокращению мышц, нарушению свертывающей системы крови, проявляющемуся в виде кровотечений. Кроме того, может наблюдаться ухудшение сумеречного зрения, повышенная сухость кожи [17; с. 416]. Недостаток витамина D сопровождается снижением усвоения кальция, повышением секреции паратиреоидного гормона (ПТГ) и нарушением процесса минерализации костной ткани. К другим факторам, увеличивающим риск развития остеопении у пациентов с хронической болью, относятся повышенная активность воспалительных цитокинов, курение, злоупотребление алкоголем и ограничение рациона из-за постоянных болевых ощущений. При хроническом воспалении поджелудочной железы организм вырабатывает противовоспалительные

вещества, такие как интерлейкин-1, интерлейкин-6 и фактор некроза опухоли-а. Исследования показали, что повышенное производство TNF-α усиливает функциональную активность остеокластов и стимулирует процесс резорбции костной ткани.

Многие факторы внешней и внутренней среды участвуют в регуляции процесса панкреатической секреции. Несомненно, что регуляция и контроль этого сложного процесса осуществляется непосредственно нейроэндокринной системой. Ионы Ca2+ выступают универсальным посредником в передаче внеклеточных сигналов, позволяя клетке реагировать на гормоны и нейротрансмиттеры [17; с. 416,68; с. 4-8,106; с. 213-221]. В настоящее время научные исследования в области доказательной медицины однозначно подтверждают, что кальциевые ионы являются ключевым фактором, определяющим стимуляцию и координацию процесса выделения ферментов клетками органов пищеварительной системы [36; с. 46-51,114; с. 575-586]. Многие исследования показали, что потеря внеклеточного кальция приводит к снижению секреции амилазы экзокринными клетками поджелудочной железы [36; с. 46-51,130; с. 2723-2730]. Известно, что синтез секретина, панкреозимина и ферментов поджелудочной железы тесно связан с присутствием кальция. В результате кальций, воздействуя на панкреатоциты, стимулирует высвобождению панкреозимина слизистой оболочкой двенадцатиперстной кишки. Помимо этого, кальций участвует в регуляции сократительной активности сфинктера Одди [131; с. 840-845, 139; с. 165-170]. Данный микроэлемент усиливает выделение ферментов панкреатоцитами, активирует ферменты и стабилизирует состояние клеточных молекул [36; с. 46-51,68; с. 4-8, 104; с. 938-950]. Исследования подтверждают важность кальция для секреторной функции поджелудочной железы. Установлено, что при хроническом панкреатите (ХП) концентрация кальция в панкреатическом соке снижается одновременно с уменьшением количества выделяемых ферментов [49; с. 61-

66]. В связи с тем, что выработка ферментов зависит от кальция, снижение уровня кальция в крови (гипокальциемия) ведет к уменьшению активности экзокринной части поджелудочной железы и нарушению ее способности правильно выделять ферменты. Анализируя представленные сведения, можно утверждать, что ионы кальция оказывают существенное влияние на развитие заболеваний поджелудочной железы. В результате этого нарушается костный метаболизм, что в свою очередь служит основой для развития внешнесекреторной недостаточности поджелудочной железы, создавая замкнутый цикл [90; с. 29-32].

Секреция соляной кислоты, являющейся стимулятором панкреатической активности, также повышается под действием ионов кальция. Кальций напрямую участвует в регуляции сократительной деятельности мышц. Сбои в кальциевом обмене могут спровоцировать дисфункцию сфинктера Одди, что может указывать на его ключевую роль в патогенезе данного заболевания. Tonus сфинктерного аппарата оказывает существенное влияние на кальциевый обмен. При сниженном тонусе сфинктера наблюдается усиление потери микроэлементов с желчью, а при высоких перистальтических дискинезиях, наоборот, происходит нарушение процессов усвоения кальция из-за уменьшения выведения желчных кислот в кишечник [125; с. 316-323].

Таким образом, ХП и внешнесекреторная недостаточность поджелудочной железы являются одним из факторов риска снижения минеральной плотности костной ткани при заболеваниях органов пищеварения.

Витамин D, который играет важную роль в поддержании минеральной плотности костей и относится к группе жирорастворимых витаминов, усваивается при достаточном количестве желчных кислот, как отмечается в [1; с. 5-6]. Следовательно, дефицит желчных кислот может существенно препятствовать усвоению витамина D, что, в свою очередь, может

спровоцировать нарушения минерализации костной ткани. Печень синтезирует 90% витамина D, где и происходит первая фаза реакции гидроксилирования холекальциферола и кальциферола [93; с. 2-6]. Важно отметить, что желчные кислоты играют ключевую роль в активации фермента панкреатической липазы, что способствует усвоению жирорастворимых витаминов, включая витамин D [46; с. 76-82]. После перенесенных желчекаменной болезни и постхолецистэктомического синдрома (ПСС) у более чем 87% пациентов диагностируется билиарная недостаточность [47; с. 460]. Недостаток желчи может стать причиной нарушения всасывания кальция и витамина D, что приводит к мальабсорбции, и, как следствие, негативно сказывается на минеральной крепости костей.

Недостаток желчи может стать причиной нарушения усвоения кальция и витамина D, что, в свою очередь, может негативно сказаться на минеральной крепости костной массы.

Российские ученые отметили, что 42,6% больных с желчекаменной болезнью имели нормальную минеральную плотность костей, а у 57,4% наблюдалась остеопения или остеопороз. Дефицит витамина D также наблюдался у 69% больных желчекаменной болезнью. Одной из основных причин нарушения кальциевого обмена при патологии билиарной системы является низкий уровень витамина D в крови [120; с. 506]. У больных с желчекаменной болезнью и постхолецистэктомическим синдромом, в случаях недостаточности тока желчи, отмечается повышенный риск развития остеопении. Установлено, что риск развития остеопении напрямую связан со степенью недостаточности билиарной системы [50; с. 45-46]. Развитие желчекаменной болезни и постхолецистэктомического синдрома, сопровождающееся недостаточностью желчи, вызывает повышение активности гормонов, регулирующих кальциевой метаболизм, в результате нарушения фосфорно-кальциевого баланса. При этом повышается активность паратиреоидного гормона, в результате чего снижается

минеральная плотность костной ткани, что приводит к развитию остеопении и остеопороза.

Хронические заболевания печени часто сопровождаются нарушениями костной ткани, которые получили название печеночной (гепатогенной) остеодистрофии. Исследователи отмечают, что данное состояние диагностируется у 40-75% пациентов с хроническими патологиями желчевыводящих путей. Механизм развития остеопении и остеопороза при болезнях печени многогранен и обусловлен множеством факторов [59; с. 128].

Сегодня остеомаляция часто встречается у пациентов с хроническими заболеваниями гепатобилиарной системы, а остеопороз костной ткани – при хронических гепатитах и циррозах. Исследования показывают, что 39% людей, страдающих циррозом печени, также имеют диагностированный остеопороз.

Аутоиммунный гепатит, аутоиммунный цирроз и первичный билиарный цирроз являются патологиями, для которых характерно стремительное и существенное уменьшение минеральной плотности костей [101; с. 385-390, 110; с. 5347-5350]. В научном сообществе не вызывает сомнений связь между развитием остеопении и остеопороза и патологиями гепатобилиарной системы, сопровождающимися холестазом. Ученые установили, что пациенты с первичным билиарным циррозом печени страдают нарушениями минеральной плотности костной ткани в четыре раза чаще, чем здоровые люди. Стоит отметить, что остеопения чаще встречается при первичном билиарном циррозе, чем при других холестатических заболеваниях гепатобилиарной системы, таких как холангит, осложненный первичным билиарным склерозом и гемохроматоз [125; с. 316-323].

Патогенез остеопороза при хронических заболеваниях печени сложен и многогранен. На метаболический статус костной ткани оказывают влияние ключевые факторы: причины развития заболевания, его динамика, уровень функциональной печеночной недостаточности и степень выраженности

холестаза [58; с. 49-52, 59; с. 128, 112; с. 656-660, 135; с.1604-1608].

Установлено, что развитие остеопатии при заболеваниях гепатобилиарной системы неразрывно связано со степенью тяжести хронического гепатита и цирроза печени, и что остеопатия является составной частью симптомокомплекса. В результате рентгеноденситометрического исследования позвоночника и шейки бедра у больных хроническим алкогольным гепатитом выявлено, что остеопороз наблюдался в 12,6% и 7,8% случаев, соответственно, а остеопения - в 72,8% и 71,8% [59; с. 128].

В случае цирроза печени, вызванного вирусами HCV и HBS, отмечается повышение уровня паратиреоидного гормона, что приводит к развитию синдрома вторичного гиперпаратиреоза. Это обстоятельство оказывает существенное влияние на патогенетические механизмы процессов ремоделирования. При декомпенсации хронических заболеваний печени и желчевыводящих путей, а особенно при алкогольном гепатите, выявляется дефицит активных форм витамина D [132; с. 845-851]. Среди возможных механизмов развития остеопороза при хронических заболеваниях печени следует отметить токсическое действие билирубина и застоя желчных кислот на остеобласты [113; с. 411-420].

Усугубление хронического алкогольного гепатита и цирроза печени тесно связано с нарушением баланса цитокинов, которое проявляется в увеличении уровня противовоспалительных цитокинов (ИЛ-10, ИЛ-6, ФНО-а). Такой дисбаланс обусловлен снижением концентрации интерлейкинов с противовоспалительным действием (ИЛ-4, ИЛ-10) и усилением патологического процесса, приводящего к печеночной недостаточности [61; с. 576-583]. Недостаток клиренса в печени вследствие гиперцитокинемии негативно сказывается на костном метаболизме, стимулируя активность остеокластов и, как следствие, резорбцию костной ткани.

Можно утверждать, что еще одним патогномоничным симптомом СЖК является нарушение минерального обмена. Гипокальциемия является

провоцирующим фактором развития вторичного гиперпаратиреоза, характерного для цирроза печени, особенно в терминальных стадиях [93; с. 2-6].

Наши исследования показывают необходимость формирования контрольных групп из числа больных с хроническими патологиями органов пищеварения и разработки специальных реабилитационных мероприятий. Введение этих пациентов требует не только глубокого понимания основных гастроэнтерологических проблем, но и своевременного выявления остеопении и остеопороза, а также назначения соответствующих лечебных, ортопедических и профилактических действий.

Исследования в области медицины показали, что костная ткань является одной из первых тканей, которая реагирует на хронические заболевания органов пищеварения, проявляя эндокринные, биологические и метаболические изменения. Поэтому пациенты с хроническими заболеваниями гепатобилиарной системы и желудочно-кишечного тракта находятся в группе наибольшего риска развития вторичного остеопороза.

1.2. Значение и влияние заболеваний кишечника на возникновение нарушений минеральной плотности костей и развития остеопороза.

В ряде научных работ [13; с. 121-138, 86; с. 26-29] рассматривается и подробно анализируется связь между развитием остеопороза и заболеваниями пищеварительной системы, в частности хроническими воспалительными заболеваниями кишечника. Исследование прямой связи синдрома мальабсорбции с нарушением всасывания выявило, что его развитие обусловлено несколькими ключевыми факторами: уменьшением площади всасывания, ускоренным прохождением химуса по тонкой кишке, проблемами с желчеобразованием и желчевыделением, нарушением внешнесекреторной функции поджелудочной железы, блокированием всасывания функционально здоровыми клетками кишечника и сокращением количества функционально активных клеток кишечника [56; с. 76]. Эти

процессы тесно взаимосвязаны и, в конечном итоге, ведут к нарушению минеральной плотности костной массы, что проявляется в виде остеопении и остеопороза.

Исследования ученых показали, что патогенез нарушения ремоделирования костной ткани у пациентов с заболеваниями пищеварительной системы обусловлен нарушением всасывания кальция, витамина D, жиров и белков, что, как следствие, приводит к сбоям в метаболизме витамина D [48; с. 30-34].

Витамин D имеет большое значение и участвует в контроле ремоделирования костной ткани, всасывания кальция в кишечнике и выведения его почками. Достаточное количество витамина D предупреждает развитие рахита у детей и развитие остеомаляции у пожилых людей в случаях отсутствия генетической резистентности к нему. Гиповитаминозное состояние витамина D может проявляться нарушением баланса кальция, снижением плотности минерального вещества костной ткани, слабостью мышечной ткани, болями в спине. Однако функции витамина D не ограничены и не ограничиваются метаболизмом кальций-фосфорных веществ. Он также влияет на другие физиологические процессы, включая рост клеток, нервно-мышечную передачу импульсов, иммунитет и воспаление [53; с. 403-408, 72; с. 102-106].

Витамин D регулирует экспрессию большого количества генов, кодирующих белки, участвующие в клеточной пролиферации, дифференцировке и апоптозе. Систематические обзоры и крупные метаанализы связывают дефицит витамина D с такими неблагоприятными исходами, как остеопороз, остеопоротические переломы, мышечная слабость, общей и увеличение сердечнососудистой смертности и снижение физической активности у пожилых людей [73; с. 7-16, 9; с. 14-29].

Дефицит витамина D приводит к снижению всасывания кальция, увеличению секреции паратиреоидного гормона (ПТГ) и снижению минерализации костей [107; с. 1119-1124,32; с. 101,55; с.454-457]. Витамин D

необходим для усвоения кальция в кишечнике и для поддержания здоровой костной ткани у мужчин и женщин. Низкое количество витамина D вызывает вторичный гиперпаратиреоз, нарушение всасывания кальция, что повышает костный метаболизм, особенно у пожилых людей, приводя к остеопорозу и переломам костей [75; с. 35-37].

Исследования, представленные в литературе, свидетельствуют о том, что изучение связи между частотой переломов костей и хроническими заболеваниями органов пищеварения является актуальным направлением. В пожилом и старческом возрасте нарушение усвоения организмом необходимых веществ, включая кальций, обусловленное сбоем нейротрофического и эндокринного контроля, может стать причиной развития ряда заболеваний опорно-двигательного аппарата, таких как остеопения, остеопороз и остеомаляция. Остеопороз часто провоцируется воспалением кишечника. Процесс пищеварения в тонкой кишке тесно взаимосвязан с работой ее локального регуляторного интрамурального нервного и эндокринного механизмов. В стенках тонкой кишки между эпителиоцитами размещены клетки диффузной эндокринной системы, которые играют важную роль в усвоении веществ. Производя моноамины и регуляторные пептиды, эти клетки оказывают локальное воздействие на окружающие их структуры. В тесной связи с интрамуральными нервными образованиями местная эндокринная система непосредственно участвует в контроле функциональной активности тонкой кишки. Несмотря на наличие исследований по морфологии нервной системы у старых лабораторных животных, морфологические и морфометрические характеристики эндокриноцитов тонкой кишки остаются недостаточно изученными. Эндокриноциты открытого типа, располагаясь непосредственно в контакте с химусом своим апикальным полюсом, [39; с. 102-106], получают первыми сигналы от хеморецепторов, что обуславливает их ключевую роль в регуляции процесса усвоения питательных веществ в кишечнике. Поэтому, понимание морфологии апудоцитов у самок в пострепродуктивном периоде

приобретает особую актуальность для выяснения путей развития постменопаузального остеопороза у лабораторных животных.

Регуляция функциональной активности внутренних органов, включая органы пищеварительной системы, осуществляется не только центральными структурами, но и локальными регуляторными механизмами. К таким механизмам относятся интрамуральный нервный аппарат и диффузный эндокринный аппарат, также известный как система APUD. Эндокриноциты, составляющие диффузную эндокринную систему внутренних органов, регулируют согласованную работу различных отделов органов, вырабатывая биогенные амины (пептидные гормоны) и посредством них обеспечивая взаимодействие с другими органами. В результате, именно эти клетки являются первыми, кто синтезирует биогенные амины в ответ на сигналы, поступающие от хеморецепторов при встрече с питательными веществами в пищеварительной системе, и таким образом образуют «систему первоначальной реакции, оповещения и защиты». Морфофункциональные аспекты эндокринной системы, в том числе диффузной эндокринной (АПУД) системы, являются предметом активных научных исследований, подтверждением чему служит соответствующая литература [97; с. 1359-1372]. Исследования морфофункциональных особенностей эндокринной системы продолжаются и сегодня. Клетки органов пищеварения открытого типа (ЭС-клетки, энтерохромаффинные клетки) под действием специальных веществ захватывают флуоресцирующие катехоламины и серотонин. Цвет и интенсивность высвечивания искомых веществ напрямую зависят от количественного соотношения этих моноаминов [100; с. 117-118].

В литературе имеются сведения о реакции эндокриноцитов слизистой оболочки кишечника в ответ на различные воздействия, но остается еще много неизученных вопросов, в числе которых находятся реактивные изменения этих клеток в пострепродуктивном периоде. Проявление таких изменений в пострепродуктивном периоде связано с изменениями, наблюдаемыми в ЭС-клетках в результате дефицита эстрогенов. В

органеллах синтезирующего аппарата клеток фиксируются реактивные преобразования, что указывает на усиление функциональной деятельности ЭС-клеток, в то время как EG и S-клетки не демонстрируют существенных изменений[7; с. 4-13,96; с. 14-29, 91; с. 78-79, 92; с. 62-66].

Клетки эндокринного эпителия, расположенные в слизистой оболочке органов пищеварительной системы, синтезируют множество гормонов и биологически активных соединений, которые выполняют ключевую роль в регуляции организма и поддержании его внутренней стабильности. Внешние факторы могут стимулировать процессы регенерации тканей в эндокринных клетках и секрецию гормонов, что оказывает влияние на их функциональную активность. В ответ на такие воздействия в эндокринных клетках происходят различные морфологические трансформации. Исследования, проведенные как зарубежными, так и узбекскими учеными, демонстрируют изменения в электронно-микроскопическом строении ядер, органоидов и секреторных гранул цитоплазмы эпителиальных клеток при изучении клинических и экспериментальных патологий. Данные о состоянии и функциональной активности эндокринных клеток, расположенных в эпителии слизистой оболочки кишечника, приобретают особую значимость при анализе клинической патологии под воздействием различных экспериментальных воздействий. Исследовано воздействие мелатонина, сукцината доксиламина и высокожирового рациона на проявление реактивных изменений в эндокринных клетках эпителия кишечника (в том числе двенадцатиперстной, ободочной и прямой кишки) у животных [21; с. 39-40, 22; с. 22-25, 23; с. 91-93, 44; с. 73-84, 57; с. 183-187, 103; с. 424-434, 108; с. 556-564, 111; с. 2113-2123, 140; с. 230-235,11; с. 164-165]. Несмотря на это, изучение реакции эндокриноцитов на подобные воздействия пока недостаточно полно, и остаются неразрешенными вопросы о поведении эндокринных клеток эпителия тонкой кишки в пострепродуктивном возрасте.

.

В результате клинических исследований по морфологическому изучению структур АПУД-системы определено морфофункциональное состояние слизистых оболочек органов, соответствующих локализации данных клеток. Различают более 40 типов клеток АПУД-системы. Они расположены в эпителии органов пищеварения, дыхания, половой системы, надпочечников, почек и интрамуральных ганглиев [20; с. 35-37, 24; с. 54-55, 85; с. 52-54]. Нарушение активности некоторых клеток АПУД-системы приводит к дисфункции систем организма [98; с. 98-113]. Это связано с системными и паракринными эффектами апудоцитов. Наличие функционально активной диффузной эндокринной системы в жизненноважных органахих, также как и нарушение ее структуры, оказывает большое влияние и имеет большое значение в многогранных процессах клеточной дифференцировки и пролиферации, являясь механизмом регуляции приспособления к физиологическим и патологическим состояниям в органах и их системах [64; с. 52-54]. Одной из важных задач морфологии является изучение взаимодействия интрамурального нервного аппарата и диффузной эндокринной системы, особенно взаимодействия адренергических нервных структур и эндокринных клеток открытого типа (аргентофин) [62; с. 91, 63; с. 67]. Обе эти структуры содержат катехоламины (адреналин, норадреналин) и серотонин, причем отношение количества этих веществ зависит от их функционального состояния [6; с. 62-69,26;с.94-98, 29; с. 36, 109; с. 1-10, 129; с. 78-85]. Если принять во внимание, что катехоламины (адреналин и норадреналин) являются медиаторами адренергических синапсов, важно установить соответствие между этими структурами морфологически. Патологический процесс в одном из органов пищеварительной системы может привести к аналогичным патологическим изменениям в других органах пищеварительной системы [52; с. 78,76; с. 15-19]. Эти данные свидетельствуют о наличии связей между органами пищеварительной системы не только посредством кровеносных сосудов, но и иннервации. Иннервация органов пищеварительной системы включает

адренергическую и холинергическую структурные части в стенке пищеварительной трубки [24; с. 54-55, 25; с. 97-99,26; с. 94-98]. Многие клинические исследования подтвердили, что дисфункция органов пищеварительной системы приводит к патологическим изменениям в других органах и тканях [16; с. 342-347,43; с. 92, 99; с. 212-216].

Есть предположения, что недостаток эстрогенов в пострепродуктивном периоде вызывает повышение секреторной активности ЕС-клеток.

Всасывание воды и электролитов тормозится серотонином. Мелатонин свободно проникает через билипидный слой клеточной мембраны и выполняет функцию антагониста кальцийсвязывающего белка кальмодулина внутри клеток, что в результате снижает поступление кальция в организм через кишечник, в результате чего количество кальция в крови снижается, и он выводится с мочой.

По статистическим данным, у 25%больных болезнью Крона и хроническим язвенным колитом наблюдается снижение минеральной плотности костной ткани, и этот показатель занимает высокое место среди заболеваний органов пищеварения.[133; с. 1203-1208, 135; с. 43-47]. Это состояние однозначно объясняется расстройством всасывания в кишечнике, что приводит к нарушению микроархитектоники кости.

Целиакия, также известная как глютеновая энтеропатия, представляет собой аутоиммунное заболевание, которое развивается у людей с генетической предрасположенностью. Оно характеризуется гиперрегенеративной атрофией слизистой оболочки тонкой кишки в ответ на глютен, компонент некоторых злаковых культур. В настоящее время исследования показывают, что целиакия не является редким заболеванием, а в отдельных популяциях ее частота может составлять 1% от общего числа населения [116; с. 247-250,117; с. 266-269]. У таких больных ремодуляция костной ткани и снижение ее минеральной плотности в основном связаны с нарушением усвоения витамина D и кальция, хроническим воспалительным процессом и гормональной терапией. Витамин D в кишечнике выполняет

функцию регуляции всасывания кальция. Он достигает этого, соединяясь с рецепторами, расположенными на энтероцитах тонкой кишки. Такое взаимодействие способствует облегченной диффузии кальция, которая осуществляется с помощью кальций-связывающих белков, таких как кальбиндин ДК-28 и кальбиндин ДК-9 [5; с. 15-17,35; с. 53-57]. В результате гиперрегенеративной атрофии слизистой оболочки кишечника у больных с синдромом резекции желудка и глютеновой болезнью усложняется процесс всасывания кальция. Повышение уровня паратгормона также приводит к вымыванию кальция из костной ткани. Исследования показали, что у пациентов с глютеновой болезнью развивается вторичный гиперпаратиреоз и значительное снижение минеральной плотности костей, то есть остеопороз и остеопения. У этих пациентов было установлено, что минеральная плотность костной ткани не нормализовалась даже после 3 лет соблюдения безглютеновой диеты [138; с. 274-280]. Согласно некоторым научным источникам, у 79% больных целиакией наблюдается снижение минеральной плотности костной ткани. У двух третей из них остеопения, у остальных остеопороз. У всех пациентов с нормальной минеральной плотностью кости (21%) уровень кальцидола был в норме. У больных с остеопенией (49%) количество 25(OH)D3 снизилось до дефицитного уровня в 25% случаев. У 30% пациентов, страдающих остеопорозом, диагностировали дефицит кальцидола. Кроме того, у 38% женщин с целиакией, находящихся в менопаузе, выявлен недостаток витамина D, что сопровождается вторичным гиперпаратиреозом [5; с. 15-17].

Хроническая диарея и синдромы мальабсорбции лежат в основе течения и развития глютеновой болезни, являясь ключевыми факторами в патологической минерализации костей и возникновении остеопороза. В последнее время наука сделала значительный шаг в понимании глютеновой энтеропатии (целиакии), выявив важную роль нарушений в иммунной системе в ее патогенезе. Увеличение активности Т-лимфоцитов, Т-киллеров и В-клеток провоцирует гиперпродукцию цитокинов, что в свою очередь

становится причиной развития аутоиммунного воспалительного синдрома в тканях кишечника [137; с. 1156-1161]. Остеопороз и целиакия часто приводят к снижению минеральной плотности костной ткани и нарушению ее нормальной структуры в результате сочетания других факторов риска у лиц пожилого возраста. По данным литературы примерно 1% населения страдает целиакией [123; с. 101-107]. Это требует скрининга на целиакию у пациентов с идиопатической остеопенией или остеопорозом. Вместе с тем больным целиакией необходимо проведение денситометрических обследований. Одной из причин снижения минеральной плотности костной ткани является вторичный гиперпаратиреоз, развившийся в результате несоблюдения безглютеновой диеты и синдрома мальабсорбции, который вызывает остеопению и остеопороз различной степени. Снижение всасывания кальция, витамина D и высокая иммунологическая активность при целиакии являются основной причиной данной патологии [4; с. 68-72, 122; с. 198-205].

Воспалительные заболевания кишечника, включающие болезнь Крона и неспецифический язвенный колит, являются одной из основных нерешенных проблем в гастроэнтерологии, учитывая тяжесть, сопутствующие осложнения и смертность среди заболеваний органов пищеварения. В результате отсутствия у врачей общей практики знаний и навыков ведения больных с воспалительными аутоиммунными заболеваниями кишечника, несвоевременной постановки правильного диагноза и неправильной организации лечебных мероприятий у таких больных могут возникнуть осложнения, инвалидность и смерть в работоспособном возрасте [83; с. 17-22]. Кишечные воспалительные аутоиммунные заболевания выступают в качестве ключевого фактора, способствующего развитию осложнений в сфере опорно-двигательного аппарата. Среди них выделяют периферические артриты, односторонний (реже двусторонний) сакроилеит, тендинит, хронический синовит, остеопороз и остеопоротические переломы. Развитие остеопороза у

пациентов с воспалительными заболеваниями кишечника обусловлено рядом ключевых патогенетических факторов, среди которых выделяют пожилой возраст, длительный прием глюкокортикоидов, неполноценное питание, нарушение усвоения витаминов D, К и кальция, длительная иммобилизация, гипогонадизм и хроническое воспалительный процесс. Следует отметить, что одним из важнейших патогенетических факторов, приводящих к снижению минеральной плотности костной ткани, является широкое применение гормонотерапии при хронических аутоиммунных заболеваниях кишечника [74; с. 206-208, 31; с. 41-44].

Глюкокортикоиды являются стандартным лечением хронических аутоиммунных воспалительных заболеваний, но эти препараты также являются основной причиной потери микроэлементов и снижения минеральной плотности костной ткани [74;с. 206-208]. Риск развития остеопороза повышается у больных, длительно принимающих гормоны (ГК), в результате чего в первые месяцы возникают определенные клинико-морфологические изменения в опорно-двигательном аппарате.

В литературе есть относительно много данных о развитии остеопении и остеопороза вследствие болезни Крона и специфических воспалительных заболеваний кишечника [83;с. 17-22]. Иммунологические исследования показывают, что активация Т-клеток играет важную роль в инициации и прогрессировании воспаления. При воспалительных аутоиммунных заболеваниях кишечника доказано, что увеличивается количество активированных Т-лимфоцитов, вследствие чего усиливается цитотоксический эффект и увеличивается секреция цитокинов (NK-клеток). При болезни Крона и воспалительных аутоиммунных заболеваниях кишечника воспалительный процесс сопровождается повышением уровня цитокинов макрофагального происхождения (ИЛ-1, -12, ФНО-α). Кроме того, последний цитокин играет решающую роль в генезе воспалительных реакций при воспалительных аутоиммунных заболеваниях кишечника [88;с. 69-72]. Таким образом, ФНО-α участвует в формировании гранулем

Пирогова-Лангханса при болезни Крона. Срыв иммунного процесса приводит к постоянному повышению активности Т-лимфоцитов под влиянием антигенов, что приводит к потере толерантности к антигенам нормальной кишечной флоры. Аутоиммунные заболевания развиваются главным образом за счет воспаления кишечника [83; с. 17-22].

У пациентов, страдающих воспалительными аутоиммунными заболеваниями кишечника, наблюдается повышенная концентрация противовоспалительных цитокинов, таких как ФНО-а, IL-1α, -1β, -6, -11, -17, трансформирующий фактор роста α, эпидермальный фактор роста и простагландин E2. Это подтверждается рядом исследований [102; с. 857-864]. Анализ плазмы выявил значительное повышение уровня OPG у больных болезнью Крона (в 2,4 раза) и у пациентов с другими воспалительными заболеваниями кишечника (в 1,9 раза) [128; с. 479-487]. Увеличение уровня OPG приводит к снижению концентрации RANKL, контролирующего процесс остеокластогенеза, или ФНО-α, что в свою очередь способствует поддержанию нормальной костной массы. В то же время, повышенные концентрации цитокинов провоцируют хроническое воспаление в кишечнике, что влечет за собой перестройку баланса RANKL/OPG.

Гомеостаз кальция - сложный процесс, в котором участвуют множество органов и систем. Несомненно, пищеварительный тракт, в частности кишечник, играет ключевую роль в поддержании кальциевого метаболизма. Патологические процессы и хронические заболевания, затрагивающие любые органы пищеварительной системы, негативно влияют на обмен и усвоение кальция в кишечнике, что приводит к его снижению в крови и, в конечном итоге, к уменьшению минеральной плотности костной ткани, развитию остеопении и остеопороза.

В завершение можно констатировать, что остеопороз представляет собой системное заболевание обменных процессов, которое проявляется снижением минеральной плотности и массы костной ткани, а также уменьшением ее эластичности и прочности. Вторичный остеопороз

возникает как следствие различных заболеваний, при этом особое значение в этом контексте имеют болезни кишечника из числа заболеваний органов пищеварения, способствующих развитию вторичного остеопороза. В основе этих патологий лежит уменьшение площади всасывания в кишечнике, ускорение прохождения химуса по тонкой кишке, вследствие чего нарушается обмен витамина Д и кальция. Эти процессы приводят к снижению минеральной плотности костной ткани и проявляются в виде остеопении, остеопороза. Результат наших исследований и изучения данного вопроса показал, что при хронических заболеваниях кишечника: целиакии, болезни Крона и воспалительных заболеваниях кишечника наблюдается значительное снижение минеральной плотности костей. В результате таких изменений костной ткани наблюдаются остеопоротические переломы различной локализации даже при минимальной травме. Поэтому больные с хроническими заболеваниями кишечника составляют основную группу риска по развитию вторичного остеопороза.

1.3. Размышления о причинах развития остеопороза в пострепродуктивном периоде.

Костная ткань - это биохимическая структура с многокомпонентным составом и сложной организацией, богатая высокоспецифичными биоминералами, обладающими уникальными физиологическими свойствами [15; с. 39-44]. Костная ткань представляет собой живой и постоянно меняющийся орган, играющий важную роль в поддержании гомеостаза кальция, фосфора, карбонатов и других микроэлементов. Кроме того, она участвует в регулировании кислотно-щелочного баланса организма. Костная ткань выступает как резервуар для множества факторов роста и цитокинов, некоторые из которых синтезируются костными клетками, поступают в кровь и участвуют в регуляции обмена веществ на системном уровне. Костеобразующие вещества не вырабатываются организмом самостоятельно,

а поступают в него с питательными веществами, водой и воздухом, и оказывают существенное влияние на процесс их восстановления. Анализируя литературные сведения о влиянии микроэлементов на остеогенез, можно выделить пять категорий их участия: 1) активаторы минерализации костей: Cu, Mn, F, Si, V; 2) ингибиторы минерализации костей: Sr, Cd, Be, Fe; 3) стимуляторы костной резорбции: Mg, Zn, Ba; 4) элементы, вовлеченные в синтез органических компонентов костной ткани: Zn, Be, Cu, Mn, Si; 5) регуляторы активности костных клеток и ферментов: Mg, Zn, Be и их ингибиторы - Mo. Изменение элементарного состава костной ткани (избыток или недостаток), в первую очередь, приводит к нарушению обменных процессов кальция и фосфора и вызывает развитие тяжелой патологии в опорно-двигательном аппарате – остеопороза [80; с. 8-17].

Согласно Всемирной организации здравоохранения (ВОЗ), остеопороз занимает четверть лидера среди неинфекционных болезней, уступая лишь сердечно-сосудистым заболеваниям, онкологическим патологиям и сахарному диабету [78;с. 100-107]. По данным этой организации, от 800 000 до 1 000 000 пациентов во всем мире ежегодно получают стационарное лечение по поводу остеопоротических переломов шейки бедра, и большинство этих пациентов составляют женщины [82; с. 150-153].

Сенильный ОП — системное метаболическое заболевание опорно-двигательного аппарата, представляющее собой нарушение костной микроархитектоники и, как следствие, повышающее риск остеопоротических переломов костей, является одной из наиболее частых патологий. Лечение данной патологии и ее профилактика – одна из актуальных проблем современной медицины. Причина в том, что в результате осложнений старческого остеопороза больные надолго теряют трудоспособность, нарастает инвалидность, наблюдаются еще более тяжелые осложнения. Это не только медицинская проблема, но и одна из социальных проблем. Эта патология в первую очередь напрямую связана с усилением процессов

катаболизма в организме и нарушением всасывания микроэлементов в кишечнике [60; с. 24-26,94; с. 52-61]. Стойкость костной ткани прямо пропорциональна составу ее структурных компонентов: количеству органических и неорганических веществ, а также их пропорциям и соотношению губчатой и компактной ткани. При сенильном остеопорозе наблюдается повышение резорбции кости и, одновременно, снижение абсорбция кальция в тонком кишечнике. В пострепродуктивном периоде в результате дефицита эстрогенов повышается активность ЕС-клеток, и в результате этих изменений резко снижается всасывание кальция в кишечнике (за счет активации серотонина).

Ввиду широкого распространения данной патологии костей и ее серьезных последствий, таких как патологические переломы, длительный постельный режим и, порой, летальный исход, ее можно отнести к категории социальных проблем. При сенильном остеопорозе отмечается повышенное разрушение костной ткани и одновременное снижение усвоения кальция в тонком кишечнике [39; с. 102-106]. В результате таких изменений в костной ткани наблюдаются остеопоротические переломы различной локализации даже при минимальной травме. Заболевание характеризуется постепенным развитием и малосимптомностью в течение длительного периода времени. В большинстве случаев патологические (остеопоротические) переломы наблюдаются в различных отделах опорно-двигательного аппарата (преимущественно на проксимальном отделе бедренной кости, позвонках, на дистальном конце запястья) и диагностируются после обращения больного [70; с. 11-13]. В связи с тем, что начало лечения приходится на период после развития тяжелых осложнений, резко снижается вероятность достижения хороших результатов. Это связано с тем, что при этом, то есть при осложнении переломами, в костной ткани происходят необратимые морфологические изменения. Поэтому, по мнению ряда исследователей, особенно в развитых странах, это заболевание охарактеризовано как «тихая эпидемия» [41; с. 69-73,71; с. 50-62].

При сенильном остеопорозе наблюдается преимущественное поражение костной ткани, а его прогрессирующий рост связан с увеличением числа лиц пожилого возраста. Согласно статистическим прогнозам, к середине 21 века количество пожилых людей на планете превысит 2,4 миллиарда, а это приведет к увеличению числа остеопоротических переломов. Ожидается, что к 2050 г. количество переломов проксимального отдела бедренной кости увеличится в 3-4 раза [14; с. 1-3]. ОП у лиц пожилого и старческого возраста можно сравнить с эпидемией 21 века, так как это заболевание широко распространено и возрастает в основном среди лиц старше 50 лет. ОП связан со значительно повышенным риском падений и переломов, увеличивающим вероятность иммобилизации и смерти. Несмотря на отсутствие данных о патогенезе заболевания, имеющаяся информация уже позволяет разрабатывать профилактические меры и принципы лечения. В настоящее время существуют профилактические и лечебные мероприятия, направленные на снижение риска падений, переломов и повторных переломов, однако раннее выявление заболевания у лиц пожилого возраста зачастую затруднено в связи со специфическими особенностями пожилых пациентов. Полиморбидность, отсутствие явных клинических проявлений, астения, саркопения в пожилом возрасте, развитие социально-психологической адаптации и учащение депрессивных состояний являются причиной развития остеопороза, падений и переломов, а также повышенного риска госпитализации и смерти у лиц пожилого возраста [37; с. 34-40].

Статистика демонстрирует не только увеличение частоты ОП, но и неуклонный рост числа остеопоротических переломов, как осложнения данной патологии. В мире каждые 3 минуты происходит перелом различных частей тела, связанный с ОП [118; с. 1726-1733].

Перелом дистального метаэпифиза запястья занимает одно из ведущих мест в структуре переломов костей кисти. В то же время имеется тенденция роста среди данной категории больных числа тех, кому старше 50 лет, особенно женщин. Важным фактором риска переломов является повышенное

количество падений (низкоэнергетических травм), которые происходят в быту у пожилых людей. Характер переломов дистального метаэпифиза кости запястья и сопутствующие осложнения предопределяют необходимость более широкого применения компьютерной томографии в амбулаторных условиях, в том числе по неотложным показаниям. В свою очередь, это потребует значительного технического переоснащения травмпунктов. Также, стоит отметить, что решение указанной проблемы без проведения масштабных мероприятий по комплексной диагностике и лечению ОП у лиц пожилого и старческого возраста невозможно [12; с. 108-111].

Имеются некоторые исследования сосредоточенные на современных вариантах лечения переломов проксимального отдела бедренной кости, связанных с ОП у пациентов старше 75 лет. На основании данных проанализированных случаев, исходя из увеличения числа больных с ОП, можно отметить, что решение проблемы переломов проксимального отдела бедренной кости может осуществляться только при комплексном мультидисциплинарном подходе, включающем оперативное вмешательство на ранних стадиях. При ведении больных необходимо проводить комплексное лечение совместно с препаратами, влияющими на механизмы регенерации костной ткани [40; с. 30-38, 38; с. 62-67]. В связи с неуклонным старением населения увеличивается и количество переломов шейки бедра в мире. По статистике, переломы шейки бедренной кости составляют 6% от числа переломов всех костей скелета, причем до 90% этих переломов приходится на лиц пожилого и старческого возраста. У женщин переломы в этом случае наблюдаются вдвое чаще, чем у мужчин. Поэтому развитие медицинской науки и техники требует применения максимально надежной хирургической тактики при лечении больных с переломами шейки бедренной кости, особенно учитывая тот факт, что данная патология является широко распространенной проблемой пожилых больных, и многие вопросы которой не решены. До сих пор остается открытым вопрос о преимуществах эндопротезирования по сравнению с металлоостеосинтезом при внутренней

фиксации при лечении травм проксимального отдела бедренной кости. Поиск системного подхода к снижению риска оперативного лечения таких сложных видов повреждений определяет актуальность и значимость научных исследований. Освещены современные методы хирургического лечения данной патологии, местные и общие осложнения, которые могут возникнуть на всех этапах лечения и реабилитации [2; с. 92-99]. Хорошие и отличные результаты достигнуты при эндопротезировании тазобедренного сустава монополярными и тотальными эндопротезами у больных с диагнозом перелом шейки бедренной кости, что свидетельствует об эффективности данного метода [3; с. 71-73].

Всего в мире около 200 млн женщин, страдающих ОП, причем процент больных увеличивается с возрастом [119; п. 24-26]. ОП и его осложнениями страдает каждая третья женщина после менопаузы и более половины лиц в возрасте 75-80 лет [84; с. 248].

В результате изучения патогенеза постменопаузального ОП и мер его профилактики и лечения, роли дефицита эстрогенов и риска развития осложнений ОП у женщин менопаузального возраста отмечается важность пропаганды здорового образа жизни и информирования их о факторах риска и необходимость использования препаратов кальция и витамина D, бисфосфонатов в оказании медицинской помощи [8; с. 939-940]. Ученые, изучавшие влияние естественной и хирургической менопаузы на возникновение постменопаузального и старческого остеопороза, установили, что женщины с хирургической менопаузой, особенно женщины, перенесшие операции по поводу низкодифференцированных опухолей, имели более высокую частоту ОП по сравнению с женщинами с естественной менопаузой. Профилактика ОП и переломов у женщин с хирургической менопаузой является одной из актуальных задач медицины [89; с. 55-57].

При изучении переломов шейки бедренной кости в результате ОП у повторнородящих женщин и женщин в постменопаузе с использованием клинико-рентгенологических методов, денситометрии и статистических

методов сделаны вывод о полиэтиологичности природы данной патологии. Отмечена необходимость ранней диагностики и учета данной группы женщин [79; с. 403-416].

С целью разработки тактики своевременного выявления и последующего лечения женщин пожилого возраста с высоким риском переломов некоторыми учеными проведены работы с участием пациенток в возрасте старше 69 лет с остеопорозом, осложненным малотравматичными переломами. Результаты этих исследований показали, что у женщин с высокой вероятностью переломов различных частей тела в ближайшие 10 лет жизни необходимо провести своевременную диагностику на догоспитальном этапе [51; с. 100-108, 94; с. 52-61].

До недавнего времени данных об эпидемиологии ОП позвоночника и его осложнений было недостаточно. Это связано с тем, что большинство переломов костей позвоночника протекают бессимптомно. Известно, что всего 20-25% людей с переломами позвоночника в результате ОП обращаются за медицинской помощью. Несмотря на то, что остеопоротические переломы позвоночника приводят к снижению качества жизни, только 10% из них госпитализируются по недиагностированному состоянию. Единственный способ достоверно оценить распространенность переломов позвонков у больных остеопорозом — провести специально спланированное крупномасштабное исследование. Выявление остеопоротических переломов позвоночника напрямую зависит от правильных диагностических критериев. Результаты многих исследований показывают, что не только раса, но и климат способствуют возникновению деформаций позвоночника при ОП [77; с. 79-83].

Проанализированы возрастные изменения минеральной плотности поясничного отдела позвоночника у 189 мужчин в возрасте от 20 до 78 лет, проживающих в Карелии. Максимальная возрастная потеря минеральной плотности обнаружена во втором поясничном позвонке. Снижение минеральной плотности сопровождалось увеличением ширины тела

позвонка. Исследования показали, что определенные факторы питания и образа жизни, которые скорее всего, оказывают негативное влияние на метаболизм кальция и костной ткани. Изменение морфометрических показателей позвонков можно рассматривать как компенсацию потери их механической прочности, что обусловлено уменьшением в них количества минеральных веществ [69; с. 87-92].

В диагностике ОП используют клинические методы обследования, анамнез больного, лучевую диагностику (рентгенография, компьютерная томография, магнитно-резонансная томография и денситометрия), биохимические исследования крови (кальцитонин, паратгормон, витамин D, остеокальцин, содержание кальция и фосфора) [71; с. 50-62]. Рентгеновская денситометрия является методом «золотого стандарта» с высокой диагностической точностью в диагностике ОП. Принцип действия двухэнергетической рентгеновской абсорбциометрии, т. е. рентгеновского денситометра основан на разделении рентгеновского пучка на высоко- и низкоэнергетические лучи в зависимости от вида сканированной ткани. Это сканирование записывается с помощью детектора, и полученные данные обобщаются. Для обобщения полученных данных и оценки уровня минеральной плотности костной ткани используют T- и Z-критерии.[41; с. 69-73].

Показатели T-критерия определяют путем сравнения плотности костной ткани с нормой, и его значения до -1 считаются нормальными. Если оно варьирует от -1 до -2,5, то это свидетельствует о снижении минеральной плотности (остеопению), если значение ниже -2,5 - это остеопороз с высокой вероятностью переломов. Критерий Z определяют путем сравнения костной массы со средней нормой для возраста больного. Отрицательное значение означает низкую плотность кости. Этот критерий применяют у детей до 20 лет (обоих полов) и у женщин от 20 лет до наступления менопаузы. Если показатель этого критерия ниже -2, плотность костной ткани для этого возраста считается ниже нормы.

В результате изучения состояния минеральной плотности костной ткани (МПКТ) у женщин в возрасте 50 лет и старше исследователи обнаружили переломы в различных отделах сегментов опорно-двигательной системы в результате минимального травматического воздействия. Пациенткам с диагнозом «малотравматические переломы различной локализации», то есть 173 женщинам, проведено остеоденситометрическое исследование в трех зонах измерения. У 77% обследованных женщин был ОП, у 21% - остеопения. Распределение пациентов по типу переломов выглядело следующим образом: 80% больных имели переломы проксимального отдела бедренной кости, 77% - переломы дистального участка запястья, а у 73% пациентов диагностировали переломы хирургической шейки плеча, у 86% - переломы тел позвонков и у 62% переломы лодыжек с наличием ОП по крайней мере в одной из областей денситометрического измерения. Кроме того, у этих больных с остеопорозными переломами данного типа ОП выявлялся в двух зонах измерения денситометрии. ОП во всех трех областях обследования обнаруживался в основном у женщин с переломами дистального части запястья (39%). Высокая частота остеопороза при низкоэнергетических переломах свидетельствует о необходимости обязательного денситометрического обследования и назначения антиостеопоротической терапии с целью профилактики осложнений репозиции у таких пациентов. Принимая во внимание вышеупомянутое и то, что ОП вызывает социальные проблемы, можно сделать вывод о необходимости правильной организации алгоритма профилактики ОП: пропаганда здорового образа жизни, рациональное питание, правильная диагностика различных соматических заболеваний, приводящих к вторичному ОП, и их правильное лечение [28; с. 29-34].

В процессе изучения возрастных изменений минеральной плотности костей голени выявлен новый факт - у женщин и мужчин после 35 лет увеличивается усиление резорбции на катта кўст бедренной кости. У женщин

остеопения встречалась в возрастном диапазоне 65 лет, ОП был свойственнен для возрастного диапазона 71-75 лет. У мужчин остеопения выявлялась в возрасте 71-75 лет, а ОП — значительно позже. Определены пороговые значения минеральной плотности, при которых возникают переломы костей скелета.

Уже известно, что увеличение числа пожилых людей среди населения земного шара и лечение переломов, наблюдающееся у пожилых и престарелых людей, год от года обостряет социально-экономические проблемы, связанные с данным вопросом. В течение следующих 30-50 лет большинству стран мира будет сложно финансировать расходы на лечение переломов проксимального отдела бедренной кости и связанных с ними осложнений [10; с. 15-19, 31; с. 106-110]. Чаще всего переломы встречаются у людей в возрасте 60-75 лет и старше. Это связано с тем, что после 70 лет в костной ткани начинается процесс деминерализации, приводящий к снижению минеральной плотности костей. Особенно это заметно в области верхней части бедренной кости.

Информационные таблицы необходимы для организации профилактических мероприятий и контроля состояния минеральной плотности костной ткани. На их основе может быть создана база данных для автоматического расчета результатов обследования новых пациентов, выявленных позднее. Становится все более очевидным, что единственный выход из этой ситуации – профилактика [45; в. 63-68]. В связи с вышеупомянутым, среди костей скелета переломы проксимального конца бедренной кости привлекают внимание травматологов и специалистов, занимающихся проблемой ОП. Данная зона отличается развитием самых тяжелых и осложненных переломов, а их профилактика подразумевает прилагание значительных усилий [87; с. 170-176].

Таким образом, учитывая актуальность медико-социальной и экономической проблемы сенильного остеопороза, необходимо разработать алгоритм, интегрирующий своевременную диагностику, лечение и

профилактику данной патологии, и широко внедрять этот алгоритм среди населения. Было бы целесообразно создать базы данных по результатам работы данного алгоритма в разрезах районов, городов и областей. Прежде всего, в основе алгоритма должно лежать выявление факторов риска на уровне первичного звена системы здравоохранения, их элиминация, а главное, разработка и совершенствование профилактических мероприятий среди населения. Конечной целью этих профилактических мер является улучшение здоровья населения, увеличение продолжительности и качества жизни.

II. ГЛАВА. МАТЕРИАЛЫ ИССЛЕДОВАНИЯ И МЕТОДЫ ИССЛЕДОВАНИЯ МОРФОЛОГИИ НЕРВНОГО И ЭНДОКРИННОГО АППАРАТА ТОНКОЙ КИШКИ И МИНЕРАЛЬНОЙ ПЛОТНОСТИ КОСТЕЙ В ПОСТРЕПРОДУКТИВНОМ ПЕРИОДЕ

2.1. Описание и методы испытаний клинических материалов

С целью изучения в качестве объекта исследования были взяты больные с остеопоротическими переломами, вызванными снижением минеральной плотности костной ткани, Самаркандского филиала Республиканского специализированного научно-практического медицинского центра травматологии и ортопедии (СФРСНПМЦТО), и половозрелые кролики разного возраста.

Для изучения остеопоротических переломов у лиц пожилого возраста, были взяты больные пожилого и старческого возраста, находившихся на стационарном лечении с диагнозом «Перелом шейки бедренной кости» в I отделении острых травм взрослых СФРСНПМЦТО в течение 2021 г., и пациенты среднего возраста, получавшие стационарное лечение в связи с острыми травмами в этом центре в качестве контрольной группы. В исследование были включены 39 больных пожилого и старческого (60 и старше) возраста женского и мужского пола, находящихся на стационарном лечении с диагнозом «Перелом шейки бедренной кости» и 19 лиц среднего возраста (20-60 лет), находящихся на стационарном лечении с тем же диагнозом в качестве контрольной группы. Мы обследовали пациентов обоего пола.

Распределение больных по возрасту и полу представлено в таблице (таблица №1).

Распределение больных по возрасту и полу

Таблица 1

	Общий	**20-60 лет (контрольная группа)**	**Возраст 60 лет и старше (основная группа)**

Общее количество пациентов	58	19	39
Люди	28	12 (63,2%)	16 (41%)
Женщины	30	7 (36,8%)	23 (59%)

В ходе обследования пациентов применялись следующие методы: сбор жалоб и истории болезни, цифровая рентгенография, рентгеновская денситометрия (прибор DEXXUM T), ультразвуковая диагностика внутренних органов, лабораторные анализы крови на уровень кальция и витамина D, консультация терапевта для выявления возможных заболеваний желудочно-кишечного тракта, а также дополнительные обследования и анализы, которые назначались в индивидуальном порядке, исходя из самочувствия пациентов.

Рентгеновская денситометрия проводилась всем больным в ООО «Perfekt diagnostic» МЗ РУз на аппарате DEXXUM T. Денситометрия – современный метод диагностики, направленный на своевременное определение минеральной плотности костей и вероятности переломов. С помощью этого метода можно определить такие параметры, как количество кальция, структуру и плотность кости, а также толщину поверхностного слоя кости. Он помогает определить начальные стадии остеопороза и назначить лечебные мероприятия для предотвращения серьезных осложнений. Рентгеновская денситометрия, которую мы проводили, имеет высокий уровень точности и характеризуется относительно низким уровнем радиации.

Метод УЗИ проводился с целью выявления сопутствующих заболеваний органов пищеварительной системы.

Количество кальция и витамина D в крови больных определяли с помощью биохимического анализатора MINDRAY BS-200.

Цифровым рентгеном определяли наблюдаемые у больных смещения переломов костей. В качестве материала были взяты рентгенограммы больных с переломами шейки бедра разного возраста. Рентгенограммы фотографировали на негатоскопе, а их электронные копии обрабатывали с

помощью офисных программ Microsoft. Компьютерная обработка снимков дают возможность более четко видеть участки переломов костей, повышая возможность выбора правильной тактики лечения и оценки (Зарегистрировано в Государственном реестре программных продуктов Республики Узбекистан 15 февраля 2023 года № ДГУ 17817)

Кроме того, с целью изучения соотношения компактного и губчатого веществ костей, входящих в состав тазобедренного сустава использованы цифровые рентгенограммы 70 пациентов, обратившихся в рентгенологическое отделение СФРСНПМЦТО амбулаторно. По копиям исследуемых рентгенограмм больные были разделены на 4 группы: В исследовании были сформированы четыре группы: первая группа состояла из 19 рентгенограмм женщин в возрасте от 20 до 45 лет, вторая группа - из 21 рентгенограммы женщин старше 55 лет. Третья группа включала 21 рентгенограмму мужчин в возрасте от 20 до 45 лет, а четвертая - 18 рентгенограмм мужчин старше 55 лет (см. таблица 2). Для дальнейшей обработки цифровые рентгеновские изображения сканировались на негатоскопе, копировались с помощью цифровой техники и затем печатались на принтере. Аналогично, на рентгенограммах, используя линейку, определялись участки для измерения подвздошных костей, шейки бедренной кости и метафиза бедренной кости. Соотношение компактного и губчатого вещества в обозначенных областях вычислялось с помощью специальной сетки точечных измерений, разработанной нами (рационализаторское предложение № 1900 от 13.12.2019). Результаты обработки подвергались статистическому анализу.

Распределение амбулаторных больных по возрасту

Таблица 2

	20-45 лет	**старше 60 лет**	**Общее число**
Общее количество	31	39	70

пациентов			
Люди	12 (38,7%)	18 (46,2%)	30
Женщины	19 (61,3%)	21 (53,8%)	40

2.2. Описание материала и методов экспериментальных исследований

Для исследования в стандартных условиях вивария (температура 21-22^{0}С, влажность 50-60%, световой режим 12 часов света и темноты) использовали 20 здоровых кроликов породы шиншилла репродуктивного периода (возраст 3-4 года) со средней массой 2130 г., и 20 кроликов этой же породы пострепродуктивного периода (были взяты 25 крольчат (6-7 лет) средней массой 2380 г. Распределение подопытных животных представлено в таблице ниже (таблица №3).

Группировка экспериментальных животных

Таблица №3

	Репродуктивного возраста	**Пострепродуктивного возраста**	**Общее число**
Общее количество кроликов	20 (44,4%)	25 (55,6%)	45
Кролики-самцы	10 (50%)	10 (40%)	20
Кролики-самки	10 (50%)	15 (60%)	25

Все животные в группах исследования содержались и кормились в одинаковых условиях. Омерщвление подопытных животных проводили путем перерезки общей сонной артерии под действием общей анестезии ксилазином из расчета 0,2 мл/кг в зависимости от продолжительности эксперимента, при строгом соблюдении правил биоэтики.

Для измерения минеральной плотности бедренных костей они были отделены от окружающих тканей и высушены. Материал из тонкой кишки

также был получен и разделен на три равные части. Из каждой части материала часть была заморожена в криостате, а затем срезы, полученные из замороженного материала, обрабатывались криостатным микротомом в растворе глиоксиловой кислоты. Эта процедура позволяла выявить адренергические нервные элементы и апудоциты, используя методику, разработанную И.Жучковым и В.Н.Швалёвым. Материал второй части делили на две равные части, одну из которых фиксировали в 12% растворе нейтрализованного формалина, подвесив ее на нитке. Формалин нейтрализовали насыщенным раствором тетрабората натрия и постоянно контролировали его реакцию в процессе фиксации с помощью индикатора РКС, и в момент, когда среда раствора начинала смещаться в кислую сторону, из брали материалы замороженные срезы в криостате, и для изучения структур нервной ткани их импрегнировали нитратом серебра в установках Бильшовского-Гросса, Кампоса и Рассказова.

Методом Бильшовского-Гросса определяли практически все структуры нервной ткани, а модифицированным методом Кампоса — окончания и отростки периферических нервов. Все образцы фиксированного материала обрабатывались парафином согласно единым стандартам. Срезы, полученные с парафиновых блоков с помощью микротома, окрашивались гематоксилин-эозином для проведения морфологического и морфометрического анализа структурных единиц тонкой кишки. Следовательно, все фрагменты, полученные от каждого образца, подвергались указанным выше методам.

Чтобы исследовать адренергические нервные структуры в стенке тонкой кишки, срезы, предварительно зафиксированные в криостате, обрабатывали раствором глиоксиловой кислоты концентрацией 2%. Осмотр приготовленных таким образом препаратов проводили на люминесцентном микроскопе ЛЮМАМ И-2 с применением фильтров ФС-1-4 и ФС-1-6. На пленку РФ-3 фотографировали структуры адренергических нервов. Для морфометрических исследований использовали окуляр с линейкой, а для

определения плотности распределения структур использовали окулярную сетку с 256 точками пересечения.

В исследовании ультраструктуры эндокриноцитов тонкого кишечника кроликов, находящихся в пострепродуктивном периоде, применялся метод электронной микроскопии, который обеспечивал возможность детального изучения изменений на ультраструктурном уровне клеток.

В целях изучения ультраструктуры эндокринных клеток тонкой кишки были выбраны клетки EC, EG и S-типа. Для проведения электронно-микроскопического анализа образцы тканей из различных сегментов тонкой кишки животных подверглись фиксации сначала в 2,5%-ном растворе глутарового альдегида, а затем в 1%-ном растворе осмиевой кислоты, продолжительность обработки составила 1,5 часа. После этого, после обезвоживания в спиртовых растворах различной концентрации, образцы заливали в аралдит. Для получения ультратонких срезов толщиной 40–60 нм использовалась ультрамикротома LKB 4800 производства Швеции. Образцы контрастировали уранилацетатом и цитратом свинца по методике Рейнольдса и далее подвергались исследованию с помощью электронного микроскопа JEM 100 S, разработанного в Японии.

Для исследования соотношения показателей неорганических и органических веществ были взяты правая и левая бедренные кости здоровых кроликов репродуктивного возраста и пострепродуктивного периода (всего 40 материалов). Для исследования использовались бедренные кости, которые высушивали при температуре 20-220°С, а затем взвешивали на электронных весах. После высушивания бедренные кости помещались в индивидуальные термостойкие контейнеры и подвергались обжигу в муфельной печи (ПРО МЭП 1300-80) при 600°С до полного удаления органических компонентов, оставив только неорганическую часть костной ткани. Костный пепел, оставшийся после обжига, измеряли на электронных весах (рис. 1) и проводили спектральный анализ в специальной лаборатории («Центральная

лаборатория» АО «Узбекгеологоразведка») для определения количества неорганических веществ.

Рисунок 1.Измерение костной золы на электронных весах.

С целью определения количества кальция, витамина D, органических и неорганических веществ в крови подопытных животных проводили лабораторно-биохимические исследования. Биохимические исследования крови проводились в лаборатории частной клиники ООО «Neo diagnostic medical» г.Самарканд. **Количество Ca2+, Mg2+, Vit D в крови кроликов** определяли с помощью биохимического анализатора MINDRAY «BC 240». Для этого у кроликов брали по 2 мл крови в специальные пробирки с цитратом натрия. Полученную кровь центрифугировали со скоростью 4000 г/мин в течение 180 с. 600 мкл сыворотки крови, отделенной центрифугированием, подвергали спектрофотометрическому исследованию.

Морфометрические исследования выявили числовые данные, которые были затем обработаны с помощью программы «Microsoft Excel» версии 2007 в разделе «Анализ данных», «Описательная статистика». Данная программа оснащена пакетом прикладных программ для проведения статистического анализа и обработки информации. Статистическая обработка включала расчет ключевых параметров, таких как среднее

арифметическое (M), средняя ошибка (m), доверительный интервал и уровень достоверности (t).

2.2.1. Иммуногистохимическое исследование морфологических изменений тонкой кишки и костной ткани кроликов.

В Республиканском специализированном научно-практическом медицинском центре онкологии и радиологии (РСНПМЦОиР) исследовали органы 12 кроликов ретродукционного и постретродукционного возраста, разделенных на 2 группы (по 6). Результаты морфологического исследования дополнительно изучили путем взятия срезов на обработанных предметных стеклах иммуногистохимическим методом, признанным в настоящее время во всем мире золотым стандартом. С патоморфологической точки зрения проведение данных исследований иммуногистохимическим методом считается инновационным, изучаемым впервые в нашей республике. При иммуногистохимическом исследовании CK19 костной ткани кролика и кишечника кроликов использовали кальцитониновые реагенты. Функция этих антител заключается в следующем:

ЦК19 - цитокератины представляют собой группу белков, называемых промежуточными филаментами, обычно встречающихся внутри специализированных эпителиальных клеток. Данные клетки обычно продуцируют цитокератины. Цитокератины обеспечивают структурную опору и помогают поддерживать целостность клеток. Цитокератины в основном продуцируются эпителиальными клетками, которые выстилают многие внутренние и внешние участки тела, такие как кожа, органы и железы.

Цитокератины используются для обеспечения структурной целостности и защиты клетки в ответ на механический стресс, а также для поддержания ее формы. Хотя цитокератины не специфичны для какого-либо типа эпителиальных клеток, разные ее типы могут продуцировать разные

виды цитокератинов, которые можно использовать для идентификации и классификации этих клеток. Например: Эпителиальным клеткам толстой кишки обычно свойственна экспрессия ЦК-20, а эпителиальным клеткам желудка - ЦК-7.

Цитокератины могут вырабатываться также во многих различных типах опухолей, которые обычно образуются из эпителиальных клеток, включая группу раковых заболеваний, называемых карциномами. Однако следует отметить, что не все опухоли эпителиальной природы экспрессируют цитокератины, и конкретный набор цитокератинов может варьироваться в зависимости от типа рака. Некоторые неэпителиальные опухоли также могут экспрессировать цитокератины. Цитокератины обычно используются в качестве маркеров для идентификации и классификации различных типов эпителиальных клеток, и они играют ключевую роль в диагностике и классификации различных типов рака.

Кальцитонин- представляет собой белковый гормон, синтезируемый щитовидной железой и влияющий на обмен кальция и фосфора в организме. Его ключевая роль заключается в контроле концентрации кальция в крови. Он способствует отложению минеральных солей в костную ткань. Также этот процесс регулирует выведение кальция из организма через мочу и кал.

Кальцитонин, вырабатываемый щитовидной железой, играет ключевую роль в регуляции обмена веществ, в частности, в контроле уровня кальция в крови. Под действием кальцитонина концентрация кальция в крови понижается за счет уменьшения вы release кальция из костной ткани, снижения его повторного всасывания в почках и уменьшения его поглощения в кишечнике.

Рецепторы кальцитонина расположены на мембране клеток остеоцитов, остеокластов, почек, печени и других тканей. Активация кальцитонинового рецептора остеокластов ингибирует их активность и снижает скорость резорбции кости. Нарушение функции кальцитониновых рецепторов приводит к усилению резорбции костей и развитию остеопороза.

III. ГЛАВА. Сравнительная морфологическая и морфометрическая характеристика строения бедренной кости у лиц репродуктивного и пострепродуктивного возраста, результаты и значение современных методов исследования в определении его минерального состава.

Бедренная кость представляет собой трубчатую кость и состоит из пластинчатой костной ткани. Анатомически различают диафизарную и эпифизарную части бедренной кости. Диафизарная часть имеет трубчатое строение и состоит из компактной костной ткани. Трубчатая кость выстилана снаружи соединительнотканной оболочкой, надкостницей. Изнутри она покрыта тонкой оболочкой - эндоостом, отделяющей компактное вещество от костного мозга в костном канале. Компактный материал состоит из плотно упакованных костных пластинок. В диафизе различают систему наружных общих костных пластинок, остеонов, т. е. систему Гаверса, и систему внутренних общих пластинок. Концы наружных общих пластин не соединены друг с другом, а расположены слоями, полностью окружая кость. По каналам отверстий в этих пластиках кровеносные сосуды проходят сквозь кость и питают ее. Эти анатомические структуры (каналы) называются каналами Фолькмана. Остеоны составляют основу среднего слоя трубчатой кости. Остеоны также состоят из пластинок, расположенных концентрически вокруг кровеносного сосуда в виде колец. Между остеонами лежат промежуточные пластинки, расположенные неконцентрически. Между остеонами и эндоостом, окружающим костный мозг, располагаются внутренние генеральные пластинки. Они имеют такое же строение, как и наружные генеральные пластинки. Там, где компактное вещество переходит в губчатое, внутренние пластины замещаются в пластины из губчатого материала. Надкостница также содержит питающие сосуды и нервные волокна, образуя клубки миелинизированных и немиелинизированных нервных волокон. Эпифизарная часть трубчатой кости снаружи покрыта слоем компактной костной ткани, а изнутри выполнена из губчатого вещества. Соотношение компактного и губчатого веществ в костной ткани

имеет важное значение для прочности костной ткани, а нарушение ее минеральной плотности является причиной остеопении, остеопоротических заболеваний, в результате которых могут возникать различные остеопоротические переломы.

Нами были проведены следующие исследования с целью изучения развития сенильного остеопороза и связанных с ним остеопоротических переломов и изменений в костной ткани у лиц пожилого и старческого возраста, а также для профилактики осложнений, возникающих при данных состояниях у пациентов.

У пациентов, леченных в стационаре Самаркандского филиала Республиканского специализированного научно-практического центра травматологии и ортопедии в 2021 году по поводу перелома шейки бедренной кости, был собран анамнез, проанализированы рентгенограммы зоны перелома и проведен осмотр терапевтом для выявления возможных сопутствующих заболеваний внутренних органов и системы пищеварения, определены количества кальция и витамина D в крови, проведено биохимическое и рентгеноденситометрическое исследования проксимального отдела бедренной кости, позвоночника и дистальных отделов лучезапястной кости.

У 38 пациентов из 58, страдающих переломом шейки бедра, были диагностированы различные заболевания органов пищеварительной системы. Среди них 12 человек (32%) имели хронический энтероколит, 10 (26%) – хронический гастроэнтерит, 8 (21%) – хронический гепатит, 6 (16%) – язвенную болезнь желудка и двенадцатиперстной кишки, а у 2 пациентов (6%) была выявлена болезнь Крона (рисунок 2).

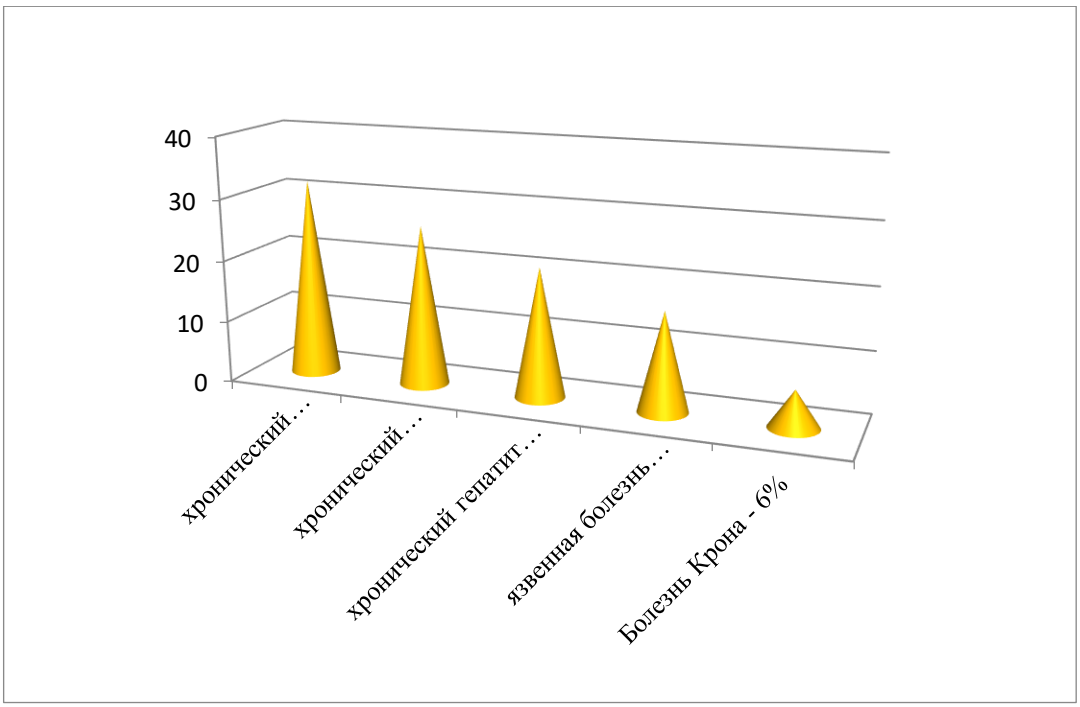

Рисунок 2. Распространенность заболеваний органов пищеварительной системы у пациентов с переломами шейки бедра.

При определении концентрации витамина D и кальция в крови больных в результате биохимических анализ у 32 из них обнаружен гиповитаминоз D (снижение с 30 нг/мл) и гипокальциемия (снижение с 1,7 ммоль/л). Из них 5 (2 женщины, 3 мужчины) были моложе 45 лет, 27 (12 мужчин, 15 женщин) – старше 60 лет оказались. Среди 32 больных гипокальциемией и гиповитаминозом D в сыворотке крови у 31,3% (4 (12,5%) мужчин, 6 (18,8%) женщин) был хронический энтероколит, 28,2% (3 (9,4%) мужчин, 6 (18,8%) женщин) страдали от хронического гастроэнтерита, у 21,9% (4 (12,5%) мужчин, 3 (9,4%) женщин) наблюдался хронический гепатит и цирроз печени, а у 18,8% (3 (9,4%) мужчин, 3 (9,4%) женщин) выявлены язвы желудка и двенадцатиперстной кишки (таблица 4).

Структура заболеваемости патологиями органов пищеварения у больных с гиповитаминозом D и гипокальциемией по полу

(Таблица №4)

	Хронический энтероколит	**Хронический гастроэнтерит**	**Хронический гепатит и цирроз печени**	**Язвы желудка и двенадцатиперстной кишки**
Мужско	4 (12,5%)	3 (9,4%)	4 (12,5%)	3 (9,4%)

й				
Женский	6 (18,8%)	6 (18,8%)	3 (9,4%)	3 (9,4%)

Так, у 65,5 % обследованных больных с переломом шейки бедренной кости выявлено то или иное заболевание органов пищеварительной системы, а у 84 % из них — выраженная гипокальциемия и гиповитаминоз D. Принимая во внимание, что основная часть необходимого для человека количества кальция всасывается через пищеварительную систему, одной из причин переломов костей можно считать нарушение всасывания кальция через пищеварительную систему. Такая ситуация является одним из факторов, провоцирующих развитие остеопороза, который, в свою очередь, ведет к возникновению переломов костей с низкой энергией. Важно отметить, что 84,3% пациентов с гипокальциемией и дефицитом витамина D были пожилого возраста (старше 60 лет). У них причиной этого является нарушение кальциевого обмена, вследствие возрастных изменений в органах пищеварительной системы и общего обмена веществ в организме.

В зависимости от локализации перелома шейки бедренной кости из 58 обследованных больных у 12 (20,7%) наблюдались субкапитальные переломы, у 24 (41,4%) - трансцервикальные переломы, а у 22 (37,9%) - базальные переломы (рис. 2). Переломы шейки левой бедренной кости выявлены у 33 (57%) пациентов, переломы шейки правой бедренной кости — у 25 (43%) больных (рис. 3).

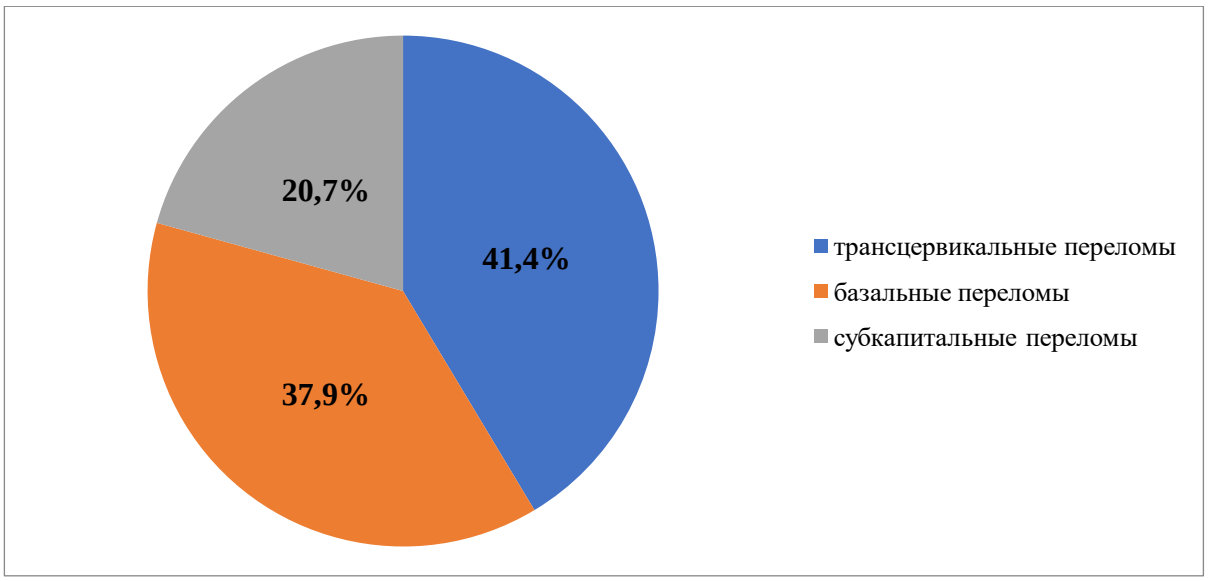

Рисунок 3. Виды переломов шейки бедра в зависимости от локализации.

Для определения соотношения компактного и губчатого веществ бедренной кости были взяты копии 70 цифровых обзорных рентгенограмм тазобедренного сустава больных разного возраста, обратившихся в рентгенологическом отделении СФРСНПЦТО амбулаторно. Данная когорта больных была разделена на 4 группы по копиям, снятым с исследуемых рентгенограмм. 1 группа была представлена рентгенограммами женщин 20-45 лет (рис. 4), 2 группа, состоящая из женщин старше 55 лет (см. рис. 5), 3 группа - из рентгенограмм мужчин в возрасте 20-45 лет (см. рис. 6) и 4 группа - из рентгенограмм мужчин старше 55 лет (см. рис. 7). Для обработки изображений цифровые рентгенограммы выводились на негатоскоп, затем сканировались с помощью цифровой камеры и печатались на бумажном носителе. На полученных рентгенограммах с помощью измерительной линейки определялись зоны, подлежащие измерению (углы), на подвздошных костях, шейке бедренной кости и метафизе бедренной кости. Для определения соотношения компактных и губчатых веществ применялась специальная сетка точечных измерений, разработанная нами (рационализаторское предложение № 1900 от 13.12.2019). Статистические методы использовались для обработки полученных результатов.

Рисунок 4. К.М. Рентгенограмма женщины 28 лет.

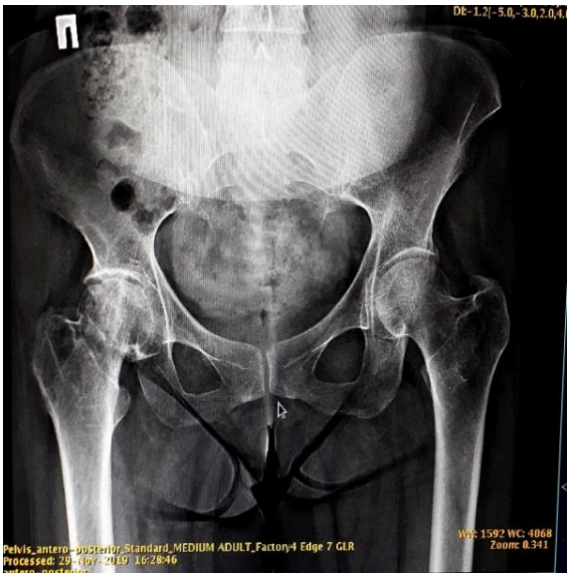

Рисунок 5. Б.З. Рентгенограмма женщины 59 лет.

Рисунок 6.В.М. Рентгенограмма мужчины 26 лет.

Рисунок 7. Л.Ф. Рентгенограмма мужчины 61 год.

Морфометрические исследования, выполненные на поперечных срезах костных групп, выявили следующие особенности: анализ 19 рентгенограмм женщин первой группы (возраст 20-45 лет) показал, что

пропорция компактного и губчатого вещества в подвздошной кости равна 13,87±0,55, в шейке бедренной кости — 6,28±0,25, и в области проксимального метафиза бедренной кости также составила 6,28±0,25. Было обнаружено, что в подвздошной кости женщин этого возраста доля компактного вещества по отношению к губчатому наибольшая среди всех костей тазобедренного сустава, составляя 13,87±0,55. Изучение 21 рентгенограммы женщин старше 55 лет (вторая группа) показало, что соотношение компактного и губчатого вещества в подвздошной кости составило 2,69±0,10, в шейке бедренной кости – 2,75±0,11, а в проксимальном отделе метафиза бедренной кости это соотношение было равным 1,71±0,08. Эти показатели свидетельствовали о том, что метафиз бедренной кости женщин этого возраста (старше 55 лет) имел наименьшее значение соотношения (1,71±0,08) по сравнению с другими отделами тазобедренного сустава.

При анализе 12 рентгенограмм мужчин 3-ей группы в возрасте 20-45 лет выяснилось, что отношение компактной части костной ткани к губчатой в подвздошной кости составило 18,53±0,9, в шейке бедренной кости - 10,3±0,50, а в проксимальном метафизе бедренной кости - 3,71±0,14. Выявлено, что отношение этого показателя к остальным частям наиболее значительно в подвздошной кости у мужчин в возрасте 20-45 лет (18,53±0,9).

В 4-й группе, то есть у мужчин старше 55 лет (18 рентгенограмм): соотношение компактного вещества к губчатому в подвздошной кости равнялось 3,86±0,06, в шейке бедренной кости - 4,22±0,1, в проксимальном метафизе бедренной кости - 3,03±0,15. Видно, что метафиз бедренной кости у мужчин этого возраста (старше 55 лет) демонстрирует самый низкий показатель (3,03±0,15) по сравнению с другими отделами костей тазобедренного сустава (таблицу 5 и рисунок 8).

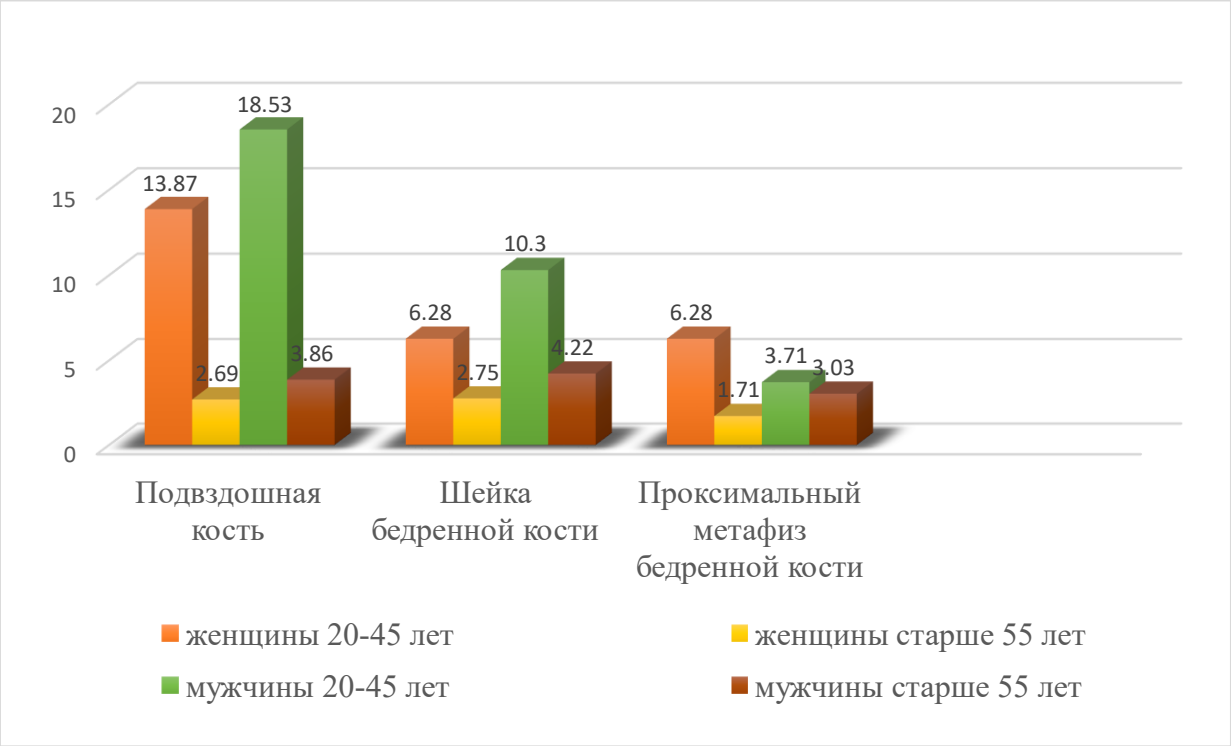

Рисунок 8. Анализ отношения компактной и губчатой ткани в костях тазобедренного сустава у мужчин и женщин разных возрастных групп.

Таблица №5

Морфометрические показатели соотношения компактного и губчатого веществ костей тазобедренного сустава мужчин и женщин репродуктивного и пострепродуктивного возраста

Объекты исследования	**Группы**			
	Женщины 20-45 лет	**Женщины старше 55 лет**	**Мужчины 20-45 лет**	**Мужчины старше 55 лет**
Подвздошная кость	**13,87 ± 0,55*** **	2,69 ± 0,10	**18,53 ± 0,9*** **	3,86 ± 0,06
Шейка бедра	6,28 ± 0,25**	2,75 ± 0,11	10,3 ± 0,5***	4,22 ± 0,10
Проксимальный метафизарный отдел бедренной кости	6,28 ± 0,25***	**1,71 ± 0,08**	3,71 ± 0,14*	**3,03 ± 0,15**

Примечание:* достоверная разница (*– r<0,05; ** – p<0,01; *** – r<0,001)

Анализ полученных данных показал, что мужчины репродуктивного возраста имеют значительно более высокое соотношение компактной части костей тазобедренного сустава к губчатой по сравнению с женщинами того же возраста. У мужчин в возрасте от 20 до 45 лет это соотношение равняется 18,53±0,9, в то время как у женщин в этом возрасте оно составляет 13,87±0,55. Такая тенденция сохраняется и у мужчин и женщин пострепродуктивного возраста. У женщин постменопаузы и мужчин старше 55 лет наблюдалось достоверно меньшее значение показателя компактности и пористости костной ткани по сравнению с женщинами репродуктивного возраста и мужчинами в возрасте 20-45 лет соответственно. Уменьшение этого показателя указывает на снижение доли компактного вещества в костной структуре. Анализ показал, что у женщин в период репродуктивного и пострепродуктивного возраста доля компактной и губчатой ткани в костях тазобедренных суставов меньше, чем у мужчин того же возраста. В пострепродуктивном периоде наблюдается достоверное снижение этого показателя как у мужчин, так и у женщин. Наиболее значительное изменение соотношения компактной и губчатой ткани отмечается в области проксимального метафиза бедренной кости у представителей обоих полов в пострепродуктивном возрасте. Считаем, что полученные данные окажутся полезными для понимания генеза сенильного остеопороза и выявления факторов, приводящих к патологическим переломам бедер.

При денситометрическом обследовании (все 58 больных) на рентгеновском аппарате DEXXUM T (рис. 9, 10) у 28 (48,3%) пациентов был диагностирован остеопороз (Т-критерий < -2,5) и все они были старше 60 лет (рис. 3), остеопения (Т-критерий -1-2,5) наблюдалась у 12 (20,7%) больных (5 больных до 60 лет и 7 больных старше 60 лет) (рис. 4), у 18 (31,0%) больных плотность костной ткани оказалась нормальной (Т-критерий > -1,0) (табл. 6).

Рисунок 9. Больной К.М. 1936 г. (женщина). История болезни №2246. Диагноз: Трансцервикальный застарелый перелом со смещением шейки правой бедренной кости.

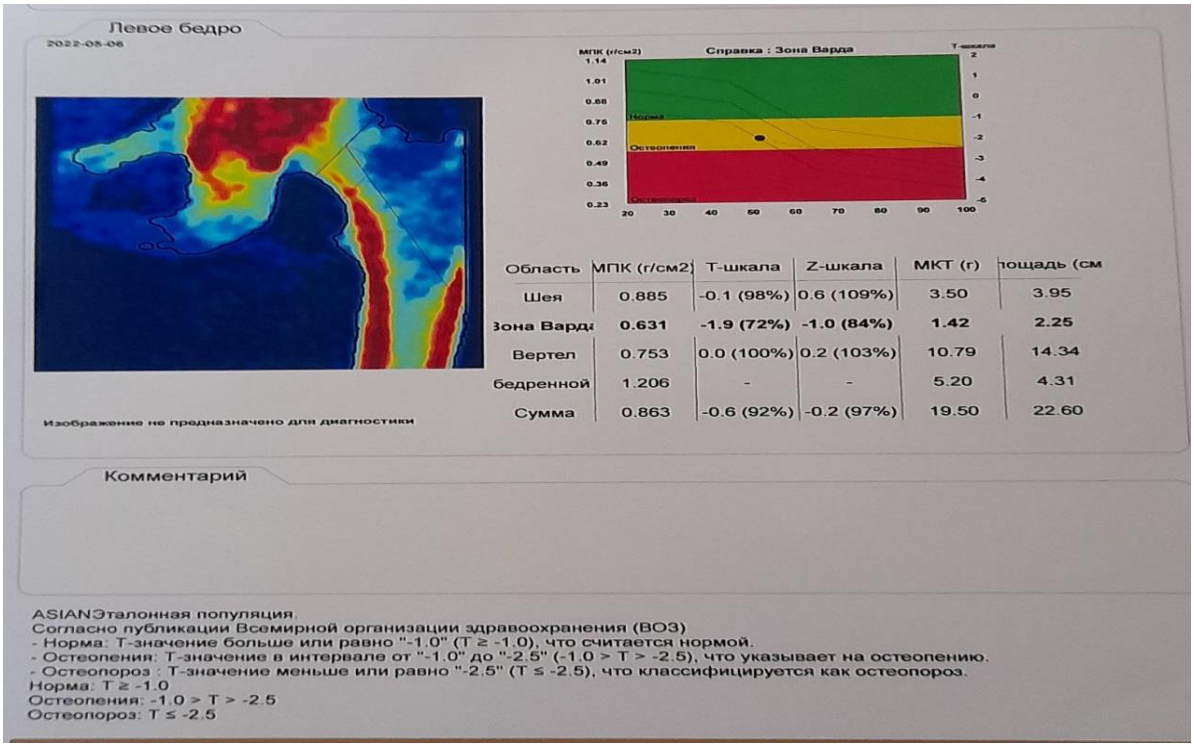

Рисунок 10.Больной Г.М. 1969 г. (женщина). История болезни №3127. Диагноз: Базальный перелом со смещением шейки левой бедренной кости.

Таблица №6

Средние основные денситометрические показатели у пациентов

	Остеопороз		**Остеопения**		**Норма**	
Общее количество пациентов	28 человек		12 человек		18 человек	
Пол и количество	Мужчины (11)	Женщины (17)	Мужчины (5)	Женщины (7)	Мужчины (12)	Женщины (6)
T-критерий	3,4±0,05	3,7±0,05	1,8±0,07	2,1±0,07	0,4±0,05	0,6±0,05
Z-критерий	3,1±0,05	3,3±0,05	1,6±0,07	1,9±0,07	0,4±0,05	0,5±0,05

Выводы. Полученные данные свидетельствуют о том, что остеопороз представляет собой хроническое прогрессирующее системное заболевание, характеризующееся снижением плотности костной ткани и нарушениями ее микроархитектоники, которые приводят к ломкости костной ткани в результате нарушения метаболизма в ней за счет преобладания клинически процессов катаболизма. По нашим исследованиям, эта патология чаще наблюдалась у женщин старше 50 лет, чем у мужчин. Переломы как осложнение остеопороза чаще встречались в шейке бедренной кости, чем в других костях. Это влияет на качество жизни больных, риск развития инвалидности.

Повышение уровня правильной диагностики достигнуто в результате дальнейшего повышения точности линий переломов за счет компьютерной обработки рентгенограмм зон переломов костей. Для этого рентгенограммы больных, находившихся на лечении с диагнозом «перелом шейки бедра», выполнялись на негатоскопе и их электронные копии обрабатывались на компьютере с использованием офисных программ Microsoft. Обработанные копии распечатывались на принтере, а необходимые участки кости изучались.

Результаты исследования продемонстрировали повышение эффективности диагностики за счет получения дополнительной точной

информации о поврежденных участках кости и деталях мелких повреждений, как последствия результате изменения уровней контрастности, яркости и резкости в электронных копиях рентгенограмм (Рис. 11).

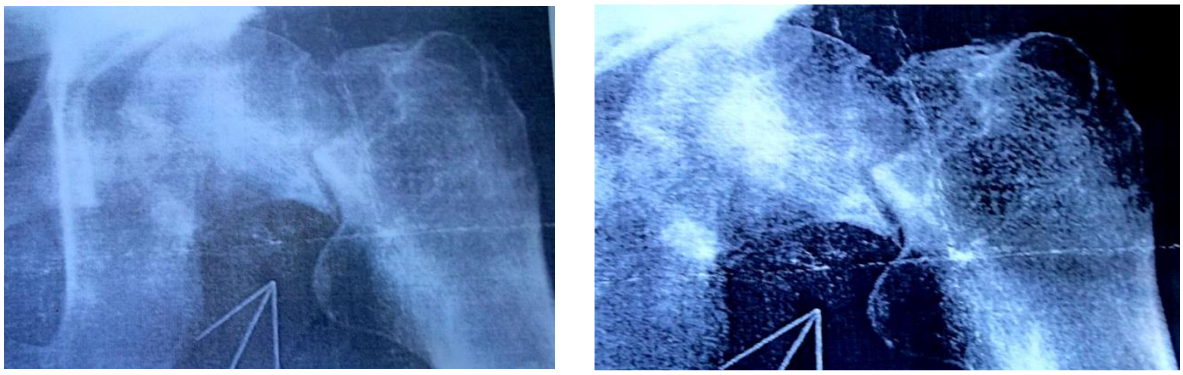

Рисунок 11. Копии рентгенограмм до (А) и после (Б) компьютерной обработки.

С помощью этого метода можно увидеть мелкие детали патологических изменений, которые не всегда удается обнаружить в негатоскопе. Он позволяет увеличить и точно диагностировать каждую часть или нужный фрагмент на рентгеновской копии. Данный метод помогает увидеть положение изображения на разных поверхностях и плоскостях, то есть дает возможность увидеть структуру и изображение костной ткани на разной глубине. В результате резкого увеличения среза части рентгена видны мелкие переломы (если они есть) костей, смещение их частей относительно друг друга. Можно также определить степень смещения и образовавшиеся в результате данного явления углы. Эта информация помогает специалистам осуществить репозицию смещенных костных фрагментов. Еще одной важной особенностью компьютерной обработки рентгенограмм является определение соотношения компактного и губчатого веществ в костной ткани с помощью этого метода. В результате подбора необходимого увеличения и контраста компьютерной копии можно увидеть пространства между костными структурами, образующими губчатое вещество, отчетливо различить костные перегородки между ними и пластинки компактного вещества снаружи (рис. 12).

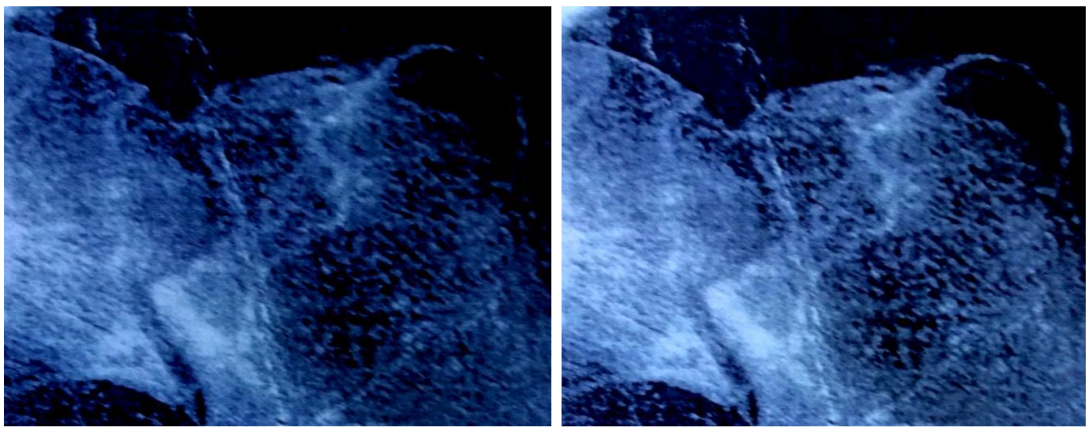

Рисунок 12.Участок шейки бедренной кости в разрезе и в увеличенном виде с рентгенограммы области перелома: А - контрастированное состояние; Б - при достаточном освещении.

Мы полагаем, что определение соотношения губчатого и компактного частей костной ткани на таких изображениях, полученных с рентгенограмм пациентов разного возраста, с помощью точечного метода, дает возможность получить информацию о минеральной плотности костной ткани и степени резорбции костной ткани, что может помочь сделать выводы о причинах поражения костей. Определение соотношения компактного и губчатого веществ помогает понять патогенез «патологического перелома». Этот метод позволяет изучить относительную толщину, расположение, конфигурацию и другие морфометрические показатели наружного компактного вещества кости, расположенного вне зоны перелома. В результате высокого уровня контраста можно увидеть небольшие резорбционные пространства в кости, пространства губчатого вещества. Учитывая оснащенность и компьютеризацию всех лечебно-диагностических медицинских учреждений, реализовать этот метод не составит труда. На наш взгляд, данный метод можно использовать как дополнительный метод диагностики, улучшающий интерпретацию рентгенограмм.

Вывод. В результате компьютерной обработки электронных копий рентгенограмм возможно уточнение диагностики, улучшение их интерпретации и получение дополнительной информации даже в первичном звене системы здравоохранения.

ГЛАВА IV. СРАВНИТЕЛЬНАЯ МОРФОЛОГИЯ ПРОКСИМАЛЬНОЙ ЧАСТИ БЕДРА КРОЛИКОВ РЕПРОДУКТИВНОГО И ПОСТРЕПРОДУКТИВНОГО ВОЗРАСТА.

§ 4.1. Исследование морфологии тканей бедренной кости у кроликов, а также особенности и динамика ее минерального состава в репродуктивном и пострепродуктивном периодах.

Бедренная кость кролика, как и бедренная кость человека, представляет собой трубчатую кость и состоит из пластинчатой костной ткани. Анатомически у кроликов различают также диафизарную и эпифизарную части бедренной кости. Диафизная часть имеет трубчатое строение и также состоит из компактного вещества. Трубчатая кость покрыта снаружи соединительнотканной оболочкой, надкостницей. Изнутри компактное вещество окружено эндоостом, который отделяет его от костного мозга в костном канале. Компактное вещество состоит из плотно расположенных костных пластинок, а в диафизарной части состоит из системы наружных генеральных костных пластинок, остеонов и системы внутренних генеральных пластинок. По каналам отверстий наружных общих пластинок кровеносные сосуды врастают в кость и питают костную ткань. Остеоны кроличьей кости устроены так же, как остеоны бедренной кости человека. Там, где компактное вещество переходит в губчатое, внутренние пластины также траснформируются в пластины из губчатого вещества. Надкостница кости также содержит питающие кровеносные сосуды и нервные волокна. Эпифизарная часть трубчатой кости кролика устроена так же, как у человека, и снаружи покрыта компактным веществом, а внутри состоит из губчатого. Принимая во внимание, что соотношение компактного вещества и губчатого веществ в костной ткани определяет ее прочность, мы проанализировали структуру костной ткани и ее компонентов у кроликов репродуктивного и пострепродуктивного возраста, изучили минеральную плотность и ее снижение - остеопению, а затем остеопороз, происхождение которого связано с возрастом и репродуктивным статусом.

Остеопороз — системное метаболическое заболевание скелета, характеризующееся постепенным снижением минеральной плотности костной ткани и выраженными патологическими изменениями в опорно-двигательном аппарате, сопровождающимися резким нарушением микроархитектоники костной ткани. В исследовании состава неорганических и органических компонентов костной ткани были задействованы правые и левые бедренные кости 25 крольчат. В эксперименте участвовали 10 здоровых крольчат репродуктивного периода (3-5 лет) с массой тела 2130 г в среднем и 15 здоровых крольчат пострепродуктивного периода (7-8 лет) с весом 2380 г в среднем.

В ходе исследования минерального состава бедренных костей кроликов в разные периоды их жизни (репродуктивный и пострепродуктивный) были выявлены следующие результаты:

В ходе исследования, проведенного на 10 крольчат в возрасте репродуктивного периода, средняя масса обеих бедренных костей (20 образцов) составила 5,81±0,05 грамма, как было определено на электронных весах. После термической обработки костей средний вес полученной костной золы составил 1,9±0,03 грамма. Соотношение средней массы костной золы после кремации к средней массе исходных высушенных костей оказалось равным 0,33 (см. рисунок 13).

Масса высушенных бедренных костей у 10 пострепродуктивных кроликов (всего 20 костей) равнялась 6,51±0,04 грамма, как показали измерения на электронных весах. После термической обработки костей средний вес образовавшейся костной золы был 3,1±0,02 грамма. Этот результат свидетельствует о том, что доля костной золы в массе высушенных костей после кремации составляет 0,48.

В золе бедренных костей кроликов, достигших половой зрелости, среднее содержание кальция составило тридцать два процента от общей массы золы, а фосфора - семнадцать процентов. Эти показатели показывают,

что в золе бедренной кости пострепродуктивных кроликов массовая доля кальция равнялась 27 %, а фосфора — 14 % от общей массы золы кости (Рисунок 14).

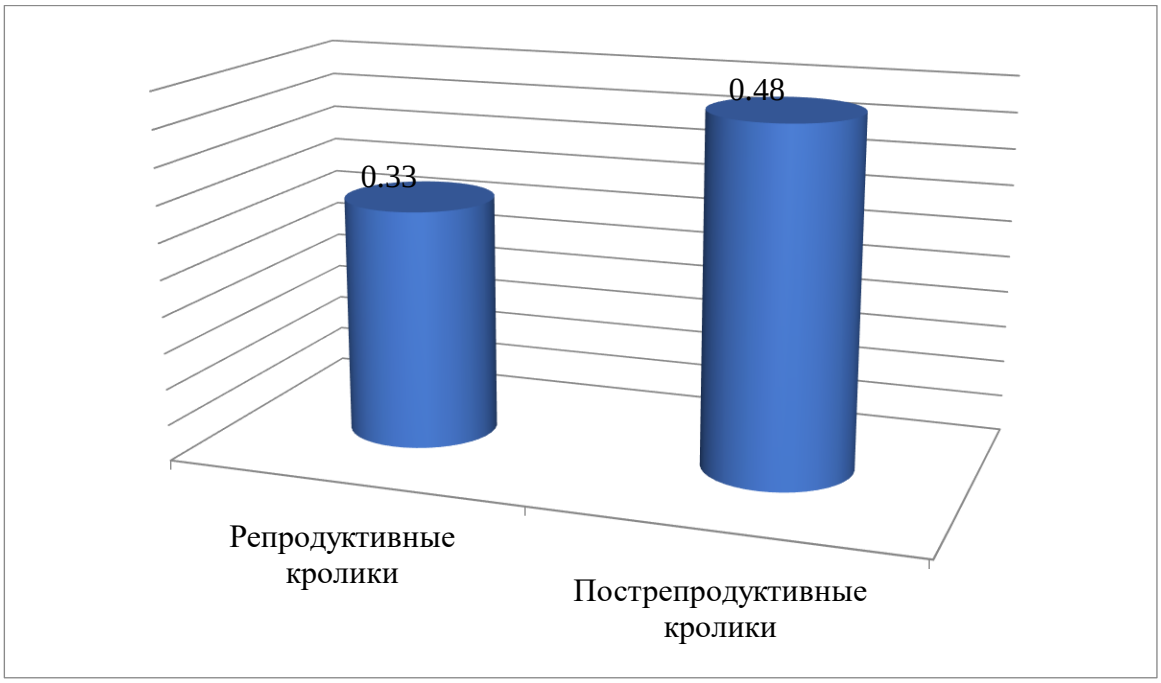

Рисунок 13. Отношение золы к общей костной массе бедренных костей кроликов в репродуктивном и пострепродуктивном периодах

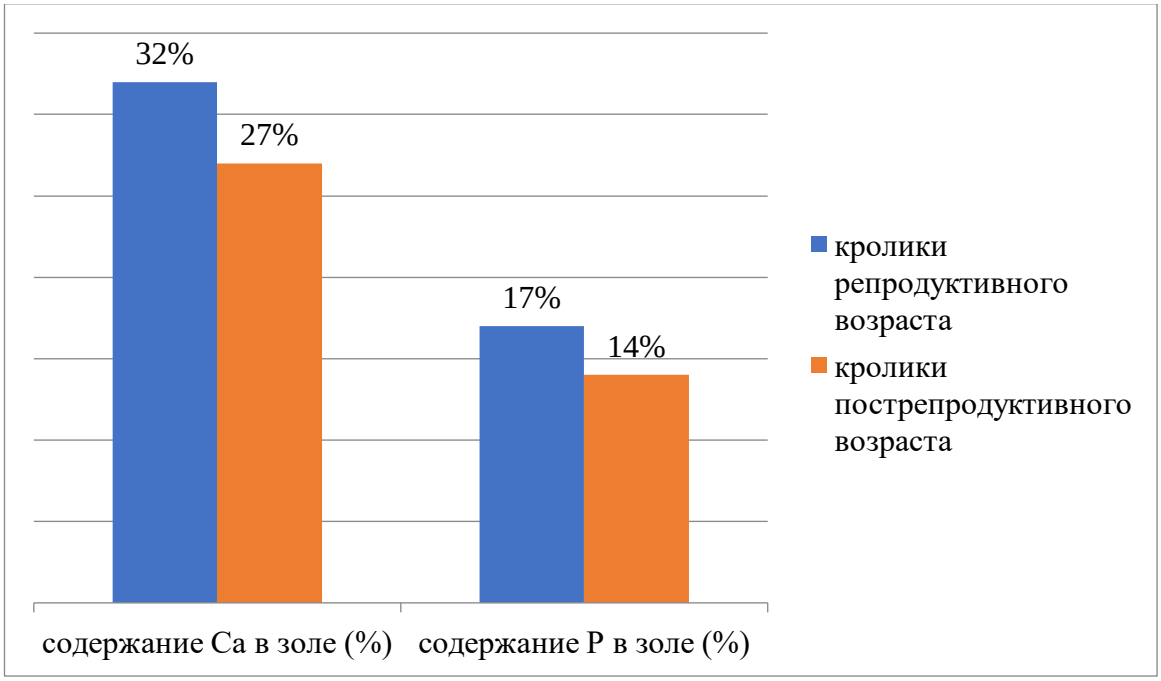

Рисунок 14. Соотношение содержания кальция (Ca) и фосфора (P) в золе костей бедер кроликов в репродуктивный и пострепродуктивный периоды.

Анализ полученных данных свидетельствует о том, что отношение средней массы высушенных костей кроликов в репродуктивном и пострепродуктивном периодах к массе костной золы после термической обработки существенно различается. Кроме того, концентрация кальция и фосфора также демонстрирует значимые различия. Исходя из этого, можно утверждать, что в костях кроликов в период репродуктивности содержится больше органических веществ (белка и коллагена), чем у кроликов в пострепродуктивном периоде.

К ключевым факторам, способствующим развитию остеопороза, относятся возраст, репродуктивный статус, гормональные изменения в организме и проблемы с усвоением кальция в кишечнике. У кроликов в постпродуктивном периоде содержание органических веществ (белковых и коллагеновых) в минеральной части костной ткани заметно меньше, чем у репродуктивных особей. Спектральный анализ золы после обжига костей показал, что у кроликов в постпродуктивном периоде значительно снижено количество кальция и фосфора, элементов, определяющих прочность кости, что указывает на развитие сенильного остеопороза. Известно, что сенильный остеопороз повышает риск развития остеопоротических переломов различных сегментов опорно-двигательного аппарата.

Принимая во внимание, что минеральная плотность костной ткани в организме находится в прямой зависимости от количества витамина D, кальция и магния в крови, В ходе нашего исследования мы проанализировали количественные характеристики содержания ключевых элементов в сыворотке крови кроликов, находящихся в пострепродуктивном и репродуктивном периодах. Полученные результаты свидетельствуют о том, что уровень витамина D, кальция и магния в сыворотке крови кроликов пострепродуктивного периода существенно ниже, по сравнению с кроликами репродуктивного периода. Данные наблюдения указывают на то, что существенное снижение концентрации веществ, обеспечивающих минеральную плотность костной ткани (витамина D, кальция и магния) в

пострепродуктивном периоде, свидетельствует о сбое в процессах их усвоения и обмена. Именно этот сбой выступает одной из причин возникновения сенильного остеопороза у кроликов в данном возрасте.

При биохимическом исследовании сыворотки крови кроликов в репродуктивном и пострепродуктивном периоде были получены следующие данные:

Средний показатель витамина D в сыворотке крови, взятый для биохимического исследования у кроликов в репродуктивного периода составил 28,99±1,34нг/мл, Ca^{2+} — 0,64±0,03 ммоль/л, Mg^{2+} — 0,217±0,01 ммоль/л. Результаты биохимического исследования сыворотки крови у пострепродуктивных кроликов показали, что среднее количество витамина D равнялось 19,33±0,90 нг/мл, среднее количество Ca^{2+} — 0,42±0,02 ммоль/л, Mg^{2+} — 0,145±0,01 нг/мл. ммоль/л (таблица №7).

Сравнительные результаты количества кальция, магния и витамина D в крови кроликов репродуктивного и пострепродуктивного периода

Таблица №7

Возраст кроликов	***Ca^{2+}***	***Mg^{2+}***	***Витамин*** D
Репродуктивный период	0,64±0,03*** ммоль/л	0,217 ±0,01*** ммоль/л	28,99±1,34*** нг/мл
Пострепродуктивный период	0,42±0,02ммоль/л	0,145±0,01ммоль/л	19,33±0,90 нг/мл

Примечание: * достоверная разница (*– r<0,05; ** – p<0,01; *** – r<0,001)

Из приведенных выше лабораторных данных сыворотки крови кроликов в репродуктивного и пострепродуктивного периода, очевидно резкое отличие значений показателей витамина D, кальция и магния, причем установлено, что количество этих веществ в сыворотке крови кроликов в репродуктивном периоде выше, чем у кроликов пострепродуктивного периода.

На основе нашего опыта можно утверждать, что остеопороз в первую очередь связан с такими факторами, как возраст, репродуктивный статус,

гормональные изменения в организме, а также с проблемами всасывания кальция и магния в кишечнике и нарушением синтеза витамина D.

Витамин D играет важную роль в регуляции процессов ремоделирования костной ткани, а также в поглощении кальция и магния в кишечнике и их выведении из организма через почки.

Поэтому дефицит данного элемента может привести к нарушению кальциевого баланса, в результате чего снижается плотность минерального вещества костной ткани, особенно у лиц пожилого возраста, это может способствовать развитию остеопороза и переломов костей.

§4.2. Морфофункциональные особенности нейроэндокринной системы тонкой кишки пострепродуктивного периода и ее роль в минерализации костей.

Как и тонкая кишка человека, тонкая кишка кролика состоит из четырех хорошо развитых слоев: слизистой оболочки, подслизистой основы, мышечной оболочки и наружной серозной оболочки. Слизистая оболочка характеризуется наличием складок, ворсинок и крипт. Ее поверхность покрывает однослойный призматический мерцающий эпителий. В составе стенки слизистой оболочки выделяют собственную и мышечную пластинки. Собственная пластинка формируется из рыхлой волокнистой соединительной ткани без четкой организации. Ниже собственной пластинки располагается мышечная пластинка, которая состоит из гладкомышечной ткани. Подслизистая основа, представленная рыхлой волокнистой соединительной тканью, обладает богатой сетью кровеносных сосудов. В подслизистой оболочке двенадцатиперстной кишки располагаются уникальные железы. Ее мышечная оболочка, сформированная из гладкой мускулатуры, включает внутренний циркулярный и наружный продольный слои. Покрывающая кишку снаружи серозная оболочка представляет собой плотную

соединительную ткань, выстилаемую однослойным плоским эпителием (мезотелием). При сравнительном морфологическом и морфометрическом исследовании стенки тонкой кишки кроликов репродуктивного и пострепродуктивного возраста были получены следующие результаты. Толщина стенки тонкой кишки в области ворсинок у кроликов репродуктивного возраста составила 78,29±2,13 (относительный показатель), у кроликов пострепродуктивного возраста - 62,62±2,89. У репродуктивных кроликов безворсинчатая часть стенки тонкой кишки, то есть в области крипт, составила 18,00±0,80 (относительный показатель), а у пострепродуктивных кроликов - 13,14. ±1,10. При раздельном изучении морфометрических показателей оболочек тонкой кишки установлено, что толщина слизистой оболочки тонкой кишки кроликов репродуктивного возраста составляет 8,93±0,53, толщина подслизистой основы - 4,43±0,25, мышечной и серозной оболочки - 4,79±0,24. У кроликов пострепродуктивного возраста аналогичные показатели имели следующие значения: толщина слизистой оболочки - 5,79±0,63, толщина подслизистой основы - 3,60±0,26, мышечной и серозной оболочек - 3,69±0,27 (рис. 15).

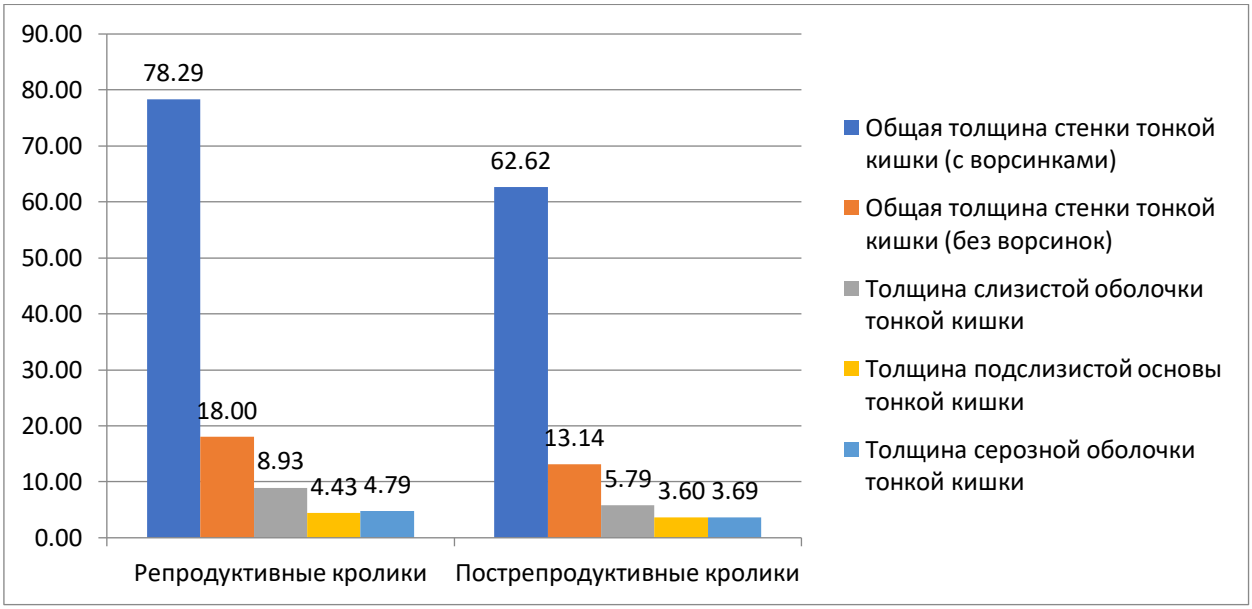

Рисунок 15. Сравнительные морфометрические показатели стенки тонкой кишки кроликов репродуктивного и пострепродуктивного возраста.

При сравнении ворсинок и крипт слизистой оболочки кроликов репродуктивного и пострепродуктивного периода установлено, что ворсинки тонкой кишки кроликов репродуктивного возраста длиннее, а крипты глубже и лучше развиты (рис. 16, 17). Бокаловидные клетки хорошо развиты в области крипт. Кровеносные сосуды соединительной ткани ворсинок хорошо развиты и разветвлены. Отмечается увеличение количества бокаловидных клеток в эпителии ворсинок по мере углубления внутрь. Анализ морфометрических исследования показал, что толщина стенки тонкой кишки кроликов пострепродуктивного возраста значительно тоньше (на 20,4%) по сравнению с кроликами репродуктивного возраста.

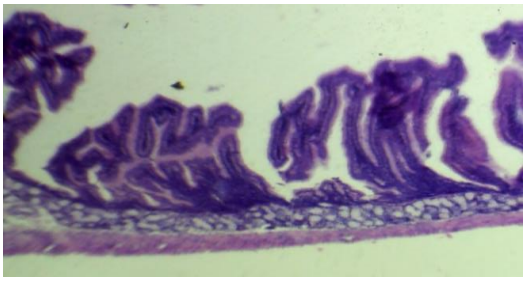

Рисунок 16.

Рисунок 17

Рисунок 16. Строение стенки тонкой кишки кроликов репродуктивного периода. Окраска гематоксилин-эозином. Ок. 10. Об. 20.

Рисунок 17. Строение стенки тонкой кишки кроликов пострепродуктивного периода. Окраска гематоксилин-эозином. Ок. 10. Об. 20.

В промежутках между клетками эпителия, выстилающего тонкий кишечник, находятся клетки диффузной эндокринной системы, отвечающие за всасывание веществ. Производя моноамины и регуляторные пептиды, эти клетки оказывают локальное (паракринное) воздействие на соседние клетки. В стенках тонкой кишки половозрелых кроликов были выявлены эндокринные клетки двух типов: открытого и закрытого. Они

располагаются в эпителиальном покрове тонкой кишки. Эндокриноциты открытого типа преобладают в эпителии ворсинок, тогда как эндокриноциты закрытого типа концентрируются в эпителии крипт. Морфология этих клеток весьма разнообразна, при этом эндокриноциты открытого типа в гистологических срезах имеют характерную конусовидную форму.

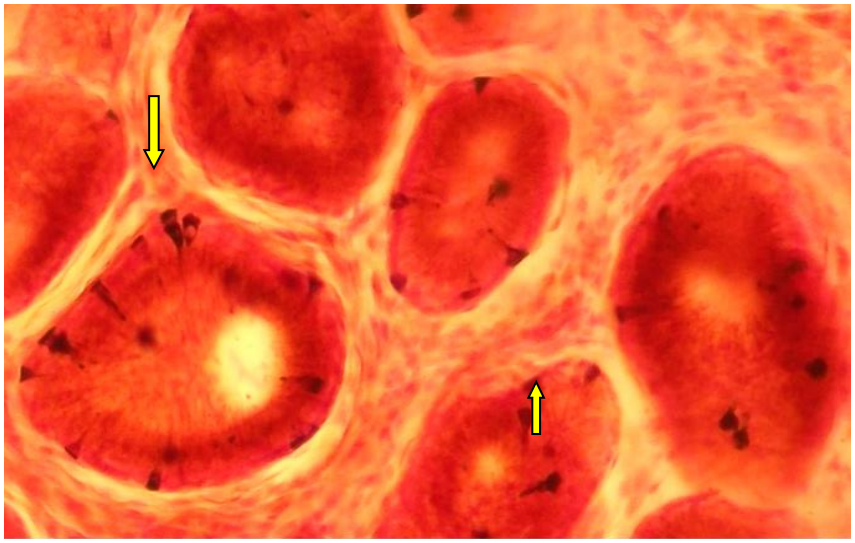

Рисунок 18. Видно эндокринные клетки (обозначены стрелками), расположенные в стенке крипт тонкой кишки взрослого кролика. Образец был обработан по методике Гримелиуса с увеличением 20, кратность 10.

Внешний вид клеток закрытого типа меняется в зависимости от числа секреторных гранул, заполненных нитратом серебра, и техники срезания микротомом во время подготовки препарата. Максимальное количество таких клеток обнаруживается в эпителии слизистой оболочки двенадцатиперстной кишки и в дистальном сегменте подвздошной кишки, где происходит переход на новую фазу пищеварительного процесса. Максимальное количество этих клеток наблюдается в нисходящем отделе

двенадцатиперстной кишки, где происходит слияние протока поджелудочной железы и общего желчного протока с двенадцатиперстной кишкой (см. рис. 19).

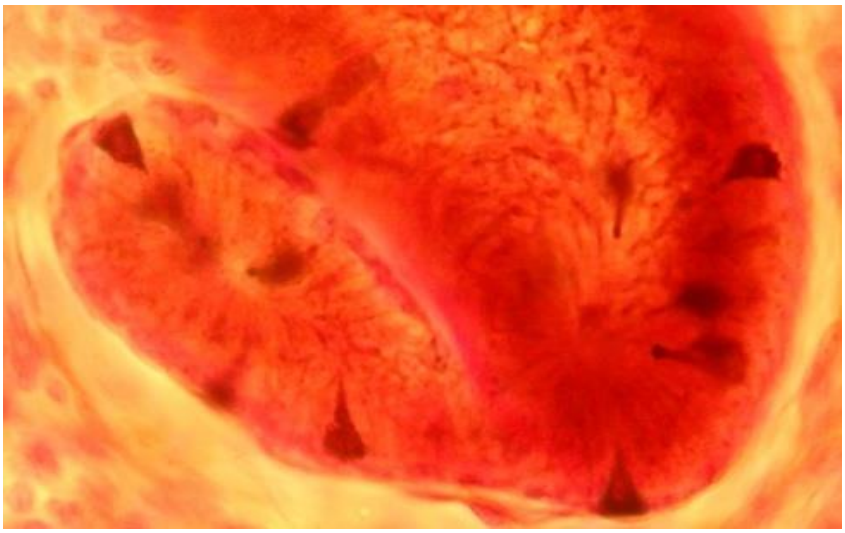

Рисунок 19. Клетки эндокринной системы, расположенные в стенке двенадцатиперстной кишки. Иллюстрация выполнена по методике Гримелиуса. Масштаб: 40 крат, увеличение: 10.

Важно подчеркнуть, что концентрация эндокриноцитов в стенке двенадцатиперстной кишки на стороне, противоположной от впадающих в нее трубок, оказывается более высокой. Благодаря высокой плотности эндокриноцитов в слизистой оболочке, некоторые исследователи называют двенадцатиперстную кишку "брюшным гипофизом" или даже "гипоталамо-гипофизарной системой брюшной полости". У молодых кроликов плотность расположения этих клеток в стенке кишечника достигает наибольших значений.

С возрастом, после достижения кроликами половой зрелости, наблюдается уменьшение количества эндокринных клеток в эпителии тонкой кишки. Если у молодняка величина микроскопического эпителия в стенке тонкой кишки в поле зрения составляет в среднем от 6 до 9, то у кроликов в пострепродуктивном периоде этот показатель снижается до 4 и 5. При этом можно отметить, что количество эндокриноцитов открытого типа также снижено. При изучении нами структуры эндокриноцитов, тропных к

флуорогенным аминам, подтвердилось вышеописанное различие между животными репродуктивного и пострепродуктивного возраста.

У эндокриноцитов кроликов, находящихся в пострепродуктивном периоде, отмечается снижение уровня импрегнации, что приводит к частичным морфологическим изменениям клеток. Часто наблюдается образование вакуолей в цитоплазме эндокриноцитов.

Важно подчеркнуть, что у пожилых особей наблюдается снижение уровня высвечивания катехоламин и серотонина. При этом у них происходит смещение баланса в сторону серотонина, в то время как у молодых особей соотношение этих веществ не имеет существенных различий.

Среди эндокринных клеток пищеварительной трубки двенадцатиперстной кишки, эндокриноциты открытого типа считаются наиболее распространенными. В связи с этим, некоторые ученые прозвали их «гипофизом» брюшной полости. В эпителии ворсинок и крипт обнаружены эндокриноциты, отличающиеся по окраске: изумрудно-зеленые, богатые катехоламинами, и светло-желтые, содержащие серотонин. Оба типа клеток открытого типа виден при использовании фильтра ФС-1-2, который позволяет наблюдать тени ворсинок и крипт. Однако, пропорции клеток с различной окраской не являются постоянными (рис. 20).

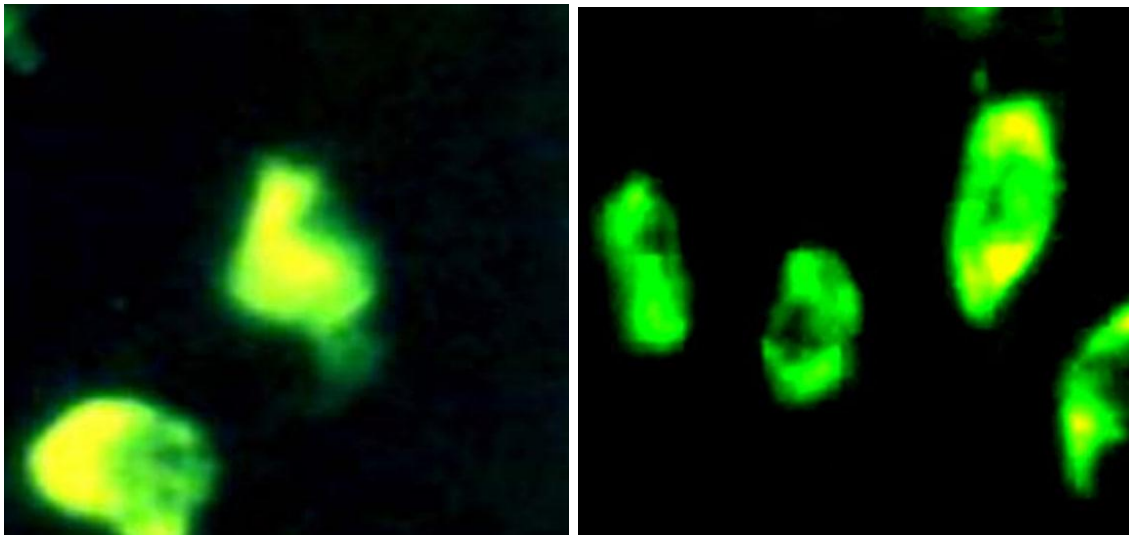

Рис. 20. Различные уровни высвечивания эндокриноцитов открытого типа эпителия двенадцатиперстной кишки кролика. Обработка глиоксиловой кислотой. Об. 20. Ок 5.

Оба типа высвечивания наблюдаются в цитоплазме эндокриноцитов двенадцатиперстной кишки кроликов репродуктивного возраста. Секции клетки, богатые катехоламинами, окрашиваются в изумрудно-зеленый цвет, а участки, содержащие серотонин, приобретают желтый оттенок. Распределение и расположение этих зон в различных клетках варьируется и определяется функциональным состоянием клетки на момент забора материала.

Не были выявлены существенные различия в размерах клеток открытого и закрытого типов у молодых и зрелых кроликов. Для выяснения связи между изменениями в локальных регуляторных механизмах и состоянием костной ткани, исследовался уровень ее минерализации. Полученные данные свидетельствуют о том, что минерализация костной ткани у кроликов в период репродуктивной активности достоверно превосходит уровень минерализации у кроликов в пострепродуктивном периоде. Одновременно обнаружена корреляционная зависимость между показателями структур местной регуляции и минеральным содержанием костной ткани.

Для того чтобы лучше изучить изменения, наблюдаемые в эндокринных клетках слизистой оболочки тонкой кишки, и обосновать их причины, мы изучили ультраструктурные изменения в этих клетках.

По результатам наших исследований EC- и S-клетки, в основном встречающиеся среди эпителиальных клеток слизистой оболочки двенадцатиперстной кишки, в меньшей степени наблюдались в стенке тощей и подвздошной кишки, EG-клетки обнаруживались по всей длине тонкой кишки. Исследования показали, что эндокринные клетки преимущественно

сосредоточены в нижней трети крипт, а в ворсинках их концентрация меньше.

При электронно-микроскопическом анализе клеток контрольных животных обнаруживалась неправильная, в основном треугольная, форма. Верхняя часть каждой клетки ориентирована в сторону полости крипт или в промежуток между ворсинками (см. рис. 21).

Секреторные гранулы, демонстрируя полиморфизм, часто имели округлую форму и разную величину, равномерно распределяясь по цитоплазме. Более плотные из них концентрировались в областях под ядром. Состав секреторных гранул был однородным и отличался высокой электронной плотностью. Между оболочкой гранул и их внутренним содержимым не наблюдались полости с более светлой окраской. На апикальном полюсе клеток располагались мелкие микроворсинки. Между эндокриноцитами и соседними эпителиальными клетками существовала связь, поддерживаемая интердигитациями и десмосомами (рис. 22).

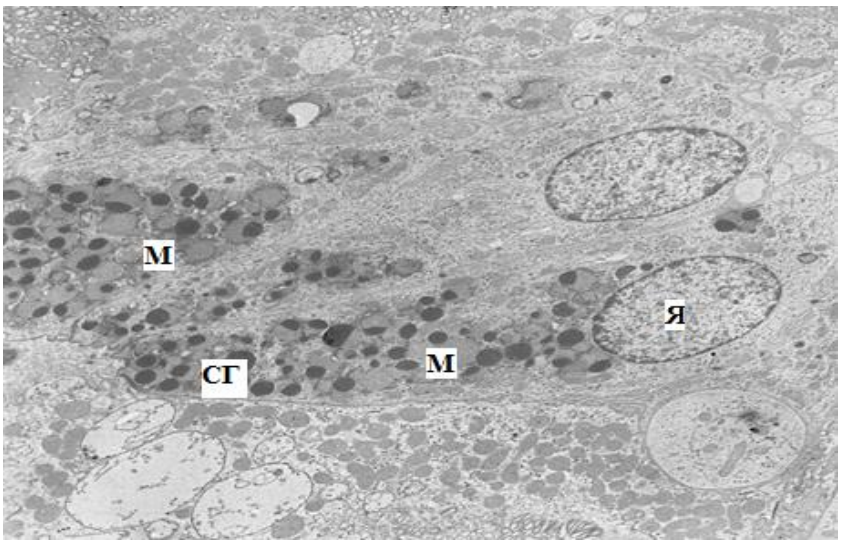

Рисунок-21.Дуоденальные ЕС-клетки кроликов контрольной группы: СГ-секреторные гранулы, М-митохондрии, Я-ядро. Ув. 7500.

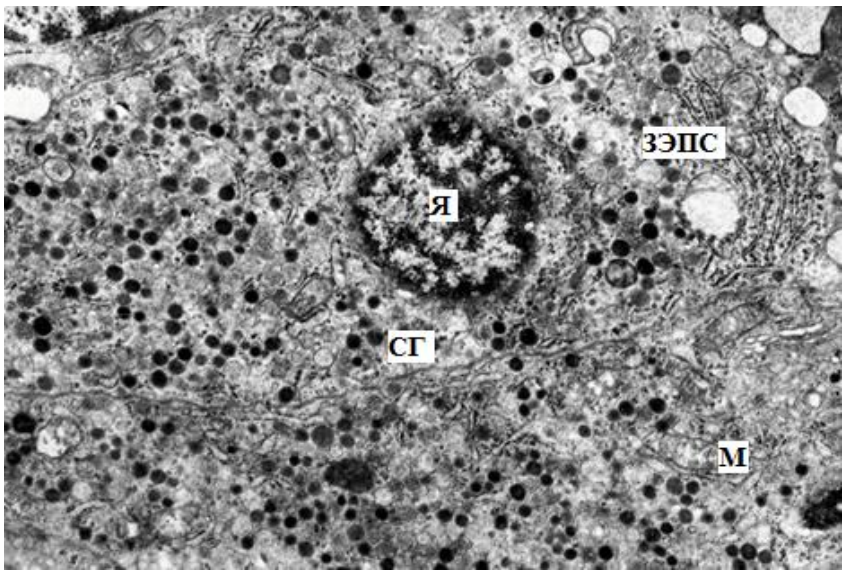

Рисунок 22. В клетках двенадцатиперстной кишки кроликов из контрольной группы были выявлены секреторные гранулы (СГ), зернистая эндоплазматическая сеть (ЗЭПС) и ядро (Я). Увеличение - 7500.

ЭС-клетки характеризуются высокой концентрацией митохондрий, распределенных по всей цитоплазме. В основном они имеют округлую форму, иногда удлиненную, и демонстрируют нормальную структуру с матриксом средней электронной плотности. Комплекс Гольджи представлен уплощенными удлиненными цистернами, мелкими пузырьками и вакуолями, которые располагаются в непосредственной близости к ядру. Зернистая эндоплазматическая сеть в этих клетках хорошо развита и образуется из каналов нестандартной формы, равномерно рассеянных по всей цитоплазме. Обнаружены редкие скопления гладкой эндоплазматической сети, характеризующиеся низкой плотностью рибосом и полисом. Ядро, имеющее овальную форму и расположенное в центре клетки, окружено двойной мембраной. Хроматин преимущественно концентрируется под ядерной оболочкой и ядро содержит 1-2 ядрышка.

.

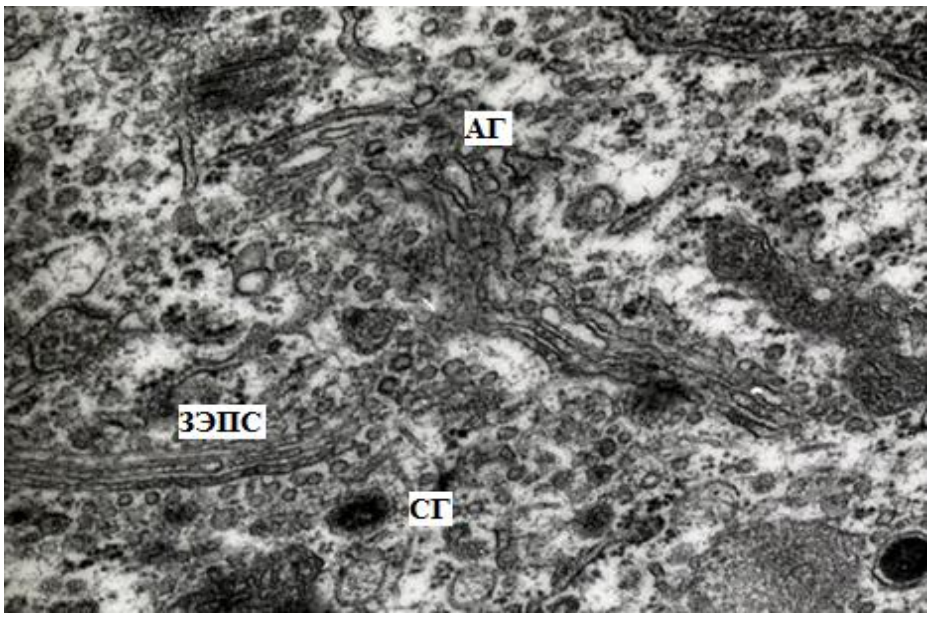

Рисунок 23. Клетки ЕС в двенадцатиперстной кишке кроликов репродуктивного возраста: СГ - секреторные гранулы, ЗЭПС - органеллы зернистой эндоплазматической сети, АГ - структуры аппарата Гольджи. Общее увеличение - 12500.

EG-клетки отличаются высоким содержанием секреторных гранул, которые преимущественно локализуются в субнуклеарной области. Размер секреторных гранул в EG-клетках превышает аналогичный показатель у ЕС-клеток. Их структура характеризуется высокой электронной плотностью и отсутствием светлых полостей в окружении.

Аппарат Гольджи и гранулярный эндоплазматический ретикулум имеют простое строение, развиты умеренно. Ядро расположено почти посередине клетки, овальной формы, покрыто двухслойной оболочкой (рис. 24).

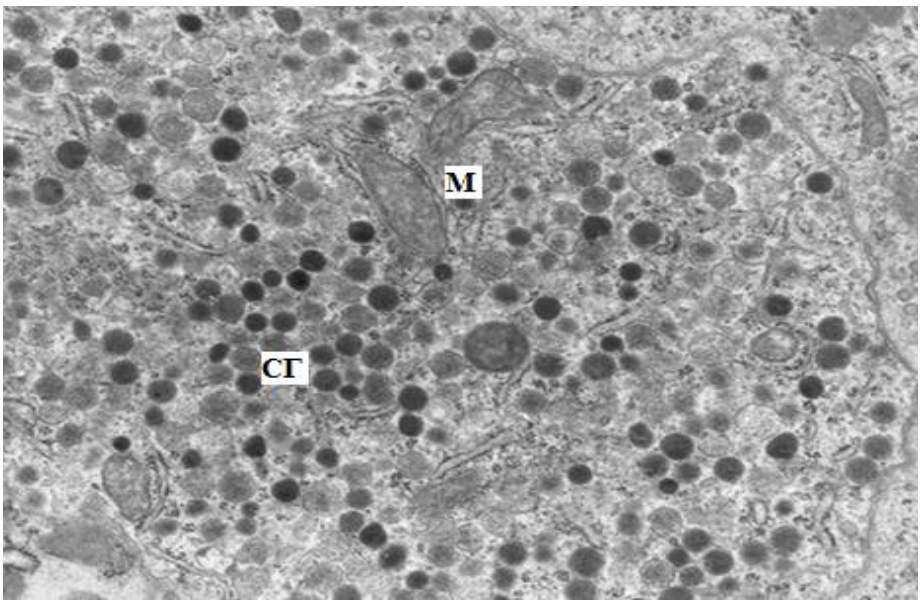

Рисунок 24. Микроскопическое исследование клеток эпителия подвздошной кишки кроликов половозрелого возраста: акцент на секреторных гранулах (СГ) и митохондриях (М). Увеличение: 9000 раз.

В цитоплазме S-клеток обнаруживается средняя концентрация секреторных гранул, которые характеризуются электронно-плотным центром и светлой областью между ним и оболочкой. Развитие органоидов в этих клетках слабо выражено. Ядро, имеющее овальную форму, занимает центральное положение в клетке и ограничено двойной оболочкой.

Электронно-микроскопическое исследование эндокринных клеток эпителия тонкой кишки кроликов после половой зрелости показало существенные изменения в EC-клетках, выражающиеся в усилении синтетической активности, в то время как в EG и S-клетках таких изменений не наблюдалось. Кроме того, в EC-клетках отмечено обесцвечивание цитоплазмы с уменьшением количества матрикса и крист различной электронной плотности, а также увеличение числа митохондрий разного размера. Цитоплазма практически целиком заполнена секреторными гранулами, отличающимися по электронной плотности и размеру. Хорошо заметны плотно расположенные профили аппарата Гольджи, а зернистая эндоплазматическая сеть образует кавеолы, распределенные по всей

цитоплазме. Ядро имеет округлую форму, а гетерохро matin преимущественно сосредоточен под ядерной оболочкой (рис. 25).

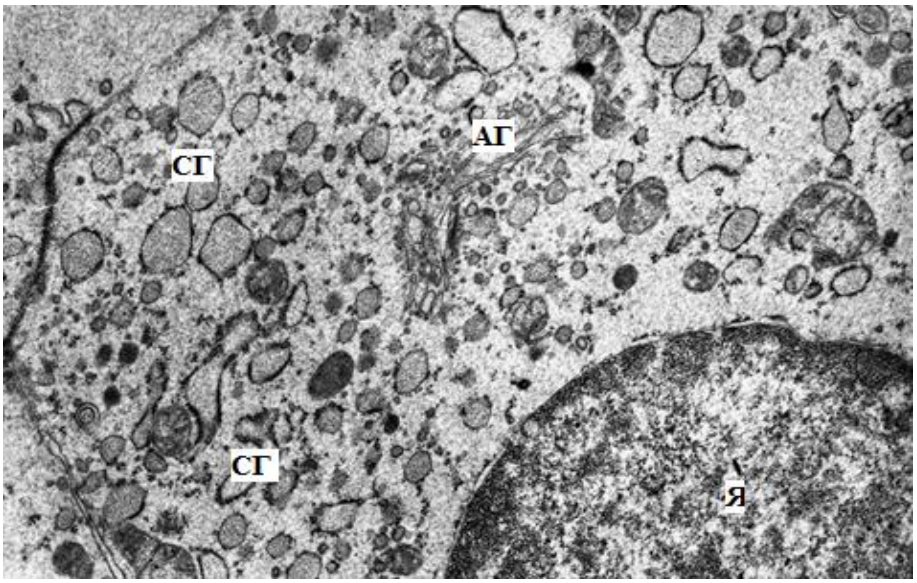

Рисунок -25. Клетки ЕС двенадцатиперстной кишки кроликов, находящихся в пострепродуктивном периоде, характеризуются наличием секреторных гранул (СГ), аппарата Гольджи (АГ) и ядра (Я). Условное обозначение: Ув.12500.

В ходе электронно-микроскопического исследования эндокринных клеток тонкой кишки в пострепродуктивном возрасте были выявлены существенные преобразования в ЕС-клетках, затрагивающие органеллы синтетического аппарата: секреторные гранулы, комплекс Гольджи, зернистую эндоплазматическую сеть и митохондрии. Такие изменения указывают на усиление функциональной активности этих органелл. В EG- и S-клетках подобных изменений не было выявлено.

После прекращения репродуктивной функции секреторная активность энтероэндокринных клеток возрастает из-за снижения уровня эстрогенов. Серотонин тормозит всасывание воды и электролитов. Мелатонин преодолевает билипидный слой клеточных мембран и, действуя как антагонист кальмодулина в клетках, снижает всасывание кальция в кишечнике, что приводит к уменьшению его концентрации в крови и выведению с мочой.

Интрамуральные нервные структуры принимают непосредственное участие в регуляции функциональной активности тонкой кишки во взаимодействии с местными эндокринными клетками. В подслизистой оболочке стенки тонкой кишки находится нервное сплетение Мейснера, между мышечными слоями — нервное сплетение Ауэрбаха. Нервные волокна подслизистого слоя собраны в крупные нервные узлы, полные нервных клеток с длинными аксонами и равными отростками, часть из которых, представлена третьим типом нервных клеток Догеля, редкими единичными нейробластами. В то время как сплетение Мейснера состоит из большого количества нервных клеток, сплетение Ауэрбаха содержит больше нейронов с длинными аксонами. В слизистой оболочке стенки тонкой кишки находится множество нервных окончаний. Большинство из них представляют собой кустовидные свободные рецепторы, образованные в результате дихотомического ветвления афферентных нервных волокон. Их терминали имеют форму пуговиц и колец.

Морфологические и морфометрические показатели структур нервного узла тонкой кишки кроликов, состоящего из субсерозных, подслизистых и межмышечных клубков нервных волокон, определялись общегистологическими и нейрогистологическими методами (рис. 26.).

Рисунок 26. Пучки нервных волокон и нервные ганглии в стенке тонкой кишки кроликов репродуктивного возраста. Импрегнация по методу Бильшовского-Гросса. Ок. 10. Об. 20.

Калибр нервных пучков относительно толстый, там, где они перекрещиваются, располагаются интрамуральные ганглии, содержащие типологически дифференцированные нервные клетки. Ганглии ограничены от соседних тканей соединительнотканной капсулой. В каждом подкапсульном ганглии также идентифицированы 3 различных типа клеток Догеля.

Исследование морфологических и морфометрических характеристик нервных узлов тонкой кишки кроликов, которые представлены субсерозными, подслизистыми и межмышечными пучками, проводилось с использованием общегистологических и нейрогистологических методик.

Клетки Догеля первого типа характеризуются сравнительно крупным телом, а их аксон отчетливо просматривается и входит в структуру пучков нервных тканей. Ядро относительно небольшое. По сравнению с клетками Догеля второго типа они медленнее импрегнируются, а в их цитоплазме четко дифференцируются нейрофибриллы. Дендриты разветвлены, хорошо подвергаются ипрегнации, их ответвления не выходят за границы узла. Клетки Догеля второго типа импрегнируются более интенсивно по сравнению с другими клетками ганглия. Отростки, соединяясь с нервными пучками, могут простираться на относительно дальние участки. Можно заметить, что короткие дендриты этих клеток ветвятся, не выходя из ганглия, а их концы оканчиваются в пространстве между нейронами, а некоторые из которых можно обнаружить вне узла. Тело клеток второго типа меньше, чем у клеток первого типа.

Чувствительные нервные окончания продуцируют разветвленные кустиковидные рецепторы разной степени арборизации. Их терминали связаны почти со всеми тканевыми структурами, расположенными в стенке кишки, за исключением нервных структур. Рецепторы образуются в

результате терминального ветвления миелиновых нервных волокон, при формировании которых утрачивается миелиновая оболочка, а в результате дихотомического ветвления формируются претерминали и терминали в виде очень тонких «маленьких колец». Из-за очень маленького размера их трудно различить даже под микроскопом.

Количество нервных клеток в нервных ганглиях различно. По мере увеличения количества клеток в нервном узле, калибр нервный пучка утолщается. Однако в редких случаях обнаруживаются мелкие ганглии, состоящие из 2-3 клеток.

Адренергические нервные структуры тонкой кишки кроликов состоят из периваскулярного комплекса адренергических нервных сплетений, обладающих интенсивной люминисценцией.

Артерии характеризуется обилием периваскулярных адренергических нервных сплетений, а их скудность свойственна для стенок вен. Адренергические нервные волокна не только окружают артерии, но и располагаются обособлено в стенках артерий.

Межмышечное адренергическое нервное сплетение в отличие от подслизистого нервного сплетения обладает меньшим размером и сетчатой структурой. Пучки адренергических нервных волокон более плотные, но меньшего калибра. Межмышечные и подслизистые нервные сплетения часто образуют анастомозы между собой.

Интрамуральный нервный аппарат, расположенный в стенке тонкой кишки пострепродуктивных кроликов, характеризуется гиперплазией отростков нервных клеток, перераспределением тигроидного вещества, резкой гиперплазией глиоцитов. Они гиперимпрегнированы, окружают тело нервных клеток. Весь интрамуральный узел покрыт глиоцитами различной степени импрегнации. Нервные клетки в стенке тонкой кишки кроликов пострепродуктивного периода отличаются от таковых репродуктивного периода расположением, количеством, протяженностью отростков и более мелкими размерами тел клеток. В препаратах часто наблюдаются нервные

волокна с варикозными изменениями. В некоторых случаях также могут быть обнаружены фрагментированные нервные волокна. Если такие изменения редкость для кроликов репродуктивного возраста, то у пострепродуктивных особей, напротив, они встречаются чаще, а в нервных пучках их присутствие значительно выше. Измененные нервные волокна в этих нервных пучках отличаются от других интактных нервных волокон гиперимпрегнацией, большим диаметром и наличием варикозных расширений.

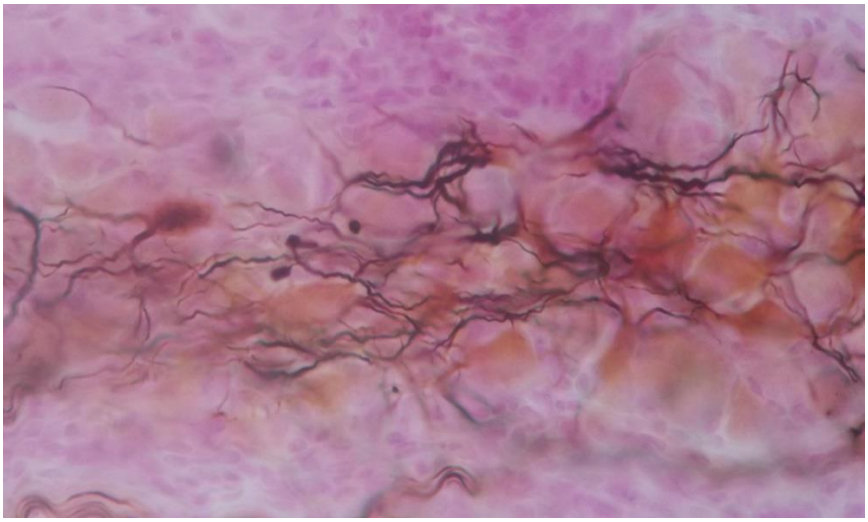

Рисунок 27. Гиперимпрегнация, варикозные расширенияя и фрагментация нервных волокон в стенке тонкой кишки пострепродуктивных кроликов. Импрегнация по методу Бильшовского-Гросса. Ок. 10. Об. 20.

Реактивные изменения наблюдаются во всех нервных структурах пострепродуктивных кроликов, в том числе и в межнейронных синаптических окончаниях. По данным нейрогистологической литературы, реактивные изменения в межнейронных синаптических нервных окончаниях проявляются в виде гиперимпрегнации, гипертрофии и изменения формы оных.

У кроликов пострепродуктивного возраста тела нейронов несколько увеличиваются, а количество отростков, наоборот, уменьшается. Из-за интенсивной импрегнации нейронов с длинными аксонами границы их четко не видны. Дендриты утолщаются и огрубевают. В большинстве случаев

встречаются многочисленные нейроны с короткими отростками, длина которых составляет от 6-7 мкм до 40-50 мкм. Кроме того, в ряде случаев наблюдаются сильно набухшие и деформированные нейроны.

У лабораторных животных после периода размножения наблюдаются изменения в локальном диффузном эндокринном аппарате тонкой кишки и связанных с ним интрамуральных нервных системах, что негативно сказывается на процессе всасывания. В результате этого снижается уровень кальция в крови и происходит уменьшение минерализации костной массы, что признается как ключевой фактор в развитии сенильного остеопороза.

4.3. Изучение результатов иммуногистохимического анализа тонкой кишки и костной ткани кроликов, принадлежащих к репродуктивному и пострепродуктивному возрастам.

Остеопороз – это системное метаболическое заболевание костной системы, которое проявляется постепенным уменьшением минеральной плотности костей и существенным нарушением их микроструктуры. Это заболевание, относящееся к тяжелым патологиям опорно-двигательного аппарата, поражает костную ткань, которая обладает сложным строением и многокомпонентным составом, включающим высокоспецифичные биоминералы.

Репродуктивный возраст - в репродуктивном возрасте, остеопороз — это метаболическое заболевание, характеризующееся частичным усилением резорбции костной ткани и истончением ее микропрепаратов с формированием атрофических и неровных контуров, покрытием костного мозга в расширенных мембранных пространствах волокнистой соединительной тканью, наличием остеокластов и остеобластов, частичным снижением минеральной плотности кости, массы костной ткани, ее эластичности и прочности (рис. 26).

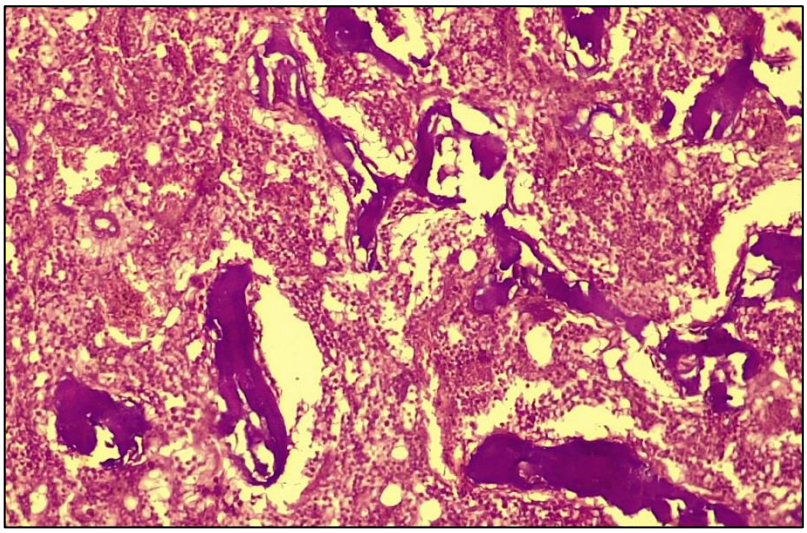

Рисунок 26. Микроскопический вид остеопороза костной ткани кролика репродуктивного возраста. Окраска Гемотоксилин-эозином. Ок. 10. Об. 40.

По результатам, полученным методом иммуногистохимии, у 1 (16 %) из 6 образцов костной ткани кроликов репродуктивного возраста наблюдалась слабоположительная реакция, у 2 (33 %) — среднеположительная, у 3 (50 %) — высокоположительная (рис. 27).

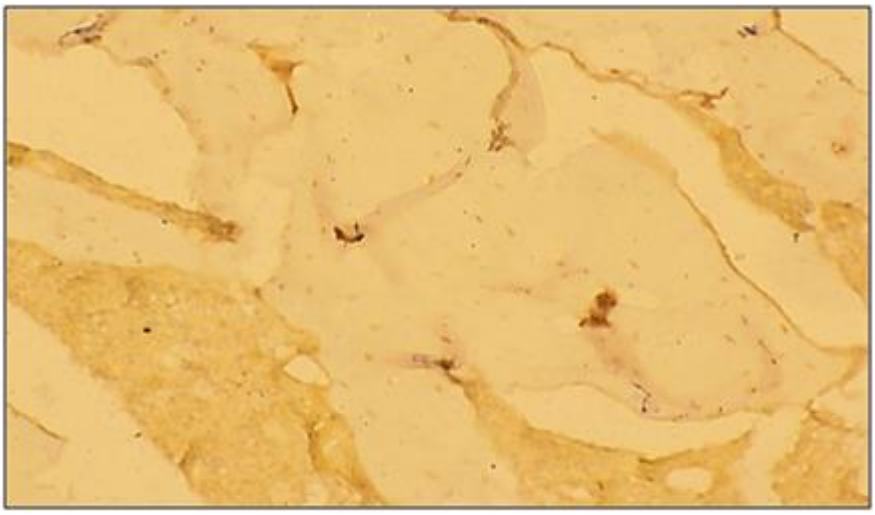

Рисунок 27. Среднеположительная реакция реагента Kalsitonin в костной ткани кролика репродуктивного возраста. ИГХ – Даб хромаген. Ок 10. Об 40.

Пострепродуктивный возраст - При сенильном остеопорозе наблюдается повышенная резорбция кости и одновременно сниженное всасывание кальция в тонкой кишке. Это одна из тяжелых патологий опорно-двигательного аппарата, которая сопровождается постепенным снижением минеральной плотности костной ткани и резким нарушением ее

микроархитектоники у пожилых людей. Для микропрепаратов костной ткани характерно ее частичное истончение вплоть до состояния атрофии, расширенных межмембранных пространствах, в костном мозге – его атрофией и разрастанием волокнистой соединительной ткани. Обладая системно-метаболическим характером, данной патологии свойственно наличие небольшого количества остеокластов и остеобластов, высокий уровень снижения минеральной плотности и массы костной ткани, снижение эластичности и прочности костей. По микроскопическому виду очевидны такие изменения как истончение костной стенки, разрастание фиброзной ткани, уменьшение количества сосудов, атрофические и дистрофические процессы (рис. 28).

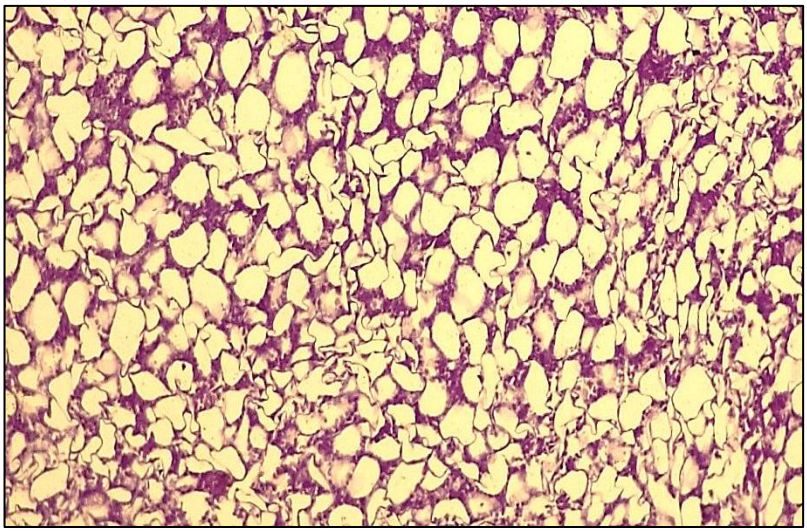

Рисунок 28. Микроскопические проявления остеопороза в пострепродуктивной костной ткани кроликов. Окраска Гемотоксилин-эозином. Ок. 10. Об. 40.

По результатам иммуногистохимии слабоположительная реакция наблюдалась у 3 (50%) из 6 образцов костной ткани кроликов пострепродуктивного возраста, а среднеположительная реакция – у 3 (50%). Высокоположительной реакции не наблюдалось (рис. 29, 30).

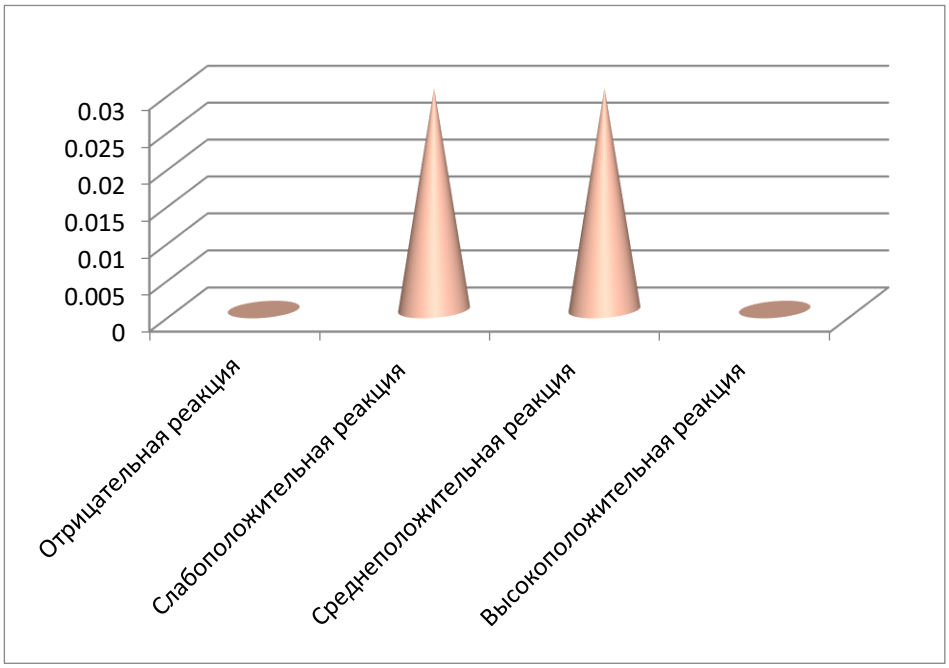

Рисунок 29.Диаграмма полученных результатов

Полученные результаты показали, что с возрастом пик функциональных и анатомических возможностей костной ткани приходится на 3-е десятилетие жизни человека. Его уровень постепенно снижается с возрастом. Поэтому трудность и невозможность накопления костной массы в молодом возрасте считается одним из основных факторов, способствующих возникновению остеопороза.

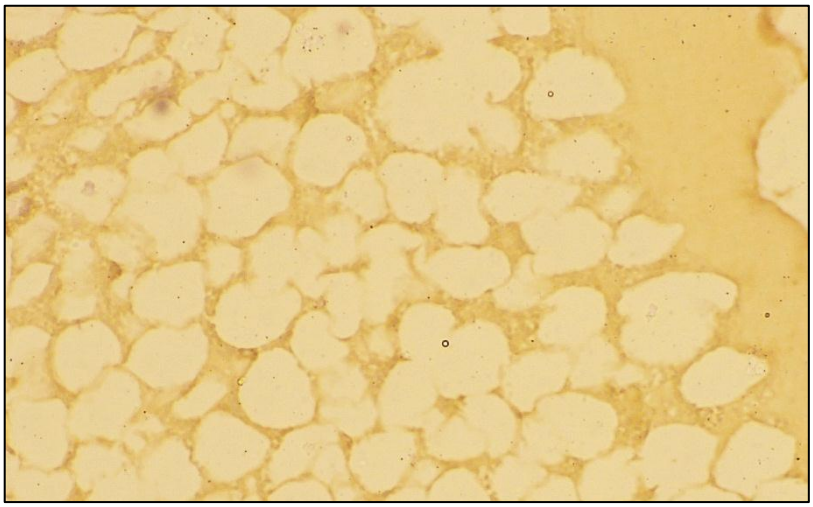

Рисунок 30. Среднеположительная реакция реагента Kalsitonin в костной ткани кролика репродуктивного возраста. ИГХ – Даб хромаген. Ок 10. Об 40.

С возрастом плотность костной ткани снижается и, как следствие, развивается остеопороз. Было показано, что питание и социальная

активность очень важны для накопления костной массы в процессе роста и развития. Отмечена значимость роли иммунной системы и генетических факторов в развитии остеопороза у кроликов пожилого возраста. В результате при старческом остеопорозе происходит усиление резорбции кости и одновременно снижение всасывания кальция в тонкой кишке, что приводит к постепенному снижению минеральной плотности костной ткани и резкому нарушению микроархитектоники кости. По результатам, полученным методом иммуногистохимии, у 1 (16 %) из 6 образцов костной ткани кроликов репродуктивного возраста наблюдалась слабоположительная реакция, у 2 (33 %) — среднеположительная, у 3 (50 %) — высокоположительная. У кроликов пострепродуктивного возраста слабоположительная реакция наблюдалась у 3 (50%) из 6 образцов костной ткани, а среднеположительная реакция – у 3 (50%). Не было выявлено положительного эффекта. Исследование показало, что уровень минерализации костной ткани у кроликов в период репродуктивной активности достоверно превышает показатели у кроликов в пострепродуктивном периоде. Кроме того, обнаружена корреляционная зависимость между параметрами локальных регуляторных структур тонкой кишки и минерализацией костной ткани.

Цитокератин 19 - цитокератины представляют собой группу белков, обычно встречающихся внутри специфичных эпителиальных клеток, называемых промежуточными филаментами. Цитокератины обеспечивают структурную поддержку и помогают поддерживать целостность клеток. Цитокератины обычно используются в качестве маркеров для идентификации и ранжировании различных типов эпителиальных клеток, и они играют ключевую роль в диагностике и классификации многих видов рака.

Репродуктивный возраст -У кроликов репродуктивного возраста в эпителии слизистой оболочки тонкой кишки снижается количество эндокринных клеток. При осмотре под микроскопом количество клеток в

поле зрения микроскопа в эпителии слизистой оболочки тонкой кишки у животных составляет в среднем от 6 до 9. В слизистой оболочке выявляются частично дистрофические изменения, в области кишечного эпителия отмечаются первые признаки воспалительного процесса. Дифференциальная диагностика данного состояния очень важна. Подходы к лечению пациентов существенно различаются. При постановке правильного диагноза большое значение имеют наличие воспаления, топография кишечного эпителия, макро- и микроскопический вид, состояние окружающей слизистой оболочки, а также возраст больных.

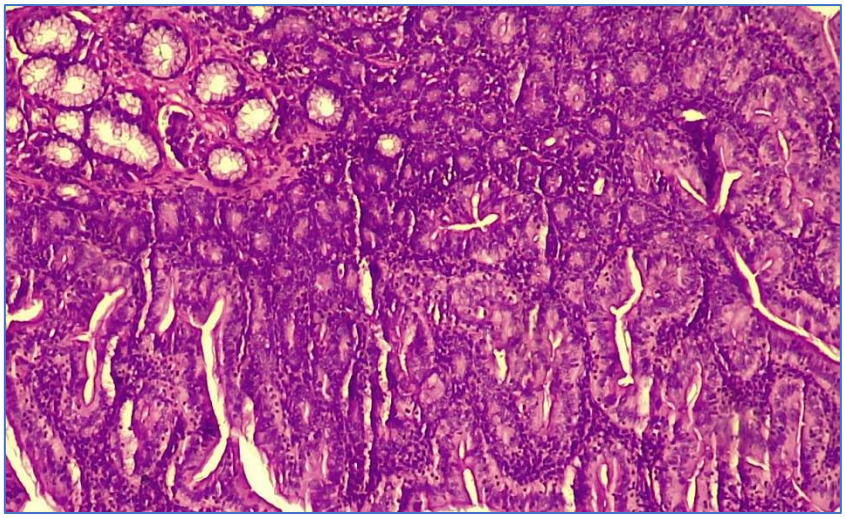

Рисунок 31. Гиперплазия кишечного эпителия и лимфоцитарная инфильтрация в окружающие ткани при микроскопии слизистой оболочки тонкой кишки кроликов репродуктивного возраста. Окраска: гемотоксилин-эозин. Об10. Ок 40.

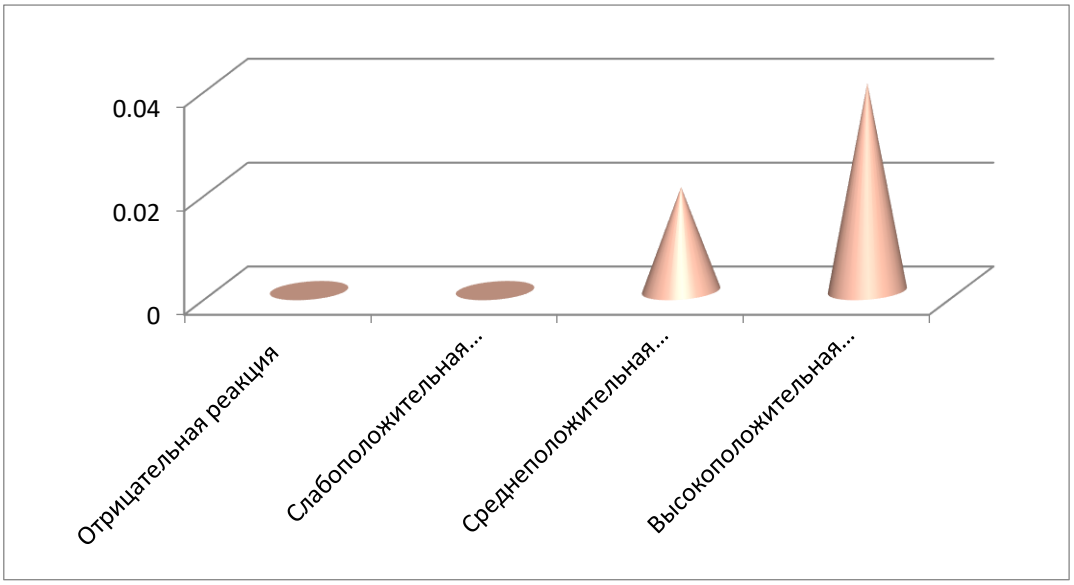

Рисунок 32.Диаграмма полученных результатов.

По результатам иммуногистохимии среднеположительная реакция наблюдалась в 2 (33 %) из 6 образцов тканей кишечника кроликов репродуктивного возраста, а высокоположительная реакция — в 4 (66,3 %). Отрицательных и слабоположительных реакций не наблюдалось.

Это свидетельствует о том, что у кроликов репродуктивного возраста основная часть эпителия слизистой оболочки кишечника находится в нормальном состоянии, полностью сохраняет свою функцию, наблюдаются частично дистрофические изменения. В связи с тем, что ядра и оболочки эпителиальных клеток кишечника кроликов репродуктивного возраста были полностью в норме, для образцов их тканей была свойственна высокоположительная реакция (рис. 33).

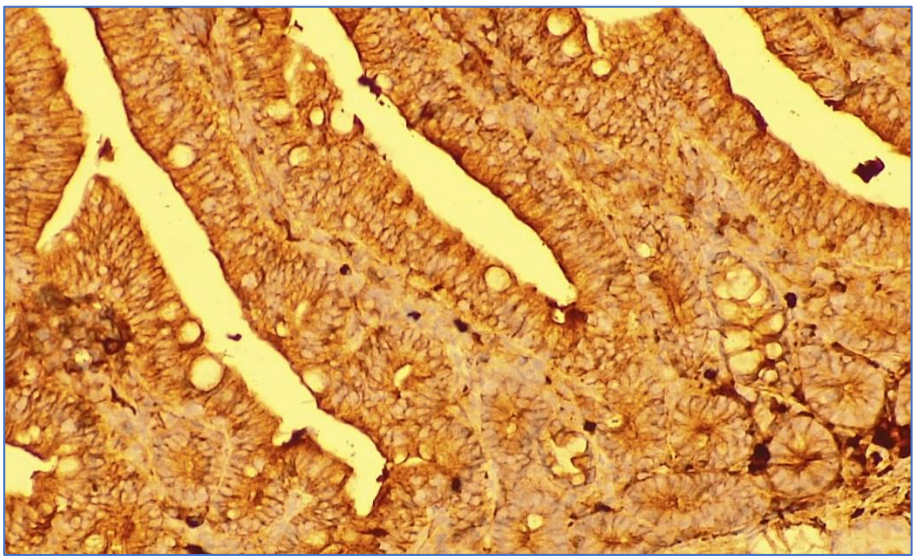

Рисунок 33. Высокоположительная реакция ткани кишечника кролика репродуктивного периода на реагент СК-19, мембраны кишечника окрашиваются в коричневый цвет. ИГХ – Даб хромаген. Об10. Ок40.

Пострепродуктивный возраст - имеются научные работы по изучению морфологии нервной системы лабораторных животных пострепродуктивного возраста. Несмотря на то, что морфология и морфометрические характеристики эндокриноцитов тонкой кишки все еще требуют более глубокого изучения, известно, что апикальный конец

открытых эндокриноцитов непосредственно соприкасается с химусом. Благодаря этому расположению, эти клетки первыми регистрируют сигналы от хеморецепторов и играют ключевую роль в контроле процесса всасывания питательных веществ в кишечнике. В связи с этим, исследование морфологии апудоцитов у самок лабораторных животных в пострепродуктивном периоде приобретает особую актуальность для понимания механизмов развития постменопаузального остеопороза. Исходя из этого, нами была проведена морфологическая оценка эндокриноцитов у кроликов-самок в пострепродуктивном возрасте (6-7 лет), что, как считают некоторые исследователи (В.В. Фролкис и др.), является удобным объектом для изучения остеопороза.

У кроликов пострепродуктивного возраста в эпителии слизистой оболочки тонкой кишки увеличивается количество эндокринных клеток. Если посмотреть эпителий слизистой стенки тонкой кишки молодых животных, количество оных в поле зрения микроскопа меньше в среднем в 4-5 раз. При этом можно также наблюдать снижение количества эндокриноцитов открытого типа. При изучении нами структуры эндокриноцитов было подтверждено наличие описанной выше разницы между животными репродуктивного и пострепродуктивного возраста. Эндокриноциты пострепродуктивных кроликов также отличались снижением уровня импрегнации, в результате чего наблюдались некоторые изменения формы клеток и кишечного эпителия. Установлено, что слизистая оболочка тонкой кишки кроликов пострепродуктивного возраста расположена в слизистом слое кишечника. Воспалительные очаги в слизистом слое распространяются на подслизистую оболочку и могут вызвать дефекты воспалительного генеза. Вовлечение кишечного эпителия в воспалительные процессы и, как следствие, нарушение их архитектуры приводит к гибели здоровых клеток и развитию поствоспалительной клеточной атрофии, увеличению количества нейтрофилов, эозинофилов, появлению очагов инфильтрации в криптах (рис. 34).

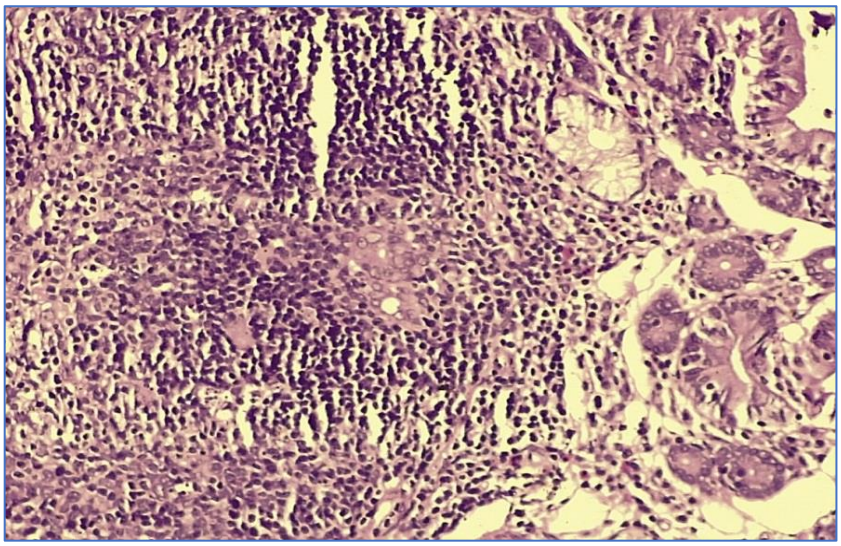

Рисунок 34. Микроскопический вид слизистой оболочки тонкой кишки кроликов пострепродуктивного возраста. Атрофия кишечного эпителия, инфильтрация нейтрофилами, эозинофилами и лимфоцитами. Окраска: Гематоксилин-эозином. Об10. Ок 40.

По результатам иммуногистохимичкеского изучения тканей кишечника пострепродуктивных кроликов отрицательная реакция наблюдалась у 2 (33%) из 6 образцов, а слабоположительная реакция - у 4 (66,3%). Средней и высокоположительной реакции не наблюдалось (рис. 35).

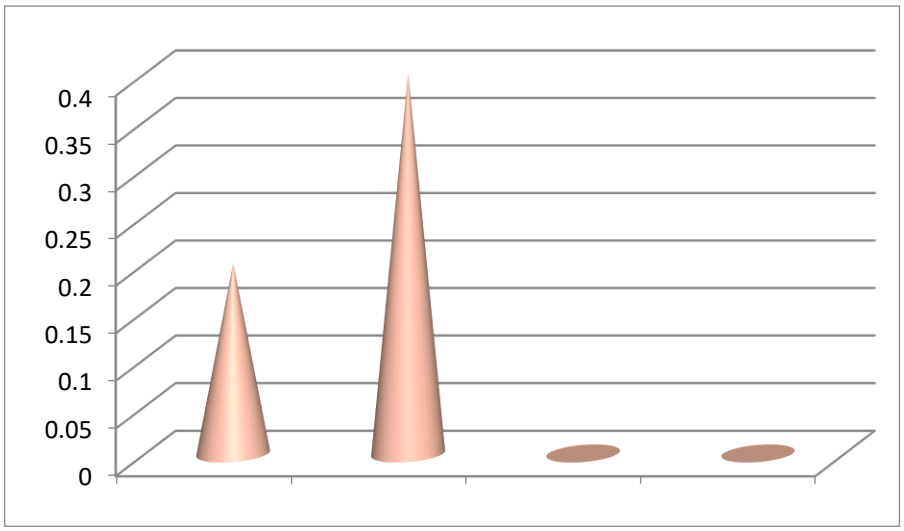

Рисунок 35. Диаграмма полученных результатов

Это приводило к образованию воспалительно-инфильтративных очагам эпителия в криптах слизистой кишечника у кроликов пострепродуктивного возраста, увеличению количества гранулоцитов, в результате чего нарушалась ее архитектоника, обусловленная потерей здоровых клеток

эпителия и развитием поствоспалительной атрофии клеток с увеличением количества нейтрофилов и эозинофилов. Наблюдался процесс отрицательной и слабоположительной реакции за счет повреждения и атрофии ядер и оболочек кишечного эпителия (рис. 36).

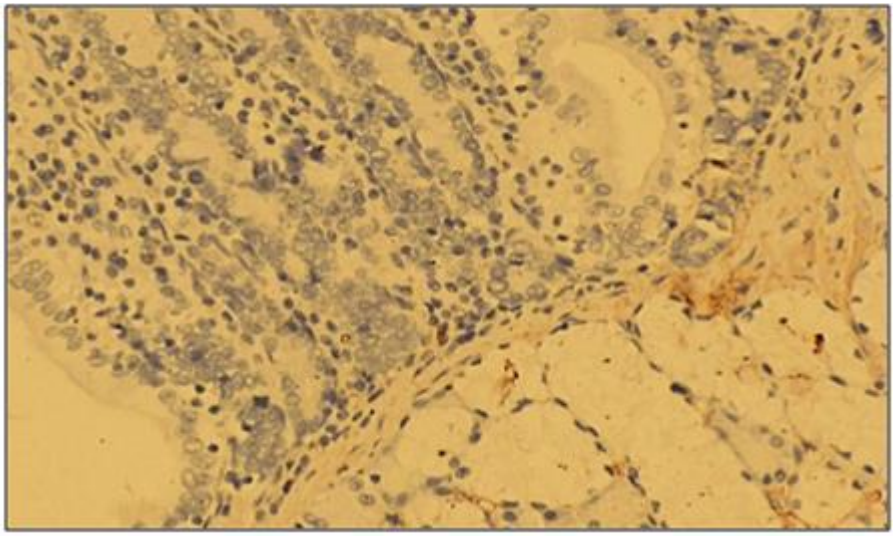

Рисунок 36. Отрицательная реакция ткани кишечника кролика репродуктивного периода на реагент СК-19, мембраны кишечника окрашиваются в коричневый цвет. ИГХ – Даб хромаген. Об10. Ок40.

У лабораторных животных после периода репродуктивной активности наблюдаются изменения в эндокринной системе тонкой кишки, что может спровоцировать нарушения всасывания. Это может привести к уменьшению концентрации кальция в крови, что, в свою очередь, негативно сказывается на минерализации костной ткани. Болезненные изменения в эндокринной системе тонкой кишки ведут к сокращению ее поверхности для всасывания, что, в свою очередь, нарушает обмен витамина D и кальция. В результате снижается минеральная плотность костной ткани, проявляясь в виде остеопении, а затем остеопороза. Наши исследования показали, что пациенты в постменопаузе с хроническими заболеваниями кишечника имеют наибольший риск развития вторичного остеопороза.

Следует отметить, что в пострепродуктивном возрасте у старых животных резко снижается уровень свечения катехоламинов и серотонина.

Достоверных различий в размерах клеток открытого и закрытого типа у молодых и старых кроликов не обнаружено.

Краткое содержание. Так, по результатам иммуногистохимического исследования тканей кишечника кроликов репродуктивного возраста среднеположительная реакция наблюдалась в 2 (33 %) из 6 образцах, а высокоположительная реакция — в 4 (66,3 %). Отрицательных и малоположительных реакций не наблюдалось. Это свидетельствует о том, что у кроликов репродуктивного возраста основная часть эпителия слизистой оболочки кишечника находится в нормальном состоянии, полностью сохраняет свою функциональную активность, за исключением единичных частичных дистрофических изменений. За счет полной сохранности ядер и оболочек кишечного эпителия наблюдался высокий уровень положительной реакции.

У кроликов пострепродуктивного периода, отрицательная реакция наблюдалась в 2 (33 %) из 6 тканей кишечника кроликов пострепродуктивного возраста и слабоположительная реакция – у 4 (66,3 %). Средней и высокоположительной реакции не наблюдалось. Это свидетельствовало о многочисленных воспалительных очагах в кишечном эпителии, инфильтрации гранулоцитов и поствоспалительной атрофии клеток, повышению нейтрофилов и эозинофилов в основной части эпителия крипт и слизистой оболочке кишечника у кроликов пострепродуктивного возраста. Наблюдался процесс отрицательной и слабоположительной реакции за счет повреждения и атрофии ядер и оболочек кишечного эпителия. Исследования в области патоморфологии и иммуногистохимии выявили изменения в локальном диффузном эндокринном аппарате тонкой кишки у животных после половой зрелости. Эти изменения могут нарушить регуляцию процессов всасывания, что, в свою очередь, может быть одним из факторов развития сенильного остеопороза, характеризующегося снижением уровня кальция в крови и минерализации костной ткани.

Остеопороз, являясь системным метаболическим заболеванием костной системы, проявляется в снижении минеральной плотности костей (остеопении) и увеличении вероятности переломов, которые возникают вследствие прогрессирования остеопороза. Важность проблемы остеопороза обусловлена его последствием — переломами позвоночника и костей конечностей. Низкоэнергетические переломы, возникающие в результате остеопоротических изменений костей, являются одной из основных причин инвалидности пожилых людей. Диагностическим недостатком заболевания является то, что оно развивается медленно и в большинстве случаев диагностируется клинически после того, как его осложнения манифестируются, то есть при переломах [18,19]. Эта патология диагностируется у 15% женщин в возрасте от 50 до 59 лет, однако с увеличением возраста ее процентное соотношение стремительно повышается, достигая 70% у женщин старше 80 лет. Важно подчеркнуть, что смертность в течение первого года после перелома может быть достаточно высокой, варьируя от 30,8% до 35,1%, через год этот показатель составляет 78%, а спустя два года 65,5% пациентов нуждаются в постоянной помощи.

В качестве причин развития остеопороза приняты многие соматические заболевания, в первую очередь многими учеными признаны патологии, связанные с заболеваниями пищеварительного тракта [27]. У больных с хронической патологией органов пищеварения снижается минеральная плотность костной ткани, нарушается усвоение витамина D и его функция обмена веществ. Это, в свою очередь, приводит к снижению всасывания ионов кальция, магния и фосфора через пищеварительный тракт и к увеличению их выведения через почки.

В настоящее время существуют профилактические и лечебные мероприятия, направленные на снижение риска падений, переломов и повторных переломов, однако раннее выявление заболевания у лиц пожилого возраста зачастую затруднено в связи со специфическими особенностями пожилых пациентов. Полиморбидность, отсутствие явных клинических

проявлений, астения, саркопения в пожилом возрасте, развитие социально-психологической адаптации и учащение депрессивных состояний являются причиной развития остеопороза, падений и переломов, а также повышенного риска госпитализации и смерти у лиц пожилого возраста [37].

При изучении переломов шейки бедренной кости в результате ОП у повторнородящих женщин и женщин в постменопаузе с использованием клинико-рентгенологических методов, денситометрии и статистических методов сделаны вывод о полиэтиологичности природы данной патологии. Отмечена необходимость ранней диагностики и учета данной группы женщин [79]. Требуется разработка алгоритма ранней диагностики ОП, предупрежденич возможных факторов риска ОП и падений, последующей лечебной тактики у женщин пожилого возраста с высоким риском развития переломов.

У больных, пролеченных в стационаре с диагнозом «Перелом шейки бедренной кости», в течение 2021 года в отделении последствий острых травм у взрослых Самаркандского филиала Республиканского специализированного научно-практического центра травматологии и ортопедии (СФРСНПЦТО), наблюдались различные заболевания органов пищеварения, в частности, у 32% больных - хронический энтероколит, у 26% - хронический гастроэнтерит, у 21% - хронический гепатит, у 16% была язвенная болезнь желудка и двенадцатиперстной кишки, а у 6 – болезнь Крона. Так, у 56 % обследованных больных с переломом шейки бедренной кости выявлено то или иное заболевание органов пищеварительной системы, а у 84,3 % из них — выраженная гипокальциемия и гиповитаминоз D. Следует отметить, что 70% больных с гипокальциемией и гиповитаминозом D были старше 60 лет. У них причиной этого является нарушение кальциевого обмена, что обусловлено возрастными изменениями в органах пищеварительной системы и общего обмена веществ в организме, что может быть обусловлено нарушениями в нейроэндокринной регуляции обмена веществ.

В ходе исследования амбулаторных пациентов разного возраста с использованием разработанной нами специальной точечной сетки, было выявлено достоверное снижение соотношения компактного и губчатого вещества в бедренной кости у женщин после наступления менопаузы по сравнению с женщинами в период репродуктивного возраста. Аналогичная тенденция наблюдалась и у мужчин старше 55 лет, где показатель снижения был значимым по сравнению с мужчинами в возрасте от 20 до 45 лет. Данное снижение соотношения указывает на уменьшение содержания компактного вещества в костной ткани. Исследования показали, что в костях тазобедренных суставов женщин в репродуктивном и пострепродуктивном возрасте доля компактной ткани по сравнению с губчатой меньше, чем у мужчин того же возраста. В пострепродуктивном периоде наблюдается достоверное снижение этого показателя как у мужчин, так и у женщин.

В пожилом возрасте и при постменопаузальном остеопорозе денситометрическое исследование на рентгеновском аппарате DEXXUM T является недорогим, малорадиационным и эффективным методом диагностики. При обследовании больных этим методом (всего 58 человек) было установлено, что большинство больных остеопорозом были старше 60 лет.

Переломы как осложнение остеопороза чаще встречаются в шейке бедренной кости, чем в других костях. В результате дальнейшего повышения точности линий переломов путем компьютерной обработки соответствующих рентгенограмм достигнуто повышение эффективности правильной диагностики и выбора адекватной лечебной тактики.

Исследования ученых показывают, что патогенез нарушений ремоделирования костной ткани у пациентов с заболеваниями пищеварительного тракта обусловлен нарушением усвоения кальция, витамина D, жиров и белков. Важно отметить, что роль витамина D не ограничивается только метаболизмом кальций-фосфорных соединений.

Исследования показывают, что изучение связи между частотой переломов костей и хроническими заболеваниями органов пищеварения имеет важное значение. В пожилом и старческом возрасте проблемы с усвоением организмом необходимых веществ, таких как кальций, обусловленные нарушениями нейротрофической и эндокринной регуляции, могут приводить к развитию различных заболеваний опорно-двигательного аппарата, включая остеопению, остеопороз и остеомаляцию. Функционирование процесса пищеварения в тонкой кишке тесно взаимосвязано с состоянием ее локальной регуляции, которая осуществляется за счет интрамурального нервного и эндокринного (клеток диффузной эндокринной системы) комплексов. С этой точки зрения, особое значение имеет изучение минерального состава костной ткани, нервной структуры и морфологии апудоцитов у самок лабораторных животных пострепродуктивного периода для изучения механизма возникновения постменопаузального остеопороза.

Анализ показал, что в золе бедренных костей кроликов в период половой зрелости кальций составлял 32% от общей массы, а фосфор – 17%. Такая пропорция свидетельствует о том, что в костной ткани животных в репродуктивном возрасте содержание органических веществ (белка и коллагена) было больше, чем у кроликов, находящихся в пострепродуктивном периоде. Содержание органических компонентов (белки, коллаген) в костной ткани кроликов в фазе послерепродуктивности значительно снижалось по сравнению с таковым у кроликов репродуктивного периода. Спектральный анализ золы после обжига кости выявил уменьшение содержания кальция и фосфора, ионов определяющих основную прочность кости, также значительно меньше у кроликов пострепродуктивного периода, что свидетельствует о развитии остеопороза. При изучении количественных показателей витамина D, кальция и магния в сыворотке крови кроликов было установлено, что количество этих веществ у

кроликов в репродуктивном периоде выше, чем у кроликов в пострепродуктивном.

При сравнительном морфологическом и морфометрическом исследовании стенки тонкой кишки кроликов репродуктивного и пострепродуктивного возраста выявлено, что стенка тонкой кишки кроликов пострепродуктивного возраста по отношению к тонкой кишке кроликов репродуктивного возраста значительно тоньше (на 20,4%). Клетки эндокринной системы эпителия слизистой оболочки тонкой кишки располагаются между каемчатыми эпителиоцитами - клетками, обеспечивающими всасывание веществ в тонкой кишке. Вырабатывая моноамины и регуляторные пептиды, данные клетки оказывают на них паракринное (местное) действие.

Количество эндокринных клеток в эпителии слизистой оболочки тонкой кишки кроликов пострепродуктивного возраста снижено, что подтверждается числом искомых клеток у молодых животных в поле зрения микроскопа (в среднем от 6 до 9), в то время как у кроликов пострепродуктивного периода этот показатель равен 4 и 5. Также отмечено снижение количества эндокриноцитов открытого типа. Данное наблюдение подтвердилось при исследовании структуры эндокриноцитов, поглощающих флуорогенные амины. Часто в цитоплазме этих клеток выявлялась вакуолизация. У стареющих особей отмечалось снижение уровня свечения катехоламинов и серотонина, при этом их соотношение смещалось в сторону серотонина, тогда как у молодых особей не было обнаружено значимых различий в соотношении катехоламинов и серотонина.

Для более глубокого понимания происходящих изменений в эндокринных клетках слизистой оболочки тонкой кишки и выявления факторов, их вызывающих, нами было осуществлено исследование ультраструктурных особенностей этих клеток. Электронно-микроскопическое исследование эндокринных клеток тонкой кишки в пострепродуктивном возрасте показало существенные преобразования в ЕС-

клетках, затрагивающие органеллы синтетического аппарата: секреторные гранулы, комплекс Гольджи, зернистую эндоплазматическую сеть и митохондрии. Такие изменения указывают на усиление их функциональной активности. В EG- и S-клетках подобных изменений не было выявлено.

После прекращения репродуктивной функции секреторная активность энтероэндокринных (EC) клеток увеличивается из-за снижения уровня эстрогенов. Серотонин тормозит всасывание воды и электролитов. Мелатонин преодолевает билипидный слой клеточных мембран и, действуя как антагонист кальцийсвязывающего белка кальмодулина в клетках, приводит к снижению абсорбции кальция в кишечнике, уменьшению его концентрации в крови и повышению его выведения с мочой.

Интрамуральные нервные структуры принимают непосредственное участие в регуляции функциональной активности тонкой кишки во взаимодействии с местными эндокринными клетками. Нервные клетки в стенке тонкой кишки кроликов пострепродуктивного периода отличаются от таковых репродуктивного периода расположением, количеством, протяженностью отростков и более мелкими размерами тел клеток. Реактивные изменения наблюдаются во всех нервных структурах пострепродуктивных кроликов, в том числе и в межнейронных синаптических окончаниях, реактивные изменения в межнейронных синаптических нервных окончаниях проявляются в виде гиперимпрегнации, гипертрофии и изменения формы оных.

При иммуногистохимическом исследовании костной ткани и слизистой оболочки тонкой кишки репродуктивных и пострепродуктивных кроликов получены следующие результаты.

При определении реакции кальцитонинового реактива в костной ткани кроликов репродуктивного возраста слабоположительная реакция наблюдалась в 16 % случаев, среднеположительная реакция - в 33 % и высокоположительная реакция в 50 %, а у кроликов пострепродуктивного возраста слабоположительная реакция отмечалась у 50% и

среднеположительная - у 50%. Высокой положительной реакции не наблюдалось. Исследование выявило, что кролики в период репродуктивной активности демонстрируют значительно более высокий уровень минерализации костной ткани по сравнению с кроликами в пострепродуктивном периоде. Кроме того, обнаружена корреляционная зависимость между показателями структур местной регуляции и минерализацией костной ткани.

При определении количества цитокератина в эпителиальных клетках тонкой кишки среднеположительная реакция наблюдалась в 33 % образцах кишечника кроликов репродуктивного возраста, а высокоположительная реакция – в 66,3 %. Отрицательных и слабоположительных реакций не наблюдалось. Это свидетельствует о том, что основная часть эпителия слизистой оболочки кишечника у кроликов репродуктивного возраста находится в нормальном состоянии и полностью сохраняет свою функцию. У пострепродуктивных кроликов отрицательная реакция наблюдалась в 33% образцах тканей кишечника, а слабоположительная реакция - в 66,3%. Средней и высокоположительной реакции не наблюдалось. Процессы отрицательной и слабоположительной реакции отмечались за счет повреждения и атрофии ядер и оболочек кишечного эпителия. Патоморфологические и иммуногистохимические результаты показывают, что у лабораторных животных после половой зрелости наблюдаются изменения в локальном диффузном эндокринном аппарате тонкой кишки, что может спровоцировать сбои в системе регулирования процессов поглощения. В свою очередь, это может быть одной из причин развития сенильного остеопороза, приводящего к снижению концентрации кальция в крови и уровня минерализации костной ткани.

ВЫВОДЫ

1. Все слои стенки тонкой кишки кроликов репродуктивного периода хорошо развиты, эндокриноциты представлены клетками открытого и закрытого типа, плотность их распределения высокая, интрамуральные нервные структуры (нервные пучки, нервные узлы, состоящие из 3-х типов клеток Догеля и нервные окончания) развиты в достаточной степени. Уровень белка, коллагена, кальция и фосфора в костной ткани, составляющих основу ее прочности, соответствует норме. Однако, установленный показатель минерализации костной ткани оказался достоверно повышенным по сравнению с аналогичными показателями у кроликов в пострепродуктивном периоде.

2. Стенка тонкой кишки кроликов пострепродуктивного периода тоньше на 20,4% по сравнению с кроликами репродуктивного возраста, у них также отмечается снижение плотности распределения эндокриноцитов, вакуолизация цитоплазмы, значительные изменения в органелл синтетического аппарата, что свидетельствует о повышении их функциональной активности в ЕС-клетках в результате дефицита эстрогенов. Выявлены дегенеративные изменения интрамуральных нервных структур, варикозное расширение, гиперимпрегнация, фрагментация нервных волокон, приводящие к нарушению процессов всасывания. Такое состояние, в свою очередь, сопровождается понижением уровня витамина D, кальция и магния в крови, а также снижением концентрации кальция и фосфора в костной ткани. Это нарушение минерализации костей и выступает как один из ключевых факторов, провоцирующих развитие сенильного остеопороза.

3. У 56% обследованных больных с переломом шейки бедренной кости выявлено наличие тех или иных заболеваний органов пищеварительной системы в анамнезе, у 84% из них наблюдалась выраженная гипокальциемия и дефицит витамина D, при этом 70% из них были старше 60 лет. Данные явления у этой когорты пациентов могут быть обоснованы нарушением кальциевого обмена, служащего последствием возрастных изменений в

органах пищеварительного тракта и общем обмене веществ организма, в частности в нейроэндокринной регуляции органов пищеварительной системы.

4. Принимая во внимание изменение соотношения плотного и губчатого вещества кости (более выражено в проксимальном метафизарном отделе бедренной кости) у лиц пострепродуктивного возраста, особенно у женщин в постменопаузе и у больных с хроническими патологиями органов пищеварительного тракта, рекомендуется проводить плановую денситометрию каждые 6 месяцев у пациентов группы риска с целью ранней диагностики остеопороза и профилактики остеопоротических переломов, так как метод денситометрии менее вреден с точки зрения облучения и удобен в экономическом отношении. Поэтому, учитывая актуальность сенильного остеопороза в медико-социальном и экономическом плане, необходимо создание алгоритма, интегрирующего современные методы диагностики, лечения и профилактики данной патологии, и крупномасштабное его внедрение среди населения.

СПИСОК ЛИТЕРАТУРЫ

1. Аганов Д.С. я доктор Распространенность гиповитаминоза Дюлиц мужского пола, проживающий в северных регионах России //Дни ревматологии в Санкт-Петербурге-2016. - С. 5-6.

2. Азизов М.Д., Валиев О.Э. Современный взгляд на вопросы лечения переломов шики федеральной кости у лиц пожилого и старческого возраста //Вестник внешней медицины. - 2019. - Т. 12. – нет. 4. – С. 92-99.

3. Азизов М.Дж., Усманов Ф.М., Салиев С.М. Результаты лечения старческих переломов шейки и бедра // Вестник скорой помощи. – 2014. – нет. 4. – С. 71-73.

4. Албулова Е.А. я доктор Минеральная плотность костной ткани у больных целиакией после резекцииСиндромно-воспалительные заболевания кишечника // Экспериментальная и клиническая гастроэнтерология. – 2008. – нет. 8. - С. 68-72.

5. Албулова Е.А., Парфенов А.И., Дроздов В.Н. Метаболизм витамина D и его активных метаболитов при целиакии //Экспериментальный и клиническийгастроэнтерология. - 2010. - № 3. - С.15-17.

6. Бабичев В.Н. Организация и функционирование нейроэндокринной системы // Проблемы эндокринолии. - 2013. - № 1. - С. 62-69.

7. Баринов Э. Ф., Сулаева О. Н. Роль серотонина в физиологии и патологии желудочно-кишечного тракта //Российский журнал гастроэнтерологии, гепатологии, колопроктологии. - 2012. - Т. 2. - С. 4-13.

8. Бахматская М.С., Шерфединов А.С. Патогенез, профилактика и лечение постменопаузального остеопороза // Форсип. - 2019. - Нет. Прилогения. - С. 939-940.

9. Белая Ю.Е., Рожинская Л.Я. Витамин D и терапия остеопороза: его роль и комбинация препаратов для лечения остеопороза, внескелетные эффекты //Эффективная фармакотерапия. - 2013. - Т. 38. – нет. 2. - С. 14-29.

10. Беневоленская Л.И. Проблема остеопороза в современной медицине // Вестник Российской академии медицинских наук. – 2003. – нет. 7. - С. 15-19.

11. Бойкузиев Х.Х., Орипова А.Ф., Ибрагимов Д. Морфология ДНК эндокринных клеток желудка и кроликов при экспериментальном голодании //Проблемы биологии и медицины. – 2016. – № 4. – С. 164-165.

12. Бугаев Д. А., Горбунков В. Да. Особенности диагностики и лечения переломов дистального метаэпифиза лучевой кости в пожилом и старческом возрасте // Медицинский вестник Северного Кавказа. - 2013. - Т. 8. – нет. 1. – С. 108-111.

13. Булгакова С.В., Романчук Н.П. Микробиом кишечника и остеопороз: патогенетическая связь и перспективы терапевтических воздействий // Бюллетень науки и практики. - 2021. - Т. 7. – нет. 4. – С. 121-138.

14. Всемирная организация здравоохранения, 114-я сессия Профилактика и ведениеостеопороза. Доклад научной группы. Женева, 7-10 апреля 2000 г. // EB114/13.-2004.- С.1-3.

15. Герк С.А., Голованова О.А. Элементный состав костной ткани человека и нормальная патология //Вестник Омского университета. – 2015. – нет. 4 (78). - С. 39-44.

16. Граушкина Е.В., Козлова И.В., Федоров В.Е. Морфометрический анализ некоторых компонентов диффузной эндокринной системы эзофагогастродуоденальной зоны и различных периодов после холецистэктомии // Саратовский научно-медицинский журнал. - 2009. - Том 5, №3. - С. 342-347.

17. Губергриц Н.Б., Христич Т.Н. Клиническая панкреатология. - Донецк: ООО "Лебедь", 2000. - 416 с.

18. Дехканов Т.Д. я доктор Морфология флюоресцентной структуры двенадцатиперстной кишки //Европейские исследования, 2019. С. 183-187.

19. Дехканов Т.Д. я доктор Морфология эндокринных клеток органов центральной нервной системы //Вопросы морфологии XXI века. СПб, 2008. № 1. С. 119.

20. Дехканов Т.Д. Некоторые вопросы функциональной морфологии апудоцитов гастроэнтеропанкреатической зоны // Проблемы биологии и медицины. - 2003. - № 2. (29). - С. 35-37.
21. Дехканов Т.Д., Бойкузиев Х.Х., Орипов Ф.С. я доктор Морфологические основы локальной эндокринной регуляции внутренних органов //Проблемы биологии и медицины. – 2016. – № 4. – С. 39-40.
22. Дехканов Т.Д., Орипов Ф.С. Морфофункциональная характеристика гистогенетического строения родственных продуцентов моноаминов в составе местного регуляторного аппарата большой сосочки двенадцатиперстной кишки //Гени и Клетки, том XVI, №1, 2021 С. 22-25.
23. Дехканов Т.Д., Рахмонов З.М., Дехканова Н.Т. Морфология апудоцитов и некоторые вопросы патогенеза экспериментальной апудопатии //Вестник врача, 2014. №3. 91-93.
24. Дехканов Т.Д., Тен С.А., Эшимбетова Л.М. Метод одновременного воздействия на адренергические нервные структуры и эндокринные клетки и стенки органов пищеварительной системы//Вестник Каракалпакского филиала АН УзССР. – Нукус, 1989. – №4. - С. 54-55.
25. Дехканов Т.Д., Хусанов Э.Ю. Морфологические изменения нервного и эндокринного аппарата пищеварительного тракта под влиянием пестицидов // Проблемы биологии и медицины. - 2001. - № 2 (19). - С. 97-99.
26. Дехконов Т.Д., Хусанов Э.Ю., Маматалиев А.Р., Дехконов А.Т.Сравнительная морфология органов среднего отдела пищеварительного тракта, морфологические соотношения нервного и эндокринного аппарата //Проблемы биологии и медицины. - 2001. - № 1 (18). - С. 94-98.
27. Джонс О. я доктор Коморбидный остеопороз: проблемы и новые возможности терапии (гл. 2) //Врач. – 2017. – нет. 11. – С. 25-28.
28. Добровольская О. В., Торопцова Н. В., Лесняк О. М. Экономические аспекты осложненного остеопороза: стоимость лечения в течении первого года после перелома //Современная ревматология. - 2016. - Т. 10. – нет. 3. - С. 29-34.

29. Дорофеева А.А., Плужиченко Е.Б. Структурная организация нейронов гребенчатого сегмента спинного мозга, иннервирующих разные отделы толстой кишки//Морфология. - 2006. - Том 129, №2. - С. 36.

30. Дорофеева С. Г., Прокофьева Ю. В., Конопля Е. Н. Профилактика болей в иммунно-двигательной системе в крахмальном возрасте // Возрастное и гендерное здоровье и болезнь. - 2016. - С. 106-110.

31. Дорофейчик-Дрыгина Н. А., Дрыгина Л. Б. Лабораторный вектор изменений минеральной плотности костной ткани при заболеваниях органов пищеварения // Медицинская азбука. - 2018. - Т. 2. – нет. 31. - С. 41-44.

32. Древал А. В. Остеопороз, гиперпаратиреоз и дефицит витамина D //А. В. Древаль. Москва: ГЭОТАР-Медиа. - 2017.

33. Дроздов В.Н. я доктор Современные методы исследования и медикаментозная коррекция нарушения вещесекреторной функции поджелудочной железы при хроническом панкреатите // Леч. врач – 2009. – нет. 7. - С. 10-13.

34. Дроздов В.Н., Чернышова И.В., Винокурова Л.В., Ю.В., Ткаченко Е.В., Варванина Г.Г., Петраков А.В., Вяжевич Ю.В. Роль признаков внешнесекреторной недостаточности поджелудочной железы и минеральной плотности костной ткани крови у больных хроническим панкреатитом //Эксперим. я клиника. гастроэнтерология. - 2010. - № 8. - С. 17-22.

35. Дроздов В.Н., Эмбутниекс Ю.В. Дефицит витамина D в гастроэнтерологии // Фарматека. - 2008. - № 12. - С. 53-57.

36. Дубицкий Л.О., Шостаковская И.В. Долиження роли зовнишно- и внутришноклитинного кальция в экструзии пепсиногена с золотыми залозами шлака // Физиол. Журнал. — 1992. — Т. 38, № 1. — С. 46-51.

37. Дудинская Е. Н. я доктор Остеопороз и больные пациенты // Остеопороз и остеопатия. - 2019. - Т. 22. – нет. 3. - С. 34-40.

38. Дымнова С. Е., Сергеева В. В., Родионова А. Ю. Качество жизни и основные аспекты реабилитации больных остеопорозом //Вестник современной клинической медицины. - 2018. - Т. 11. – нет. 6. - С. 62-67.

39. Ершкова А. Б. я доктор Особенности остеопороза у больных воспалительными заболеваниями кишечника в пожилом возрасте // Клиническая геронтология. - 2005. - Т. 11. – нет. 12. - С. 102-106.

40. Загородний Н. В., Волна А. А., Панфилов И. Я. Клиническое ведение пациентов старше 75 лет с переломами проксимального отдела февральной кости //Российский остеопатический журнал. – 2016. – нет. 3-4. - С. 30-38.

41. Захаров И. С. Лучевая диагностика ОПа-современное состояние проблемы // Политравма. – 2015. – нет. 1. – С. 69-73.

42. Захарова И.Н., Коровина Н.А. я доктор Экзокринная недостаточность гипофиза //Международный эндокринологический журнал. - 2009. - № 4(22). - С. 83-88.

43. Иванова В.Ф. Дифференциация и генез эндокриноцитов желудка и камней у мужчин в экспериментальных и клинических условиях.//XI-съезд анатом, гистолог и эмбриолог. Быстрый. Док. Полтава. - 1992. – С. 92.

44. Иванова В.Ф. Регенерация эндокринной гастроэнтеропанкреатической системы при экспериментальной и клинической патологии: концепция и современные проблемы //Морфология. - 2013. - Т. 144. - нет. 6. - С. 73-84.

45. Ивасюк Г. В. я доктор Немедикаментозные методы лечения и профилактики остеопороза // Здравоохранение Дальнего Востока. - 2020. - Нет. 4. – С. 63-68.

46. Ильченко АА. я клиника. гастроэнтерол. - 2004. - № 3. - С. 76-82.

47. Ильченко А.А. Заболевания желчного пузыря и желчных путей. - М.: Анахарсис, 2006. - 460 с.

48. Каронова Т. Л. Дефицит витамина D: остеопороз и не только // Лидер мнений. - 2020. - Нет. 5. - С. 30-34.

49. Ковалев Д.И. Регуляция обмена кальция в организме человека //Пробл. эндокринол. - 1991. - Т. 37, № 6. - С. 61-66.

50. Коричева Е.С., Ильченко А.А., Селезнева Е.Я., Дроздов В.Н. Роль билиарной недостаточности у больных ЮКБ и ПХЭС в развитии нарушений минеральной плотности костной ткани // Матер. 12-я Славяно-Балтийская

наука. на форум "Санкт-Петербург Гастро-2010". - Гастроэнтерология Санкт-Петербург. - 2010. - № 2-3. - С. 45-46.

51. Ларина В. Н., Глибко К. В., Чукаева И. Я. Патологический перелом при постменопаузальном остеопорозе: клиническое наблюдение // Лечебное дело. – 2018. – нет. 1. – С. 100-108.

52. Леонтьев А.В., Крыжановский В.А., Виноградова С.С.Содержание деструктивно-измененных клеток в лимфоидной ткани дистального отдела тонкой кишки у людей подросткового и юношеского возраста после аппендэктомии.//Морфология. - 2008. - Т.133. №4.- С.78.

53. Лесняк О. М. я доктор Профилактика, диагностика и лечение дефицита витамина D и кальция у лиц пожилого возраста и больных остеопорозом (по материалам подготовленных клинических рекомендаций) // Научная и практическая ревматология. - 2015. - Т. 53. – нет. 4. – С. 403-408.

54. Лобенко А.А., Запорожченко Б.С., Таваркиладзе Н.Е. Влияние комплексного лечения на изменение концентрации маркеров резорбиции и образования костной ткани у больных хроническим панкреатитом // Вестн. морской мед. — 2001. — № 2(14). — С. 3-5.

55. Марченкова Л. А., Тевосян Л. ИКС. Роль кальция и витамина D в профилактике остеопороза и переломов (обзор литературы) //РМЖ. - 2015. - Т. 23. – нет. 8. - С. 454-457.

56. Мирзаева С.С. я доктор Морфология локальной регуляторной структуры камня у мужчин с врожденной тонкостенной непроходимостью в эксперименте и у новорожденных //Вопросы науки и образования, 2019. № 27 (76).

57. Мирзаева С.С., Орипова А.Ф., Орипов Ф.С. Морфологическая характеристика эндокринных клеток тонкой кишки кролика в раннем постнатальном онтогенезе // Вопросы биологии и медицины #5 (130) 2021 С. 183-187.

58. Митник З.М. Минеральная щелочность кистковой ткани у хвориных на циррозе печени // Сучасна гастроэнтеролия. — 2002. — № 4(10). — С. 49-52.

59. Митник З.М., Головач Н.Ю. Остеопороз и остеопения, ассоциированные с хроническими заболеваниями печени. - К.: Морион, 2009. - 128 с.
60. Накоскин А. Н. Изменения состава костной ткани в популяции человека // Клиническая геронтология. - 2007. - Т. 13. – нет. 2. - С. 24-26.
61. Нейко К.М., Вирстюк Н.Г. Всплеск цитокинов на перегиб хронического гепатита С // Jurn. АМН Украина. — 2001. — Т. 7, № 3. — С. 576-583.
62. Новаковская С.А., Арчакова Л.И., Турин В.Н.Морфологические основы взаимодействия нервной, иммунной и эндокринной систем в тонкой кишке. //Морфология. - 2004. № 4. - С. 91.
63. Новаковская С.А., Арчакова Л.И., Турин Г.Е., Говорухина О.А. Структурно-функциональная организация и взаимодействие интерстициальных клеток тонкой кишки и молочной железы. //Колосовские чтения. 2006. Том 129. №2. - С. 67.
64. Орипов Ф. С. я доктор Морфофункциональные особенности флуоресценции энтерохромаффинных клеток двенадцатиперстной кишки //Проблемы науки. – 2022. – нет. 1 (69). - С. 52-54.
65. Осадчук А.М., Осадчук М.А., Кветной И.М., Ивашкин В.Т. Клеточное обновление эпителиоцитов и диффузная эндокринная система кишечника при синдроме раздраженного кишечника: клинико-эндоскопическое и иммуноморфологическое исследование.//Российский журнал гастроэнтерологии, гепатологии и гастроэнтерологии. – 2003. № 6. – С. 44-49.
66. Пасишвили Л. М. Хронический панкреатит как предиктор формирования остеопороза // Экспериментальная и клиническая гастроэнтерология. – 2016. – нет. 10 (134). - С. 41-44.].
67. Пасиешвили Л.М., Бобро Л.Н. Роль заболеваний пищеварительного канала в формировании и прогрессировании вторичного остеопороза //Сучасна гастроэнтерология. - 2008. - № 4. - С. 12-18.
68. ПасишвилиЛ.М., Бобро Л.М., Моргулис М.В. Порушение кальциевого обмена как предиктор формирования вторичного остеопороза у хвориных на

хронический панкреатит. Патогенетические аспекты взаимосвязи и взаимообтяжения // Сучасная гастроэнтерология. — 2008. — № 3(41). — С. 4-8.

69. Пашкова И. Г. я доктор Половые различия возрастной динамики минеральной плотности костной ткани в Карелии //Человек и его здоровье. – 2015. – нет. 1. – С. 87-92.

70. Петак С. М. Денситометрия: интерпретация результатов исследования //Остеопороз и остеопатии. – 2004. – нет. 2. - С. 11-13.

71. Петряйкин А. В. я доктор Рентгеновская денситометрия, вопросы стандартизации (обзор литературы и экспериментальных данных) – 2018. – нет. 1. – С. 50-62.

72. Пигарова Е. А. я доктор Роль витамина D в профилактике и лечении остеопороза – новый взгляд на известную проблему // Русский медицинский журнал. Медицинский обзор. - 2019. - Т. 3. – нет. 10-2. - С. 102-106.

73. Поворознюк В. В., Дедук Н. В., Яковенчук Н. М. Витамин D и остеоартроз //Бол. Система. Позвоночник. - 2018. - Т. 8. – нет. 1. – С. 7-16.

74. Поворознюк В.В., Нейко К.М., Головач Н.Ю. Глюкокортикоид-индуцированный остеопороз // К.: ТМК. - 2000. - Т. 206-208 с.

75. Попова И. Э. Метаболизм витамина Д в костной ткани //Вопросы формирования здорового образа. - 2018. - С. 35-37.

76. Пуздрова В.А., Каргина-Терентьева Р.А., Тарасова О.С. Текст научной работы на тему «Влияние хронического гипотензивного и адренергического нервного сплетения подкожной артерии на голени крысы и его регенерацию после повреждения бедренного нерва» //Морфология. - 2008. Том 133. №4. - С.15-19.

77. Пустозеров В. Г., Баженова Ю. В. Эпидемиология остеопоротических переломов позвоночника и литц пожилого и старческого возраста //Acta Biomedica Scientifica. – 2012. – нет. 5-1 (87). - С. 79-83.

78. Радченко В. А. я доктор Костная денситометрия и клиническая практика //Ортопедия, травматология и протезирование. – 2015. – нет. 2. - С. 100-107.

79. Раззоков А. А., Эксонов А. С. Особенности течения остеопроза у многорожавших мужчин с переломами шейки постели и іх последствиями при постменопаузальном остеопорзе // Вестник Академии медицинских наук Таджикистана. - 2019. - Т. 9. – нет. 4 (32). - С. 403-416.

80. Смирнов А. В., Румянцев А. Ш. Строение и функция костной ткани и нормальная патология. //Нефрология. - 2015. - Т. 19. – нет. 1. – С. 8-17.

81. Смирнова Н. Ю.ОСТЕОПОРОЗ: В ГРУППЕ РИСК–ЖЕНЩИНЫ //Материалы межрегиональной научно-практической конференциии, посвященной международному дню борьбы с остеопорозом. - 2016. - С. 29.

82. Сорокин А. П., Герасимова Л. П. Оптическая денситометрия периапикальной области с данными радиовизиографии и дентальной компьютерной томографии //Практическая медицина. – 2013. – нет. 5 (74). - С. 150-153.

83. Ткачев А.В., Мкртчян Л.С., Никитина К.Е., Волынская Е.И. Воспалительные заболевания кишечника: проблема перекрестке //Практическая медицина. - 2012. - № 3(58). - С. 17-22.

84. Торопцова Н. В., Михайлов Е. Е., Беневоленская Л. Я. Проблема остеопороза в современном мире //РМЖ. - 2005. - Т. 13. – нет. 24. - С. 248.

85. Турдыев Л.Ю., Дехканов Т.Д., Блинова С.А. Морфофункциональные свойства эндокринных клеток, содержащих моноамины, и органов пищеварительной и дыхательной систем.//Мед. Журнал. Узбекистан. -1990. - №4. -С. 52-54.

86. Фомина Л. А., Чернин В. В., Фомина М. П. Дисфункция кальций-регуляторной системы в ассоциации хронического заболевания с остеопорозом и возможности коррекции // Медицинская азбука. – 2021. – нет. 37. - С. 26-29.

87. Хвостова С. А. Возрастные особенности минеральной плотности костей нижних конечностей // Фундаментальные исследования. – 2011. – нет. 10-1. - С. 170-176.

88. Царегородцева Т.М., Серова Т.И., Ильченко Л.Ю. я доктор Цитокины и цитокинотерапия при заболеваниях органов пищеварения // Терапевт. архив. - 2004. - № 4. - С. 69-72.

89. Чернорубашкина Н. М., Дворниченко В. В., Меньшикова Л. В. Минеральная плотность костной ткани и женьшень при хирургической менопаузе // Сибирский медицинский журнал (Иркутск). - 2007. - Т. 74. - нет. 7. - С. 55-57.

90. Чернышова И.В., Дроздов В.Н., Винокурова Л.В., Эмбутниекс Ю.В., Вяжевич Ю.В. Нарушение минеральной плотности костной ткани у больных хроническим панкреатитом //Эксперим. я клин. гастроэнтерология. - 2008. - № 7. - С. 29-32.

91. Чуркова М.Л. я доктор ЕС-клеточный эпителий слизистой оболочки ободочной кишки при голодании и рационе с избытком жиров // Медицинский академический журнал. - 2016. - Т. 16. – нет. 4. – С. 78-79.

92. Чуркова М.Л. Реакция эндокриноцитов эпителия слизистой оболочки кишки крыси на введение мелатонина //Морфология. - 2019. - Т. 156. - нет. 4. – С. 62-66.

93. Шварц Г.Я. Витамин D, D-гормон и альфакальцидол: молекулярно-биологические формы и фармакологические аспекты действия // Остеопороз и остеопатия. - 1998. - № 3. - С. 2-6.

94. Шишкова В. Н. я доктор Актуальные вопросы диагностики и терапии остеопороза и практической терапии //Лечебное дело. – 2021. – нет. 1. – С. 52-61.

95. Эмбутниекс Ю.В., Дроздов В.Н., Чернышова И.В. я доктор Нарушение минеральной плотности костной ткани у больных с заболеваниями органов пищеварения //Эксперим. я клин. гастроэнтерология. - 2011. - № 9. - С. 95-98.

96. Яглов В.В. Актуальные проблемы биологии диффузной эндокринной системы // Архив анатом. история и Эмбриол., 1989. № 1. С. 14-29.
97. Алуметс Дж., Хокансон Р., Сандлер Ф. Онтогенез эндокринных клеток в кишечнике и поджелудочной железе свиней: иммуноцитохимическое исследование //Гастроэнтерология. - 1983. - Т. 85. – нет. 6. - С. 1359-1372 гг.
98. Адамс М.С. и Броннер-Фрейзер М. Роль клеток нервного гребня в эндокринной системе.//Эндокринный патол. - 2009. - Вып. 20, № 2. - С. 98-113.
99. Анатол Т.И., Харихаран С. Врожденная внутренняя кишечная непроходимость в карибской стране // Int. Surg. - 2009. - Вып. 94, № 3. - Р. 212-216.
100. Эндрю А., Крамер Б., Родон Б.Б. Происхождение нейроэндокринных клеток кишечника и поджелудочной железы (APUD) — последнее слово? // Журнал патологии: журнал Патологического общества Великобритании и Ирландии. - 1998. - Т. 186. - нет. 2. - С. 117-118.
101. Багур А., Маутален С., Финдор Дж., Сорда Дж., Сомоза Дж. Факторы риска развития остеопороза позвоночника и всего скелета у больных первичным билиарным циррозом печени //Calcif. Ткани Интер. - 1998. - Вып. 63. - С. 385-390.
102. Бернштейн В.Н., Лесли В.Д. Патофизиология поражения костей при желудочно-кишечных заболеваниях //Eur. Дж. Гастроэнтерол. Гепатол. - 2003. - Вып. 15(8). - С. 857-864.
103. Бертран Р.Л. и соавт. Доступность серотонина в толстой кишке крыс снижена во время западной диетической модели ожирения // Американский журнал физиологии желудочно-кишечного тракта и физиологии печени. - 2012. - Т. 303. - нет. 3. – С. 424-434.
104. Брюс Дж.И., Эллиотт А.С. Нарушенная окислителем внутриклеточная передача сигналов Ca2+ в ацинарных клетках поджелудочной железы: роль Ca2+-АТФазы плазматической мембраны // Am. Дж. Физиол. Клеточная физиол. - 2007. - Вып. 293(3). - С. 938-950

105. Чандра Р., Лиддл Р.А. Последние достижения в области эндокринной и экзокринной секреции поджелудочной железы // Curr. мнение Гастроэнтерол. - 2011. - Вып. 27(5). - С. 439-443.
106. Diamond TH, Stiel D, Lunzer M, McDowall D, Eckstein RP, Posen S. Печеночная остеодистрофия. Статическая и динамическая гистоморфометрия костей и определение уровня Gla-белка в сыворотке крови у 80 больных с хроническими заболеваниями печени // Гастроэнтерол. - 1989. - Вып. 96, № 1. - С. 213-221.
107. Дагган С.Н. и соавт. Больные хроническим панкреатитом имеют повышенный риск развития остеопороза //Поджелудочная железа. - 2012. - Т. 41. - нет. 7. - С. 1119-1124.
108. Эль-Салхи М., Умедзава К. Лечение новыми ингибиторами AP-1 и NF-kB восстанавливает эндокринные клетки толстой кишки до нормального уровня у крыс с индуцированным DSS колитом //Международный журнал молекулярной медицины. - 2016. - Т. 37. – нет. 3. - С. 556-564.
109. Евсюкова И.И. Формирование диффузной нейроэндокринной системы в онтогенезе человека//Дж. Эволюционная биохимия. Физиол. - 2006. - Вып. 42, № 1. - С. 1-10.
110. Флореани А., Мега А., Камоцци В. и др. др. Является ли остеопороз своеобразной ассоциацией с первичным билиарным циррозом? // Мировой Ж. Гастроэнтерол. - 2005. - Вып. 11, № 34. - Р. 5347-5350.
111. Fothergill LJ и соавт. Оценка запаса энтероэндокринных гормонов на клеточном и субклеточном уровнях у самцов мышей //Эндокринология. - 2017. - Т. 158. - нет. 7. - С. 2113-2123.
112. Гаудио А., Пенниси П., Мураторе Ф. и др. Снижение объемной минеральной плотности костной ткани у женщин в постменопаузе с хроническим заболеванием печени, связанным с вирусом гепатита С: исследование периферической количественной компьютерной томографии (pQCT) // Eur. Дж. Стажер. Мед. - 2012. - Вып. 23(7). - С. 656-660.
113. Гуанабенс Н., Парес А. Остеопороз при циррозе печени //

Гастроэнтерол. Гепатол. - 2012. - Вып. 35(6). - С. 411-420.
114. Хаабер А.Б., Розенфальк А.М., Хансен Б., Хилстед Дж., Ларсен С. Костный минеральный обмен, минеральная плотность кости и состав тела у больных хроническим панкреатитом и внешнесекреторной недостаточностью поджелудочной железы // Int. J Панкреатол. - 2000. - Вып. 27(1). - С. 21-27.
115. Hills CE, Younis MY, Bennett J. et al. Активация рецептора, чувствительного к кальцию, увеличивает межклеточную адгезию и функцию R-клеток // Cell Physiol. Биохим. - 2012. - Вып. 30(3). - С. 575-586.
116. Howell CJ, Collett JA, Vautier G. et al. Высокая распространенность глютеновой болезни в популяционном исследовании в Западной Австралии: повод для скрининга? //Мед. Дж. Ост. - 2001. - Вып. 175(5). - С. 247-250.
117. Израэли Э., Хершковичи Т., Гротто И. и др. Распространенность глютеновой болезни среди взрослого еврейского населения Израиля // Изр. Мед. доц. Ж. - 2010. - Вып. 12(5). - С. 266-269.
118. Джонелл О, Канис Дж.А. Оценка распространенности и инвалидности во всем мире, связанных с остеопорозными переломами. Остеопороз Интерн. декабрь 2006 г.; 17(12):1726-1733.
119. Канис Ю.А. Оценка остеопороза на уровне первичной медико-санитарной помощи. Технический отчет / JA Kanis // Сотрудничающий центр Всемирной организации здравоохранения по метаболическим заболеваниям костей, Университет Шеффилда, Великобритания, 2007.-R.24-66.
120. Кац С., Вайнерман С. Остеопороз и желудочно-кишечные заболевания //Гастроэнтерология и гепатология. - 2010. - Т. 6. – нет. 8. - С. 506.
121. Клоппель Г. Прогрессирование острого панкреатита в хронический. Взгляд патологоанатома // Хирург. клин. Север Ам. - 1999. - Вып. 79, № 4. - Р. 801-814.
122. Ларусса Т., Сурачи Э., Национале И. и др. Минерализация костей при целиакии // Гастроэнтерол. Рез. Практика. - 2012. - Вып. 12. - С. 198-205.
123. Ли С.К., Грин П.Х. Целиакальный литник (великий современный самозванец) //Curr. мнение Ревматол. — 2006. — Вып. 18. — С. 101-107.

124. McLoughlin MT, Mitchell RM Дисфункция сфинктера Одди и панкреатит // World J. Gastroenterol. - 2007. - Вып. 13(47). - С. 6333-6343.
125. Менон К.В., Ангуло П., Уэстон С., Диксон Э.Р., Линдор К.Д. Поражение костей при первичном билиарном циррозе: независимые показатели и скорость прогрессирования // Ж. гепатол. - 2001. - Вып. 35, № 3. - С. 316-323.
126. Михеллер П., Музес Г., Рац К. и др. Изменения концентраций OPG и RANKL при болезни Крона после терапии инфликсимабом //Inflamm. Кишечник Дис. - 2007. - Вып. 13(11). - С. 1379-1384.
127. Moran CE, Sosa EG, Martinez SM et al. Минеральная плотность костной ткани у больных с панкреатической недостаточностью и стеатореей // Ам. Дж. Гастроэнтерол. - 1997. - Вып. 92(5). - С. 867-871.
128. Мошен А.Р., Касер А., Энрич Б. и соавт. Система RANKL/OPG активируется при воспалительных заболеваниях кишечника и связана с состоянием потери костной массы //Gut. - 2005. - Вып. 54(4). - С. 479-487.
129. Насырова Д.И., Сапронова А.Я., Балбашев А.В. и соавт. Развитие центральной и периферической серотонинпродуцирующих систем у крыс в онтогенезе//Дж. Эвол. Биохим. Физиол., - 2000. – Вып. 45, № 1. - С.78-85.
130. Niederau C., Luthen R., Klonowski-Stumpe H. et al. Роль кальция при панкреатите // Гепатогастроэнтерология. - Том. 46(29). - С. 2723-2730.
131. Окада Н., Ошио Г., Танака Т. и др. Внутриклеточный Ca2+-ответ ацинусов поджелудочной железы при церулеин-индуцированном остром панкреатите у крыс // Гепатогастроэнтерология. - 1998. - Вып. 45(21). - С. 840-845.
132. Putz-Bankuti C., Pilz S., Stojakovic T. et al. Ассоциация уровней 25-гидроксивитамина D с дисфункцией печени и смертностью при хронических заболеваниях печени // Liver Int. - 2012. - Вып. 32(5). - С. 845-851.
133. Шун Э.Дж., Блок Б.М., Герлинг Б.Дж. и др. Минеральная плотность костной ткани у больных с недавно диагностированным воспалительным

заболеванием кишечника //Гастроэнтерология. - 2000. - Вып. 119. - С. 1203-1208.

134. Schoon EJ, van Nunen AB, Wouters RS et al. Остеопения и остеопороз при болезни Крона: распространенность в когорте населения Нидерландов // Scand. Дж. Гастроэнтерол. - 2000. - Вып. 232, Доп. - С. 43-47.

135. Судзуки К., Аракава Ю., Чино С., Яги К. Печеночная остеодистрофия // Ниппон Риншо - 1998. - Вып. 56, № 6. - Р.1604-1608.

136. Targownik LE, Leslie WD, Davison KS et al. Взаимосвязь между использованием ингибитора протонной помпы и продольным изменением минеральной плотности кости: популяционный анализ канадского многоцентрового исследования остеопороза (CaMos) // Am. Дж. Гастроэнтерол. - 2012. - Вып. 107(9). - С. 1361-1369.

137. Торрес М.И., Лопес Касадо М.А., Риос А. Новые аспекты целиакии //World J. Gastroenterol. - 2007. - Вып. 13. - С. 1156-1161.

138. Вальдимарссон Т., Тосс Г., Лофман О. и др. Трехлетнее наблюдение за плотностью костной ткани при целиакии у взрослых: значение вторичного гиперпаратиреоза // Scand. Ж. Гастроэнтерол-2000- Том. 35. - С. 274-280.

139. Вудс С.М., Сакконе Г.Т. Нейрогормональная регуляция сфинктера Одди // Curr. Гастроэнтерол. Респ. - 2007. - Вып. 9(2). - С. 165-170.

140. Юлдашев Жовлон, Абдухалилов Маджид, Рахимов Надир, Еникеева Зульфия, Ибрагимов Шавкат. Изучение противоопухолевой активности препарата колхаметин (к-2) на 2 солидных опухолях мышей в сравнении с рядом цитостатиков. //Журнал биомедицины и практики. 2022, том. 7, вып. 2, стр. 230-235.

СОДЕРЖАНИЕ

ВВЕДЕНИЕ		3
Глава I. Современные данные о минерализации костной ткани, изменениях в ней в пострепродуктивном периоде и значении нейроэндокринной системы пищеварительной трубки (обзор литературы) ……		7
	§1.1. Значение морфофункционального состояния органов пищеварения в формировании минеральной плотности костей и его роль в развитии остеопороза…….	7
	§1.2. Значение и роль заболеваний кишечника в развитии нарушений минеральной плотности костной ткани и остеопороза……	17
	§1.3 Соображения о причинах развития остеопороза в пострепродуктивном периоде……	27
Глава II. Материалы и методы исследования морфологии нервно-эндокринного аппарата тонкой кишки и минеральной плотности костной ткани в пострепродуктивном периоде……		38
	§2.1. Описание и методы исследования клинических материалов ……	38
	§2.2. Описание материала и методов экспериментальных исследований……	41
	§2.2.1. Иммуногистохимическое исследование морфологических изменений тонкой кишки и костной ткани кроликов……	45
Глава III. Сравнительная морфологическая и морфометрическая характеристика строения бедренной кости у лиц репродуктивного и пострепродуктивного возраста, результаты и значение современных		

методов исследования в определении его минерального состава……	47
Глава IV. Сравнительная морфология проксимального отдела бедренной кости кроликов репродуктивного и пострепродуктивного возраста……	60
§4.1. Особенности и изменения морфологии и минерального состава ткани бедренной кости у экспериментальных кроликов репродуктивного и пострепродуктивного возраста ……	60
§4.2. Морфофункциональные особенности нейроэндокринной системы тонкой кишки пострепродуктивного периода и ее роль в минерализации костей……	65
§4.3. Результаты исследований, полученных при иммуногистохимическом исследовании тонкой кишки и костной ткани кроликов репродуктивного и пострепродуктивного возраста……	80
ВЫВОДЫ	98
СПИСОК ЛИТЕРАТУРЫ	100