МИНИСТЕРСТВО ЗДРАВООХРАНЕНИЯ РЕСПУБЛИКИ УЗБЕКИСТАН РЕСПУБЛИКАНСКИЙ СПЕЦИАЛИЗИРОВАННЫЙ НАУЧНО-ПРАКТИЧЕСКИЙ МЕДИЦИНСКИЙ ЦЕНТР НЕЙРОХИРУРГИИ
ТАШКЕНТСКИЙ ГОСУДАРСТВЕННЫЙ МЕДИЦИНСКИЙ УНИВЕРСИТЕТ
РОССИЙСКИЙ УНИВЕРСИТЕТ ДРУЖБЫ НАРОДОВ

«УТВЕРЖДАЮ»
Председатель
научно-технического совета
Министерства здравоохранения
_____Ш.К.Атаджанов
«_____»_____2026

РУЗИКУЛОВ М.М., КАРИЕВ Г.М., ХАЗРАТКУЛОВ Р.Б.,

РАСУЛОВ Ш.О.

КЛИНИКА, ДИАГНОСТИКА И ЛЕЧЕНИЕ БОЛЬШИХ И ГИГАНТСКИХ АНЕВРИЗМ СОСУДОВ ГОЛОВНОГО МОЗГА

Монография

Ташкент-2026

УДК: 616.831:616.13-007.644-0015-089.8

КЛИНИКА, ДИАГНОСТИКА И ЛЕЧЕНИЕ БОЛЬШИХ И ГИГАНТСКИХ АНЕВРИЗМ СОСУДОВ ГОЛОВНОГО МОЗГА (клиника, диагностика и лечение). Рузикулов М.М., Кариев Г.М., Хазраткулов Р.Б., Расулов Ш.О. Ташкент, 2026 год, 208 с.

Монография посвящена современным методам микрохирургического лечения больших и гигантских аневризмы сосудов головного мозга.

На основе большого клинического материала (221 больных) авторы описывают опыт использования методики внутрисосудистой аспирации крови, операций треппинга, ультразвуковых методов исследования кровотока и прочих частных вопросов хирургии аневризм. Отдельная глава посвящена такому новому направлению лечения как создание обходных высокопоточных сосудистых шунтов.

Авторами представлены результаты объективных данных, инструментальных методов исследования и разработанные алгоритмы диагностики и тактики лечения больших и гигантских аневризмы сосудов головного мозга. В книге систематизированы показания для дифференцированного подхода к лечению больших и гигантских аневризмы сосудов головного мозга.Особое внимание уделяется разработанным способам хирургического лечения и комплексным лечебным мероприятиям, прогнозированию исходов лечения, а также анализу ближайших и отдалённых результатов лечения больших и гигантских церебральных аневризм.

Монография предназначена для врачей-нейрохирургов, неврологов, реаниматологов и врачей экстренной медицинской помощи, сосудистых хирургов и специалистов занимающихся оказанием медицинской помощи больным с геморрагического инсульта.

Рецензенты:

Юлдашев Равшан Муслимович, заместитель директора по научной работе Республиканского специализированного научно-практического медицинского центра нейрохирургии, доктор медицинских наук (DSc).

Муминов Мурод Джавадович, старший научный сотрудник Бухарского филиала Республиканского научного центра экстренной медицинской помощи, доктор медицинских наук (DSc).

ISBN: 978-9910-8703-2-3 **«Poytaxt Exclusive» 2025**

ВВЕДЕНИЕ.

Актуальность и востребованность темы диссертации. Согласно многим результатам научных исследований и данным ВОЗ (Всемирной организации здравоохранения) к тяжёлой форме цереброваскулярной патологии (ЦВП) относят субарахноидальные кровоизлияния (САК) «нетравматической этиологии», причиной которой являются разрывы церебральных анверизм»[1]. Учитываю высокую частоту летальности и инвалидизации, а также распространённость у лиц трудоспособного возраста данное заболевание имеет медико - социальную значимость и приносит значительный экономический ущерб государству. В настоящее время в связи с применением современной диагностической и микрохирургической техники и высокой технологии, стали усовершенствоваться принципы микрохирургии больших и гигантских аневризм (БГА), основным преимуществом в лечении которого является полное и надёжное выключение их из кровотока различными способами клипирования[2]. Несмотря на имеющиеся успехи в развитии и большого применения эндоваскулярной процедуры в диагностике и лечении церебральных БГА, имеются свои методологические недостатки и возникающие послеоперационные осложнения, а также дороговизна данной процедуры, учитывая всё это, поиск решения проблем данной патологии является приоритетным. По данным современных авторов на сегодняшний день всё ещё недостаточно систематизированы вопросы особенностей клинико-неврологического течения патологических процессов возникающих при БГА, необходима разработка и внедрение усовершенствованных методов диагностики и микрохирургии церебральных БГА, а также применение разработанных алгоритмом диагностики и тактики ведения больных с большими и гигантскими церебральными аневризмами с разрывами и без разрывов. В

---

[1] WHO. World Stroke Organization, 2022; WHO A life free from stroke—world stroke organization's global policy agenda. Geneva: World Stroke Organization, 2022.

[2] Alejandra M., Leire P., Luís R., Sergio A., Joaquim E. Microsurgical and endovascular treatment of large and giant aneurysms of the anterior circulation: A systematic review //Brain and Spine. – 2024. – Vol 4. 102838.

лечении аневризм сосудов центральной нервной системы основным методом лечения является микрохирургия, которая имеет широкий спектр способов и зависит от локализации, размеров аневризмы, объёма кровоизлияния, а также множеством других критериев. Большие и гигантские аневризмы представляют собой крайне сложную задачу с точки зрения микрохирургического лечения.

Высококвалифицированная микрохирургическая техника, командная работа операционной бригады нейрохирургов являются необходимыми в лечении больных с церебральными аневризмами больших и гигантских размеров.

Церебральные аневризмы больших и гиганстких размеров относятся к сложным видам сосудистой патологии центральной нервной системы, даже при наличии современных микроскопов и микрохирургического инструментария, усовершенствования анестезиологических методик, значительного технического прогресса в медицине, в последнее время большинство специалистов не рискуют браться за эту трудную нозологию.

БГА сосудов головного мозга по данных различных исследователей чаще всего наблюдаются у лиц трудоспособного возраста, которая проявляется различными видами кровоизлияния, общемозговой симптоматикой, псевдотуморозным течением и зрительными нарушениями, что определяет клинический интерес и важность в медицинской практике.

Вышеуказанные обстоятельства свидетельствуют об актуальности проблемы и усовершенствования существующих подходов при микрохирургическом лечении больных с церебральными БГА.

Для оказания нашему населению квалифицированной нейрохирургической помощи и значительного улучшения качества оказываемой услуги в нашей Республике в настоящее время проводятся масштабные медицинские проекты с участием государства. Благодаря этим мероприятиям, достигнуты значительные успехи в нейрохирургической службе нашей страны.

В нашей стране особое внимание уделяется совершенствованию системы здравоохранения, в частности, повышению качества диагностики, лечения и профилактики различных нейрохирургических болезней.

В связи с вышеизложенным, концепция микрохирургического лечения больших и гигантских аневризм сосудов головного мозга требуют дальнейшего изучения данной проблемы. Это обусловило цели и задачи данного исследования. Таким образом, выработка научно обоснованного подхода в поэтапном хирургическом лечении больных с большими и гигантскими аневризмами сосудов головного мозга остаётся весьма актуальной задачей, требующей дальнейшей разработки. Решение этой задачи должно основываться на мультифакторном подходе, включающие неврологические, нейрохирургические аспекты. Основной задачей данного исследования является улучшение результатов микрохирургического лечения больных с большими и гигантскими аневризмами сосудов головного мозга.

Всё вышеизложенное диктует необходимость продолжения научных исследований в этом направлении.

ГЛАВА I. СОВРЕМЕННОЕ СОСТОЯНИЕ АСПЕКТОВ МИКРОХИРУРГИЧЕСКОГО ЛЕЧЕНИЯ БОЛЬНЫХ С БОЛЬШИМИ И ГИГАНТСКИМИ АНЕВРИЗМАМИ СОСУДОВ ГОЛОВНОГО МОЗГА.

Аневризмы сосудов головного мозга обнаруживаются до 2 % в популяции и в 80-85% случаев бывают генезом субарахноидальных кровоизлияний (САК) [25; с.7-28; 9; с.16-23; 156; 463-479-рр.]. По данным аутопсии, аневризмы встречаются у 1–6 % среди взрослых умерших. Среди пациентов с САК и её последствий частота летальных исходов составляет 25–50 % [85;140-148-рр.; 158; 24-31-рр.]. До верификации диагноза погибают 10–20 % пациентов, и примерно 25 % умирают в первые сутки после кровоизлияния. От 3 % до 13,5 % пациентов с аневризматическими кровоизлияниями имеют большие и гигантские аневризмы [74; 49–57-рр.; 133; 971-987-рр.]. Среди пациентов, переживших САК, у половины отмечается умеренное и выраженное снижение качества жизни [67; 120–127-рр.; 122; 884-890-рр.; 125; 301-312-рр.]. Страдают этим жизнеугрожающим заболеванием, как правило, люди трудоспособного возраста на 4–6 декадах жизни [99; 25–31-рр.].

В связи с этим решение проблемы сосудистой патологии головного мозга является одной из наиболее актуальных медико-социальных задач. В большинстве случаев лечение и профилактика нарушений мозгового кровообращения являются прерогативой неврологов, однако такие заболевания, как артериальные аневризмы, могут эффективно лечиться хирургическими методами. Этот факт повышает актуальность вопросов, рассматриваемых в контексте настоящего исследования. Достижения последних лет позволили существенно улучшить качество хирургической помощи пациентам с цереброваскулярной патологией, в том числе с церебральными аневризмами [99; 25–31-рр.].

Современные публикации указывают на значительное снижение летальности и инвалидизации больных, подвергшихся хирургическому лечению как в холодном, так и в остром периоде субарахноидального

кровоизлияния из аневризмы [99; 25–31-pp.].

Эпидемиология больных с большими и гигантскими аневризмами сосудов головного мозга.

Согласно литературным данным частота выявляемости больших и гигантских церебральных аневризм чаще всего базируются на данных паталогоанатомических вскрытий, ретроспективных клинических и рандоминизированных исследований с погрешностью статистической выборки.

Частота выявляемости церебральных аневризм гигантских размеров, согласно научным данным исследователей дальнего зарубежья составляет 31,5% из всех аневризм[87; 217-230-pp.; 114; 1-10-pp.].

По данным 3500 аутопсий W. Stebbens и соавторы выявили 128 церебральных аневризм, из них гигантские 3 см и более были у 8 что составило 6,2% случаев, а по данным 1673 паталогоанатомических вскрытий McCormick гигантские церебральные анеризмы наблюдались у 4,7% [58; 1-3-pp.; 173; 252–262-pp.].

Morley и Barr в конце 60-х годов прошлого века в своей клинической работе из 658 пролеченных церебральных аневризм, впервые сообщили о выявлении больших и гигантских аневризм размерами от 1,0 до 2,5 см. и более у 28 (4,3%) больных, которые соответсвуют сегодняшним критериям «Международного исследования аневризм» [155; 21–24-pp.].

В дальнейшем в монографии M. Yazargil большие и гиганстские церебральные аневризмы стали классифицировать по размерам 1,0-2,5 см, что и по сей день также классифицируются различными нейрохирургическими школами, так как имеют малое отличие [131; 149–156-pp.; 157; 740–747-pp.].

Согласно возрастным особенностям, медиана возраста пациентов, при котором часто выявляются большие и гигантские церебральные аневризмы составляют 40-57 лет. Лишь у 10% БГА выявляются у детей и в подростковом возрасте. Согласно данным различных исследователей БГА у

детей выявлюются чаще, чем у взрослого контингента больных и составляют 10-44% [68; 393-404-pp.; 162; 761-767-pp.].

Исследование, проведенное в Институте нейрохирургии им. академика Н.Н.Бурденко, Ю.Пилипенко с соавторами из 222 больных пролеченных с аневризмами сосудов головного мозга выявили 27,5% случаев больших и гигантских аневризм. Наиболее частая локализация аневризм у обследованных пациентов приходилась на ВСА - 44,6%, включая кавернозный отдел - 15,8% и бифуркацию ВСА - 14%). Такое преобладание указывает на участки повышенной уязвимости сосудистой стенки. Интересно, что у взрослых распределение аневризм по локализации может отличаться с преобладанием, аневризм Визилиева круга.

Заслуживает внимание тот факт, что в педиатрической когорте церебральные аневризмы диагностировались у мальчиков в полтора раза чаще, чем у девочек [81; 115-119-pp.; 160; 258-265-pp.]. Интересным примером является случай описанный Y.Lee, - новорожденный с субарахноидальным кровоизлиянием вызванной гигантской аневризмой основной артерии размером 3 см. [82; 624–633-pp.; 175; 197–202-pp.]. Этот случай подчёркивает важность пренатальной диагностики и необходимости разработки эффективных методов лечения новорожденных с подобными патологиями. Несмотря на то, что морфологическое строение артериальной стенки у детей, по многим параметрам, сходно строение у взрослых, причины формирования больших аневризм у детей до конца не ясны. Одна из гипотез связывает это с высокой частотой сопутствующих мезенхимальных заболеваний (9-35%). Дисплазия соединительной ткани это группа генетических заболеваний, приводящих к нарушению формирования коллагена и эластина, что в свою очередь, делает сосудистую стенку более хрупкой и подверженной деформации. Отсуствие артериосклероза у детей, типичного для взрослых, может также играть роль. У взрослых атеросклероз приводит к утолщению и уплотнению артериальной стенки, что парадоксальным образом, может замедлять прогрессирование аневризмы. У

детей же из-за отсуствия атеросклеротических изменений, сосудистая стенка остаётся более эластичной, что предположительно, способствует формированию фузиформных и долихоэктатических анеризм (30-51%) [92; 215-223-pp.; 178; 381-387-pp.]. Эти типы аневризм, характеризующиеся удлинением и расширение сосуда, встречается у детей гораздо чаще, чем у взрослых, где преобладают мешотчатые анеризмы. Дальнейшие исследования должны быть направлены на выявление генетических маркеров, предраспологающих к развитию церебральных аневризм в детском возрасте, а также на изучение роли сопутсвующих заболеваний в патогенезе этой патологии. Понимание этих механизмов крайне важно для разработки эффективных методов профилактики и лечения церебральных аневризм у детей, что позволит снизить риск развития тяжёлых осложнений. Необходимы мультицентровые исследования с использованием современных методов виузализации и генетического анализа, для более точного определения факторов риска и разработки персонализированных стратегий лечения.

Согласно исследованиям многих зарубежных авторов J. Fox, J. Anson большие и гигантские церебральные аневризмы, чаще наблюдаются у лиц женского пола. Что по данным этих авторов варьировало от 60% до 73% из числа оперированных 693 больных с церебральными аневризмами, а соотношение лиц женского пола к лицам мужского пола составило 1,56:1 [62; 959-965-pp.; 105; 843-852-pp.; 107; 272-293-pp.].

КЛАССИФИКАЦИЯ И МОРФОЛОГИЧЕСКИЕ ХАРАКТЕРИСТИКИ БОЛЬШИХ И ГИГАНТСКИХ ЦЕРЕБРАЛЬНЫХ АНЕВРИЗМ.

Согласно данным разных литературных источников имеются много терминологий, которые обозначают церебральные аневризмы как локальное расширение церебральных сосудов («долихоэктатическая фузиформная аневризма», «дилятационная артериопатия», «мегадолихоэктазия», «мегадолиховертебробазиллярная аномалия», «атеросклеротическая аневризма», «диссекционная псевдоаневризма» и т.д., это усложняет

сравнение научных и клинических исследований и выработку систематизированных подходов к тактике хирургического лечения больных с данной патологией [59; 104-112-рр.; 103; 239-246-рр.].

Изучая патофизиологическую сторону данных терминологий во многих источниках наиболее часто используют 2 термина: «долихоэктатическая» и «фузиформная аневризма». Третье место среди используемых терминологий церебральных аневризм, занимает «фузиформная долихоэктатическая вертебробазилярная аневризма». Все эти термины имеют общность в патогенетическом аспекте, схожие диагностические критерии и методы хирургического лечения» [63; 9-р.; 101; 1753-1761-рр.].

По данным H. Nakatomi с соавторами впервые была использована клиническая классификация фузиформных аневризм, которая разделена на 2 типа: острая расслаивающая аневризма и хроническая фузиформная (долихоэктатическая аневризма) [141; 289–295-рр.].

БГА сосудов головного мозга зачастую обнаруживаются частично тромбированными. Изучая исследования итальянских учёных из 130 больных с гигантскими аневризмами, у 59 % выявили периферические тромбы, у 4 % центральные, субтотальное тромбирование наблюдалось в 11 % случаев [90; 161–168.-рр.; 143; 649-661-рр.].

Множественные аневризмы (МА). Множественные аневризмы, чаще всего локализованны в бассейне ВСА и наблюдаются у 6,5-35% из числа всех видов аневризм сосудов головного мозга, что подтверждается данными различных исследователей. По половым признакам МА превосходит у лиц женского пола 3,1:1,5 в соотношении к мужчинам. Данная форма аневризм сочетается с гипертонической болезнью, с фибромускулярной дисплазией, с пороками сердца и другими соматическими патологиями. По данным некоторых авторов в 16 раз чаще МА выявляются в передних отделах Виллизиева круга [41; с. 10-14; 142; 27-31-рр.].

Долихоэктатические и фузиформные аневризмы сосудов головного

мозга. Аневризмы сосудов головного мозга с учётом анатомо-морфологических особенностей классифицируются на 2 основные группы: мешотчатые и немешотчатые. Немешотчатые аневризмы в отличие от мешотчатых, в 1,5 раза больше [17; с.15-20; 166; 319–328-рр.]. Несмотря на редкую встречаемость немешотчатых аневризм 3-13% из общего количества церебральных аневризм, их лечение приобретает значение на фоне увеличения средней продолжительности жизни и роста заболеваний, связанных с нарушением липидного обмена, которые способствуют их образованию. Также, эти виды аневризм выявляются у лиц молодого возраста, которые являются причиной развития острых нарушений мозгового кровообращения [19; с.216; 172; 560-566-рр.].

Долихоэктатические и фузиформные (веретенообразные) аневризмы относятся к немешотчатым церебральным аневризмам. В практической деятельности название «фузиформная аневризма» используется очень часто, поскольку некоторые исследователи рассматривают его как синоним других терминов [146; 389-393-рр.]. Тем не менее, в данном контексте этот термин охватывает гетерогенность патологий имеющих различную этиологию и особенности поражения сосудистой стенки. Что имеет важное значение для выбора лечебной тактики, прогнозирования исходов и уточнения типов немешотчатых аневризм, их клинических проявлений и методов лечения.

Факторы риска и патогенез формирования больших и гигантских церебральных аневризм.

Под термином «дилятационная артериопатия» подразумевается удлинение, расширение и извитость артерий в виде долихоэктазии, встречающаяся у каждого 8-го взрослого больного при проведении ангиографических исследований сосудов головного мозга [63; 9-р.; 36; с.42-46; 114; 1-10-рр.; 145; 1-7-рр.].

По данным ряда исследователей, несмотря на частое выявление приобретённой (дегенеративный) дилятационной артериопатии у взрослых, они также выявляются у лиц детского и подросткового возраста. Это

объясняется тем, что выявляемость у детей связана с различными наследственными патологиями: синдром Марфана, синдром Элерса-Данло IV типа, эластическая псевдоксантома, нейрофиброматоз I типа, туберозный склероз, болезнь Моя-Моя и другие [62; 959-965-pp.; 98; 710–721-pp.].

В диагностике долихоэктатических церебральных аневризм ангиографические критерии бывают вариабельными. По данным авторов разных нейрохирургических школ, расширение базиллярной артерии на 4 мм. и более являлось признаком долихоэктазии [63; 9-p.].

J. Gutierrez и соавторы при изучении связи диаметра базиллярной артерии со строением артериального круга большого мозга в различных вариантах, определили что уменьшение связей между передним и задним отделами артериального круга большого мозга приводит к увеличению диаметра базиллярной артерии. Это явилось поводом утверждать, что диаметр балиллярной артерии - 4 мм. и более без изучения структуры АКБМ считается неточным [102; 475–482-pp.; 108; 262-p.;].

При исследовании W.R. Smoker и его соавторы, используя в диагностике компьютерную томографию, при которой проводилось измерение диаметра и высоты бифуркации выявили долихоэктазию базилярной артерии у 126 больных, в возрастной вариации от 4 до 85 лет. Расширение базиллярной артерии была диагностирована в 8 % случаев в виде пересечения артерии края спинки турецкого седла и при расположении бифуркации выше супраселлярной цистерны. Диаметр базилярной артерии, её средние размеры в области моста во время диагностики, составила 3,17 мм охватывающая интервал от 1,9 до 4,5 мм, а предельная величина была 4,15 мм [54; 487–495 с.; 124; 697–702 с.]. В период 5 летнего изучения 510 больных с острым нарушением мозгового кровообращения, в диагностике аневризмы базиллярной артерии, диаметр которого составил 4,3 мм. и более, установлено увеличение риска летального исхода от инсульта в 4 раза, эти данные также подтверждают, и другие исследователи [17; с. 15–20; 56; 466–474 с.].

По данным японских учёных [31; с. 67–77; 109; 235 с.; 36; 42–46 с.] применение в классификации термина «хроническая фузиформная или долихоэктатическая аневризма» является некорректным выделять дилятационную артериопатию, как отдельная нозологическая единица. Они установили, что эти виды церебральных аневризм возникают вследствии различных сосудистых аномалий и проявляются в виде бессимптомных вплоть до гигантских долихоэктатических. По их данным термин «фузиформные» показывает только форму аневризмы без учёта патологической природы сосудистой аномалии, что является противоречивым.

Daou B. и соавторы считают, что патогенез спонтанных фузиформных аневризм средней мозговой артерии обусловлен расслоением стенки артерии из-за врождённых или приобретённых факторов [73; P. 1337-1343; 139; 1353–1360-pp.] Помимо атеросклероза, S.-H. Park и соавторы называют причинами расслоения нарушения метаболизма коллагена и эластина, инфекции, ятрогению, васкулопатии и опухолевую инвазию [120; 301–312-pp.]. Расслоение может приводить к повреждению и разрыву внешней оболочки сосуда с развитием САК либо ишемических процессов вследствие сужения сосуда [77; 1879-1888-pp.; 85; 140-148-pp.].

По данным Daou B. и соавторов имеются несколько этапов образования фузиформных аневризм [73; P. 1337-1343]:

а) интрамуральное кровоизлияние между интимой и средним слоем сужает просвет сосуда;

б) интрамуральное кровоизлияние с прорывом в адвентицию вызывает субарахноидальное кровоизлияние (редко для сегмента M1 средней мозговой артерии);

в) выход интрамурального тромба в просвет сосуда может спровоцировать эмболию;

г) увеличение интрамурального тромба приводит к окклюзии сосуда;

д) реканализация артерии с расширением просвета усиливает

локальное расширение;

е) прогрессирующее расслоение в продольных и поперечных направлениях;

ж) формирование «серпантинного» просвета сосуда на фоне частичного тромбоза.

Также хронические фузиформные аневризмы сочетаются с атеросклеротическими изменениями, которые образуются из-за накопления липидов под внутренней оболочкой, которая приводит к расслоению эластической мембраны. Далее происходит воспалительный процесс, образуется гематома и разрушение бляшек. Утолщение интимы и повреждения мембраны усугубляют ситуацию [93; 183-192-pp.; 167; 2283-2293-pp.]. Фузиформные аневризмы чаще всего локализуются в средней мозговой артерии у молодых пациентов (средний возраст 36 лет), а в вертебробазилярном бассейне – у пациентов старше на 10 лет [182; 386–393-pp.].

Историческое развитие хирургических методов лечения больших и гигантских церебральных аневризм.

Впервые информация об артериальных аневризмах появилась в папирусе Эберса (медицинский трактат древнего Египта), который относится к XVI веку до н. э. Также первые попытки лечения церебральных аневризм при помощи «раскалённых игл» методом прижигания, проводилась в те века. По данным древнегреческих учёных «аневризма» происходит от греческого слова - ἀνεύρυσμα, что в переводе означает «расширение» или «открытие».

Первое использование термина «аневризма» было найдено в работе «О названиях частей тела человека» итальянского анатома-врача греческого происхождения Руфа Эфесского, наставником которого был Гиппократ I–II века н. э. А в работах знаменитых западных учёных А.Паре и А.Везалий данная информация была упомянута XVII веке. В 1728 году итальянский врач, анатом и физиолог Джованни Ланчизи в своих исслдованиях определил современное название аневризмы как «сосудистое расширение» [25; с.7-28;

150; 942-953-pp.].

По данным литературы, проведением хирургического вмешательства на церебральных сосудах занимались хирурги, целью операции была экстренная перевязка артерии имеющее расширение – аневризму, после её разрыва. После внедрения метода селективной церебральной ангиографии мнение учёных изменилось и оперативные вмешательства были целенаправленными. Стали применяться различные техники, в том числе деструктивные хирургические методы выключения аневризмы: лигирование с применением зажимов Сильверстоуна, трепинг, проксимальное клипирование. Но к сожалению, даже после применения данных способов хирургического лечения аневризм многими исследователями исходы и результаты оставались неудовлетворительными [26; с.88-95; 155; 21-24-pp.].

Кроме перевязки артерий, использовались операции во время которых проводили окутывание аневризмы при помощи местных тканей, мышц, апоневроза и т.д. В 30-х годах прошлого столетия Норман Дотт впервые успешно использовал окутывание-укрепление аневризмы мышцей у 53-летнего больного, после которой больной прожил несколько лет. В те же года одним из первых Дотт стал использовать хирургическую нить для лигирования аневризм [64; 303–309-pp.; 163; 568-584-pp.].

Этапы эволюции хирургических доступов к церебральным аневризмам.

Эволюция хирургических доступов к церебральным аневризмам включает два основных этапа: период до внедрения микроскопа и микрохирургический этап.

Этап до внедрения микрохирургии. В 1931 году выпервые больному с рецидивирующими кровоизлияниями и клиникой нарушения функции глазодвигательного нерва была произведена операция из одностороннего субфронтального доступа. Во время доступа к аневризме произошёл её разрыв, который был контролирован аспиратором и окутыванием мышечной тканью с последующей компрессией в течение 12 минут. Кровотечение удалось остановить. Катамнез для этого пациента составил 2 года, и Dott

отметил регресс симптомов и возвращение больного к обычной жизни. Основная идея операции, по мнению Dott, заключалась в формировании грубого рубцового спаечного процесса вокруг аневризмы, что предотвращало повторные кровоизлияния [168; 1981-1991-pp.; 180; 1074-1081-pp.].

Основным методом хирургического лечения аневризм в 30-х годах XX века, являлось окутывание аневризматического мешка при аневризмах ПСА и ВСА. Norlen и Olivecrona при доступе к аневризме использовали резекцию медиальных отделов лобной доли, что приводило к значительной травматизации тканей [54; 487-495-pp.; 69; 114–118-pp.].

По данным исследования Dandy в хирургии аневризм применял фронто-латеральный (гипофизарного) доступ с последующим клипированием устья ЗСА серебряной клипсой, коагуляцией аневризматического мешка и сохранением просвета артерии. Для клипирования использовались клипсы Cushing-McKenzie, которые нельзя было репозиционировать, поэтому хирург не имел права на ошибку. К 1944 году Dandy накопил значительный опыт операций на внутричерепных аневризмах, который отразил в своей монографии [59; 104-112-pp.; 71; 437–442-pp.].

Работы Dandy и Heuer о применении фронто-латерального доступа к образованиям хиазмы и турецкого седла стали основой для формирования птерионального доступа [69; 114-118-pp.; 94; 1945–1953-pp.]. В 1920 году Park W. J. представил серию больных с опухолями гипофиза, оперированных из субфронтального доступа. Для доступа к хиазмальной области выполнялась широкая краниотомия с тракцией лобных долей [72; 89-96-pp.; 106; 272–293-pp.]. В 1922 году Dandy опубликовал результаты операций на менингиомах передней черепной ямки, используя широкую краниотомию [116; 1297-1307-pp.]. Cushing описал технику широкого субфронтального доступа с разрезом вне волосистой части головы [15; с. 47-51; 126; 301-312-pp.].

В 1950-х годах стали появляться публикации о выборе доступов к аневризмам. Использовались как односторонние, так и бифронтальные подходы к передним отделам Виллизиева круга. Термин «птериональный» происходит от греческого «pteron», означающего «крыло». В медицине это точка соединения крыльев основной кости с чешуёй височной, лобной и теменной костями. Височный доступ модифицировался для работы с аневризмами передней циркуляции [14; с. 24-29; 128; 785-791-рр.].

Несмотря на различные подходы, все они сопровождались схожими осложнениями. Обширные разрезы, широкая остеотомия и значительная тракция мозга приводили к послеоперационным гематомам, эпилептическим приступам, грубому неврологическому дефициту и жизнеугрожающим последствиям. На этом этапе хирургия аневризм сталкивалась с недостаточным освещением, отсутствием увеличения операционного поля, информативной диагностики и специализированного инструментария. Большая трепанация черепа оставалась стандартом лечения.

Микрохирургический этап. Появление микроскопа стало революцией в лечении церебральных аневризм. Первое использование микроскопа в хирургии аневризм описал Pool в 1966 году. Он применял бифронтальный доступ с пересечением передних отделов верхнего сагиттального синуса и фалькса, а также лобно-височный доступ для аневризм передних отделов АКБМ [8; с. 12-23; 55; 1973-р.].

А. Н. Коновалов накопил значительный опыт клипирования аневризм ПСА из бифронтального доступа. Однако автор отметил неизбежное пересечение обонятельных трактов как негативное последствие [93; 183–192-рр.]. Внедрение микроскопа в нейрохирургию позволило улучшить освещение, увеличить операционное поле и обеспечить адекватную визуализацию цереброваскулярной анатомии. Это стало основой для разработки менее травматичных доступов.

Реконструктивные операции на аневризмах.

Первые сообщения о результатах прямых операций на больших и

гигантских аневризмах сосудов головного мозга появились в 1970-х годах. Эти работы отмечались драматическими результатами. Согласно данным различных авторов смертность в послеоперационном периоде составила от 19% до 50% [5; с. 23-32; 97; 618–626-pp.].

В 80-х годах прошлого столетия Kodama et al. при лечении БГА хирургическая активность была очень низкая. Операции подверглись лишь 23% больных, из них 8 больным произведено клипирование, 17 проводилось лигирование с поледующим наложением ЭИКМА 8 пациентам. 2-е больных скончались, неудовлетворительные результаты были у 3-х, а хорошие исходы наблюдались лишь у 3 пациентов. При этом летальность общая составила - 18,8%, инвалидизация различной степени тяжести наблюдалась в 31,3 % случаях. Согласно мнению авторов прямые хирургические вмешательства на аневризмах гиганстких размеров чрезмерно рискованая процедура и что наблюдение в динамике является лучшей альтернативой [7; с. 106-115; 117; 131-138-pp.].

По данным G. Ferguson и C. Drake в своей работе о каротидно-офтальмических аневризмах у 32 больных из 100 обнаружили гигантские церебральные аневризмы и в 88 % случаев у этих больных наблюдались зрительные нарушения. Микрохирургическая техника клипирования была применена лишь у 14 больных в основном проводились лигирование артерий, окклюзия внутренней сонной артерии, наложение экстра-интракраниальных микроанастамозов с трепингом и другие микрохиругические техники. Согласно заключительным результатам исследования зрительные расстройства регрессировали у 51,7% больных, в 82 % случаях были хорошие исходы, у 6 % больных результаты были неудовлетоврительными, а летальность составила 12 % наблюдений [42; с. 45-52; 53; 1207–1214-pp.].

В 1984 году в своей монографической работе «Микронейрохирургия», знаменитый учёный M.Yasargil изложил результаты проведённого лечения 30 БГА, из которых у 10 были выявлены параклиноидные аневризмы. В

послеоперационнос периоде у 8 больных были хорошие исходы. Из проведённых вмешательств пациентам 5 произведено лигирование аневризмы с последующим наложением ЭИКМА(4), 3 клипирование аневризмы и по 1 случаю проведены треппинг и декомпрессия аневризматического мешка [37; с.147-149; 52; 1275–1286-рр.].

В 80-х годах прошлого столетия R. Heros со своими сотрудниками успешно провели лечение 34 больным с большими и гигантскими церебральными аневризмами 23 (67,6 %) были подвергнуты клипированию, а 11 применили лигирование с ЭИКМА или треппингом. В 5,9% случаев получены неудовлетворительные результаты, а летальность составила 11,7%. Во время проведения оперативных вмешательств авторами впервые использованы птериональный доступ с резекцией крыши канала зрительного нерва и переднего наклонённого отростка, временный треппинг, обнажение вертебральной артерии на шее и другие способы обнажения шейки аневризм, которые и по сей день применяются в лечении параклиноидных аневризм [72; 89–96-рр.; 110; 87-95-рр.].

Современные подходы к диагностике и лечению неразорвавшихся церебральных аневризм.

На протяжении десятилетий распространенность аневризм в популяции определялась на основе частоты клинически проявившихся случаев. Этот показатель, включающий различные формы проявления (внутричерепное кровоизлияние, псевдотуморозное течение, ишемические нарушения мозгового кровообращения), составлял не более 15 случаев на 100 000 человек в год (около 0,015%) [79; 499–506-рр.; 128; 785-791-рр.].

Внедрение и широкое распространение неинвазивных методов исследования мозга, таких как магнитно-резонансная и компьютерная ангиография, способствовало выявлению так называемых случайных, неразорвавшихся бессимптомных аневризм. Это стало причиной пересмотра подходов к изучению и лечению аневризм церебральных сосудов.

Во-первых, изменились представления о распространенности аневризм:

оказалось, что их частота значительно выше, чем предполагалось ранее, а число носителей аневризм существенно превышает количество пациентов с клиническими проявлениями. По результатам метаанализа крупных исследований, средняя распространенность бессимптомных аневризм в общей популяции составляет 2,8%, а в отдельных группах достигает еще более высоких значений [78; 1523–1531-pp.; 111; 99-105-pp.].

Во-вторых, выявление значительного числа носителей потенциально опасной патологии, сопряженной с высоким риском разрыва, вызвало необходимость разработки тактики ведения таких пациентов. Основной дискуссионный вопрос касается выбора между хирургическим лечением, направленным на профилактическое исключение аневризмы из кровотока, и консервативным наблюдением [77; 1879-1888-pp.; 119; 460-472-pp.]. Несмотря на накопленный опыт, единая стратегия до сих пор не выработана. Тем не менее, изучение естественного течения болезни и результатов хирургического лечения позволило сформулировать рекомендации по ведению пациентов с бессимптомными аневризмами [86; 57-64-pp.; 135; 79-85-pp.].

Одним из ключевых факторов, влияющих на выбор лечения, является риск разрыва аневризмы. По данным многочисленных исследований, размер и локализация аневризмы оказывают наиболее значимое влияние на вероятность разрыва, тогда как возраст пациента играет второстепенную роль. Например, для аневризм каротидного бассейна риск разрыва при размерах до 7 мм составляет менее 1% в год, от 7 до 12 мм — 2,6%, от 13 до 24 мм — 14,5%, а для аневризм более 25 мм — до 40%. В задней циркуляции (вертебробазилярный бассейн) риск значительно выше: от 2,5% при размерах до 7 мм до 50% при размерах более 25 мм [57; 1 – 14-pp.; 136; 415-427-pp.].

Диагностика аневризм до их разрыва, достигнутая благодаря совершенствованию методов нейровизуализации, позволяет своевременно выявлять патологии у пациентов, которые ранее оставались вне поля зрения специалистов. При этом отношение разорвавшихся к неразорвавшимся

аневризмам варьирует от 5:3 до 5:6, что подчеркивает необходимость разработки тактики превентивного лечения [71; 437– 442-рр.; 138; 332-341-рр.].

Несмотря на наличие аневризм больших размеров до 10 мм. не проявляющиеся какими нибудь симптомами, такие больные могут находиться под постоянным наблюдением с применением КТ либо МРТ обследования в динамике. Однако для молодых пациентов с активным образом жизни возможна рекомендация оперативного лечения даже при небольших размерах аневризмы. При диаметре аневризмы 10 мм и более хирургическое вмешательство рекомендовано большинству пациентов, за исключением лиц пожилого возраста или с тяжелой сопутствующей патологией [95; 1741–1752-рр.].

Прогностические факторы исходов при аневризматическом субарахноидальном кровоизлиянии.

По данным исследования многих авторов, при изучении субарахноидального кровоизлияния и его возникновения, обращают внимание на способы диагностики и лечения направленые на проведение профилактики рецидива кровоизлияния до операционного периода и улучшение результатов лечения данной патологии. А в частности изучение факторов приводящих к неблагоприятным исходам и устранение их. Авторы установили множество причин, которые непосредственно оказывают влияние на определение тактики ведения и хирургического лечения больных с ЦА, определи сроки и объём проведения оперативного лечения и факторы оказывающие влияние на результаты лечения САК.

Согласно данным ряда учёных подтверждение длительности очаговой неврологической симптоматики до 12 месяцев после проведенного хирургического лечения аневризм связано с грубыми изменениями в тканях головного мозга, что является следствием самой патологии или результата различных тяжёлых осложений возникающие во время операции и в послеоперационном периоде [140; 119-126-рр.; 144; 1040-р.].

Тяжесть состояния больного закономерно является основным фактором влияющий на неблагоприятный исход лечения и очень сильно зависит от произошедшего субарахноидального кровоизлияния различной степени [151; 942–953-рр.; 163; 568-584-рр.]. Шкала исходов Глазго и оценка тяжести состояния больного по шкале Hunt & Hess, это показательные балльные шкалы результатов лечения, применяемые в данном исследовании: при I–II степени тяжести по шкале Hunt & Hess, вегетативное состояние наблюдалось у 1,4 % больных, а хорошее восстановление было у 63,6 %; при III степени тяжести, неврологические расстройства различной выраженности были в 56,1 % случаях, а хорошее восстановление у 28,4 % больных; при IV степени тяжести неудовлетворительные результаты в виде летальности составили 19,4 % наблдений, вегетативное состояние выявили у 4,5 %, хорошее восстановление было лишь в 2,2 % случаев; при V степени тяжести летальность составила 26,1 %, остальные пациенты находились либо в вегетативном состоянии (13 %), либо имели выраженные неврологические расстройства (60,8 %) [4; с.696.;60; 1221 – 1226-рр.; 96; 302-321-рр.].

Бесспорным является тот факт, что у большинства больных поступивших в ясном сознании, результаты хирургического лечения соотвествовали по ШИГ хорошее восставление. При проведенных 226 операций на аневризмах послеоперационная летальность у больных с различной степенью нарушения сознания наблюдалась у 25 % пациентов и лишь 5% у пациентов в ясном сознании [21; с.130-136.; 30; с.32-44.]. Это доказывает, что уровень нарушения сознания больных является предиктором, который влияет на исход провденного лечения. Ранняя диагностика и своевременная хирургическая помощь больным с церебральными аневризмами в остром периоде улучшает исходы и результаты лечения.

Тяжесть предоперационного состояния больных с большими и гигантскими аневризмами непосредственно оказывают влияние на исходы лечения, это было установлено исследователями при анализе летальных исходов больных с разорвавшимися церебральными аневризмами.

Летальность у больных с БГА наблюдалась в 3,4% при I–II степени тяжести по шкале Hunt & Hess и имела тенденцию к возрастанию от 11,5 % до 40 % при III степени тяжести [31; с.67-77; 33; с.42-47], а при IV степени тяжести — от 23,9 % [38; с.52-60.] до 43 % [43; с.288]. Из этого следует, что показатели летальности напрямую зависят и увеличиваются из-за усугубления тяжести состояния пациентов.

Согласно исследованиям О.Б. Белоусовой и соавторов в 2009 году, частота летальных исходов, в сравнении с цифровыми данными летальности от 1968 года N. Hunt и R. Hess имеет тенденцию к снижению, что связано с улучшением оказания квалифицированной медицинской помощи больным с разорвавшимися аневризмами [1; с. 107-115; 85; с. 140-148]. Эти результаты подчеркивают значимость прогресса в области медицины и хирургии, а также необходимость продолжать усовершенствование подходов к лечению таких состояний, что в конечном итоге может привести к дальнейшему снижению летальности.

Большинство исследователей обращают внимание на месторасположение разорвавшихся аневризм, оказывающие влияние на тактику и исход лечения, что связано с особенностями кровоснабжения и функциональной принадлежности различных отделов головного мозга. На примере локализации аневризмы в области ПМА, позвоночной артерии или БА частота неудовлетворительных исходов выше, чем при аневризмах ВБС и СМА [28; с. 2-4; 47; с. 15-22].

По результатам других исследований уставнолено, неблагоприятные исходы как летальность и вегетативного состояния в остром периоде ОНМК у больных с аневризмами ПМА и позвоночной артерии (ПСА) в 15,3 % случаев и лишь у 29,6 % больных отмечалось хорошее восстановление. Эти результаты подчеркивают важность индивидуального подхода к каждому случаю в зависимости от локализации аневризмы, что может существенно влиять на выбор стратегии лечения и прогноз для пациента.

Исследователи отмечают неврологические расстройства различной степени выраженности у 39,7% больных с аневризмами СМА, это объясняется малым количеством коллатералей данной области и близостью моторной зоны, которая сдавливается при образовании внутимозговой инсульт гематомы при её разрыве. У больных с аневризмами вертебро-базиллярной системы ПСА неврологический дефицит не наблюдался и отмечаются высокие цифры хорошего восстановления у 43,9 % больных по шкале исходов Глазго, при выявлении летальности при аневризмах ВСА и аневризмах передней мозговой артерии (ПМА) составляющая 13,1% и 11,6 % случаев соответсвенно [107; с. 272-293; 112; с. 44–46; 113; с. 453–462].

Одной из основных генезов тяжёлого постоперационного течения и высокой летальности больных с церебральными аневризмами являются тяжёлое дооперационное состояние больного в остром периоде САК, которая выражается в отёке головного мозга с повышением ВЧД, что затрудняет выполнение оперативного вмешательства [66; с. 1683-1690; 91; с. 130]. В частности, у больных при наличие выраженного отёка и дислокации головного мозга летальные исходы и вегетативное состояние были в 25,5 % случаев, у 16% при невыраженным отёке и дислокации и лишь у 7,4% при отсутствии отёка наблюдался неблагоприятный исход [100; с. 672–679; 158; с. 24-31].

Роль сосудистого ангиоспазма в патогенезе и прогнозе исходов.

Клинические и экспериментальные исследования проблемы ангиоспазма продолжаются на протяжении многих десятилетий и освещены в сотнях публикаций. Несмотря на достижения в консервативном и хирургическом лечении церебральных аневризм причиной летального исхода и грубой инвалидизации остаётся развитие вазоспазма сосудов головного мозга [149; 2516-2519-pp.; 171; 196-203-pp.]. Вазоспазм в 50% и более случаев наблюдается при субарахноидальном кровоизлиянии после разрыва аневризмы [80; 250–255-pp.; 114; 1-10-pp.]. Его распространённость и степень зависят от объёма излившейся крови, её расположения относительно артерий

головного мозга и длительности воздействия продуктов распада крови на стенки артерий [79; 499–506-pp.; 159; 381-388-pp.].

Причиной клинико-неврологической симптоматики, проявляющаяся после ишемии полушарий и ствола головного мозга у 20-30% пациентов с БГА, является возникший критический локальный ангиоспазм и в 17 % случаев приводящий к летальным последствиям [104; с. 49-55]. Многими зарубежными авторами было установлено, что пожилой и старческий возраст, объём кровоизлияния по данным методам нейровизуализации и нарушение уровня сознания при поступлении, являются основными прогностическими предикторами провоцирующие развитие вазоспазма у больных с субарахноидальным кровоизлиянием вызванной разрывом аневризмы [171; с. 196-203; 170; с. 998-1003].

Закономерностью по результатам некоторых работ является то, что степень выраженности вазоспазма непосредственно влияют на исход лечения пациентов с САК: хороший исход, как правило, наблюдается при лёгком ангиоспазме, грубые неврологические расстройства при умеренно-выраженном ангиоспазме, при выраженном чаще всего встречались вегетативный статус и смерть [52; с. 1275-1286; 85; с. 140-148]. По данным КТ или МРТ головного мозга также можно оценить какое воздействие окажет локализации и распространенность кровоизлияния на результаты лечения больных с САК [83; с. 2169–2176; 91; с. 130-139]. Внутримозговая инсульт гематома разных объёмов, образованная после разрыва аневризм ухудшает прогноз исхода, также усугубляются выраженность неврологических растройст и возрастают неблагоприятные исходы (вегетативное состояние, летальность) [95; 1741-1752-pp.; 137; 209–211-pp.]. По данным разных авторов в 30-50% случаев после субарахноидального кровоизлияния образуются внутримозговые инсульт-гематомы [106; 272-293-pp.; 148; 109–119-pp.] и которые во многом зависят от места расположения аневризм. Внутримозговые инсульт гематомы при объеме 20 см³ и более,

чаще всего приводят к сдавлению и дислокации структур головного мозга [101; 1753-1761-pp.; 1605–1613-pp.].

Прогностически к неблагоприятным исходам хирургического лечения аневризм после её разрыва относят следующие факторы риска: нарушение уровня сознания до комы по ШКГ, внутрижелудочковое кровоизлияние с тампонадой, объём полушарной гематомы более 30 см³, смещение срединных структур мозга более 10 мм., первые 3 суток после проведенного оперативного лечения с момента апоплексии [174; с. 540–550].

Повторные кровоизлияния: факторы риска и современные методы профилактики.

Согласно исследованиям, у больных с БГА повторное кровоизлияние из аневризм ведёт к очень высокой летальности среди больных и составляет 68% случаев и выше [3; с. 39-42; 147; 120–125]. Изучая хронологию повторных кровоизлияний авторы установили, что после первого случая кровоизлияния риск повторного разрыва аневризмы в первые сутки составляет 2–4 %, затем в течении 14 дней риск разрыва возрастает до 20-40%, одного месяца до 33 %, а в течении полугода риск разрыва достигает 50%. Далее риск повторного разрыва резко снижается до 3% в год [44; с. 4-9; 150; 942–953].

В научных работах ряда исследователей были установлены несколько предикторов риска, которые приводят к повторным кровоизлияниям из аневризм это глубокое угнетение уровня сознания, длительность передоперационного периода, стойкая артериальная гиппертензия и IV-V степень тяжести по шкале Hunt & Hess [48; с. 8-14; 51; с. 383].

Также по данным авторов выделяют следующие факторы риска как стойкие сильные головные боли в анамнезе длительностью более одного часа после САК, а также большие размеры аневризм [48; с.8-14; 49; с.230]. Отмечают также прямую корреляюцию рецидивов кровоизлияний с тяжестью общего состояния пациентов по шкале Hunt & Hess: при II степени тяжести рецидивные кровотечения бывают у 13,8 % больных, при III степени

у 32,4 %, при IV степени — у 51,3 %, а при V степени — у 26,7 % [44; с.4-9; 51; с. 383].

Летальность от 40% до 70% и грубый неврологический дефицит не подлежащий восстановлению, часто наблюдается у больных с повторными кровотечениями из аневризмы. Смертность при повторных кровоизлияниях после разрыва в 2 раза больше, чем при первичных САК и при этом ранние рецидивные кровоизлияния из аневризмы больше приводят к неблагоприятным исходам, чем поздние [11; с.5-21].

По данным множества научных работ, пожилой и старческий возраст у больных перенесших субарахноидальное кровоизлияние является неблагоприятным прогностическим признаком [35; с. 34-37]. Больные в данной возрастной группе в тяжёлом и крайне тяжёлом состоянии по шкале Hunt & Hess IV и V степени выживают лишь в 25 %, и всего у 6% могут быть не выраженные неврологические расстройства [4; с. 696; 118; 328-345].

При проведении сравнительной характеристики в возрастном аспекте у лиц старше 60 лет по сравнению с лицами молодого возраста острый период разрыва аневризмы протекают тяжелее и это обучсловлено не только кровоизлиянием, но и сопутсвующими соматическими паталогиями как гипертоническая болзень, ишемическая болезнь сердца, хронические заболевания бронхолегочной системы и др. Течение острого периоде САК у пожилых чаще, чем у молодых осложняются вторичными ишемическими нарушениями, причиной которого является ангиоспазм, а также сдавлением головного мозга внутримозговыми гематомами большого объёма, которые встречаются чаще, чем у лиц молодого и среднего возраста [158; 24-31; 176; 78-81]. Кроме того, выполнение операции в первые 3 суток после разрыва аневризмы, также является значимым фактором риска. Также основными причинами летальности среди пожилых пациентов с разрывами аневризм являютмя тяжёлое состояние при поступлении и случаи рецидивирующего кровотечения [3; с. 39-42; 104; 49-55].

Современные технологии микрохирургического лечения аневризм головного мозга.

По данным многих исследований на сегодняшний день с целью профилактики и лечения разрыва аневризм сосудов головного мозга существуют 2 метода хирургического лечения это микрохирургическое клипирование и эндоваскулярное выключение аневризм при помощи эмболизата. В 30-х годах прошлого столетия N. Dott и W. Dandy впервые провели первую успешную операцию при разорвавшейся аневризме средней мозговой артерии, где была применена впервые клипса и это стало эрой в развитии хирургии аневризм [73; 1337-1343; 171; 196-203].

Самым приоритентым методом лечения разорвавшихся церебральных аневризм было открытое клипирование транскраниальным доступом и уделялось большое внимание определению сроков хиругического лечения после САК [127; 449-452]. Это было связано с рецидивом кровотечения в первые недели разрыва аневризмы, который приводил к грубым неврологическим расстройствам и к высокой летальности [153; 150–155; 159; 381-388].

В последнее время наблюдается тенденция к раннему лечению разрыва аневризмы с целью снижения частоты неблагоприятных исходов и профилактики грубых неврологических расстройств. По данным исследлователей, пациенты с I–III степенью тяжести по шкале Hunt & Hess подвергаются также раннему оперативному лечению, это позволяет своевременно устранить причину кровоизлияния и минимизировать риск рецидивов кровоизлияния [11; с. 5-21; 181; 1074-1081]. Также санация сгустков крови из основной и других цистерн мозга в остром периоде САК резко снижают развития ангиоспазма и вторичных ишемических нарушений [30; с.32-44; 177; 838-846]. Еще одним из преимуществ раннего хирургического лечения является снижение количества реопераций в 3% по сравнению с 11% при поздней хирургическом вмешательстве после разрыва аневризмы [52; 1275-1286-pp.; 175; 197-202-pp.].

Результаты ранних операций зависят от уровня нарушения сознания, объема кровоизлияния, наличия рецидивов и внутрижелудочковых кровоизлияний [95; 1741–1752-pp.; 6; с.109-114]. Послеоперационная летальность при операциях, выполненных в течение первых двух недель после кровоизлияния, составляет 16 %, но этот показатель выше у пациентов с внутримозговой гематомой (35–50 %) или вентрикулярным кровоизлиянием (20–65 %) [50; с.5-17; 117; 131-138-pp.].

Ранние операции сопряжены с техническими трудностями из-за проведения вмешательств, при наличии отёка мозга, сосудистого спазма и наличия сгустков крови в субарахноидальном пространстве. Кроме того, существует большой риск интраоперационных разрывов аневризмы, при проведении ранних хирургических операций [29; с.102], а также снижение послеоперационной летальности до 3% в холодном периоде [95; 1741-1752-pp.; 115; 1-11-pp.].

По данным исследований 50-х годов XX века были два метода опеределения сроков оперативного лечения после разрыва аневризм осложненных субарахноидальным кровоизлиянием: консервативное ведение пациентов до стабилизации их состояния или проведение ранних операций с дифференцированным подходом к каждому больному [1; с.107-115].

H. Locksley и соавт. (1966) [9; с.16-23.] отметили, что при консервативном лечении, заболевание часто заканчивается фатально: 8–13 % пациентов умирают до госпитализации в стационар, 27–43 % в первые 7 дней после разрыва аневризмы и 60 % пациентов погибают в течении полугода после САК, остальные 25 % стали грубыми инвалидами [113; 453-462-pp.; 136; 415-427-pp.].

Попытки консервативной терапии были признаны неэффективными из-за высокой летальности до 76% и повышенного риска рецидива кровотечения в 26% наблюдения первые 2 недели после САК [12; с.75-79]. Резюмируя можно сказать, что хирургическое выключение аневризмы из кровотока является единственным надёжным методом лечения аневризм головного

мозга [20; с.95-168; 152; 609-617-рр.].

В последнее время тяжесть состояния больного определяет исход успешного проведенного оперативного лечения. Больным, находящимся в компенсированном и в субкомпенсированном состоянии хирургическое лечение должно проводится в ранние сроки после развития субарахноидального кровоизлияния [13; с.25-35; 89; 607-610-рр.]. В остальных случаях сроки операции зависят от характера осложнений, вызванных разрывом аневризмы [18; с.7-28].

По данным зарубежных исследователей тактика ведения и лечения больных соответсвующих IV–V степеням тяжести состояния по шкале Hunt & Hess, остаются до сих пор дискутабельными. E. Sammler и соавт. (2006) [22; с.261-305; 93; 183-192-рр.] выступают за проведение ранних операций у таких больных, отметив хорошие результаты в 30 % случаев. Особого внимания заслуживает лечение пациентов с ВМГ. Согласно мнению некоторых авторов удаление инсульт-гематомы с последующим клипированием разорвавшейся аневризмы в ранние сроки существенно улучшает результаты лечения и способствует восстановлению независимости больного [24; с.449–498; 96; 302-321-рр.].

Микрохирургическое клипирование остаётся «золотым стандартом» в лечении аневризм головного мозга, так как позволяет добиться полного выключения аневризмы из кровотока в 72–98 % случаев [62; 959-965-рр.; 120; 190-199-рр.]. Однако неудачи (неполная окклюзия) могут возникать из-за интраоперационного разрыва, конструктивных особенностей клипсы, морфологии аневризмы или затруднений доступа к ней [74; 49-57-рр.; 117; 131-138-рр.].

Лечение пациентов с большими и гигантскими аневризмами сосудов головного мозга остаётся одной из самых сложных задач современной нейрохирургии. Несмотря на значительный прогресс в микрохирургии, пациенты с данной патологией составляют около 20% всех госпитализаций в нейрохирургические отделения, причем половина из них связана с особо

сложными формами аневризм. Это подчеркивает необходимость дальнейшего совершенствования методов диагностики, лечения и реабилитации таких больных.

Вследствие высокой послеоперационной смертности исторически клипирование БГА сосудов головного мозга проводилось очень мало. Самыми частыми способами проведения радикального лечения церебральных аневризм были, различные деконструктивные методы оперативного лечения и завершения операций наложением экстра-интракраниальных микроанастомозов. Но, к сожалению, данные виды вмешательств заканчивались неблагоприятым исходом и различными видами осложений. По данным русских исследователей летальность составила - 12,2%, а благоприятные исходы наблюдались лишь у 50-73,2% больных.

В последние годы внедрение новых технологий, таких как внутрисосудистая аспирация крови, временное выключение артерий, методы нейромониторинга и защиты мозга, позволило значительно улучшить результаты хирургического лечения. Однако систематического анализа накопленного опыта лечения больших и гигантских аневризм за последние десятилетия не проводилось, что создает пробел в клинических рекомендациях.

Особое внимание следует уделить отдалённым результатам хирургического лечения, включая анализ социальной и трудовой адаптации пациентов, динамики зрительных и двигательных нарушений, а также факторов, влияющих на риск рецидива или формирования новых аневризм.

Развитие реконструктивных операций, таких как высокопоточные сосудистые анастомозы с использованием лучевой артерии или подкожной вены, открывает новые перспективы в лечении сложных аневризм. С 2022 года эти методики стали применяться в рутинной практике сосудистого отделения и продемонстрировали высокую эффективность. Однако их широкое внедрение требует дополнительных исследований и стандартизации подходов.

Выбор метода лечения должен быть строго индивидуализирован. Основными факторами являются тяжесть состояния пациента, анатомические особенности аневризмы, технические возможности клиники и квалификация хирурга. Экономические аспекты также играют важную роль, особенно при планировании лечения пациентов пожилого возраста и с множественными аневризмами.

На сегодняшний день остаются нерешенными вопросы тактики лечения в остром периоде кровоизлияния, особенно у пациентов пожилого возраста. Исследования подчеркивают важность объективной оценки общего состояния пациента, а не только календарного возраста, при выборе тактики лечения. Однако операции у пациентов в тяжелом состоянии (3–5 баллов по шкале Hunt-Hess) продолжают вызывать научные дискуссии.

Особое внимание следует уделить лечению долихоэктатических и фузиформных аневризм, которые имеют прогрессирующий характер и неблагоприятный прогноз. Эти формы патологии связаны с высоким риском осложнений, включая послеоперационные гематомы, тромбозы и неврологические ухудшения. При этом естественное течение таких аневризм также сопряжено с высоким риском инвалидизации и летального исхода.

Таким образом, лечение пациентов с большими и гигантскими аневризмами сосудов головного мозга требует системного и комплексного подхода, включающего современные хирургические технологии, персонализированную тактику и междисциплинарное взаимодействие. Разработка новых методов профилактики и устранения осложнений, проведение многоцентровых исследований и внедрение реконструктивных технологий позволят минимизировать операционную травму, сократить сроки реабилитации и повысить качество жизни пациентов. Эти направления должны стать основой для дальнейшего развития современной сосудистой нейрохирургии.

ГЛАВА II. МАТЕРИАЛ И МЕТОДЫ ИССЛЕДОВАНИЯ

Общая характеристика клинического материала

В монографии изложен анализ данных обследования и лечения 221 больных с церебральными аневризмами больших (1,5 - 2,5 см) и гиганстких размеров (>2,5 см) в Республиканском специализированном научно-практическом медицинском центре нейрохирургии в 2013 – 2023 гг. Учитывая отсутствие каких-либо принципиальных отличий в проведении хирургического лечения БГА, эти виды церебральных аневризм объединены в одну группу.

Размеры аневризм в нашей работе определялись согласно классификации G. M. Yasargil: милиарные аневризмы – 3-5 мм, средние аневризмы – 6-14 мм, большие аневризмы 15-24 мм и гигантские аневризмы – 25 мм и более. В зависимости от морфологических форм аневризмы разделены на: 1) мешотчатые (четко сформированы шейка, тело, дно); 2) фузиформные (диффузное расширение стенок сосуда; 3) фузиформные аневризмы с эксцентричной частью (смотрите Рис. 2. 1).

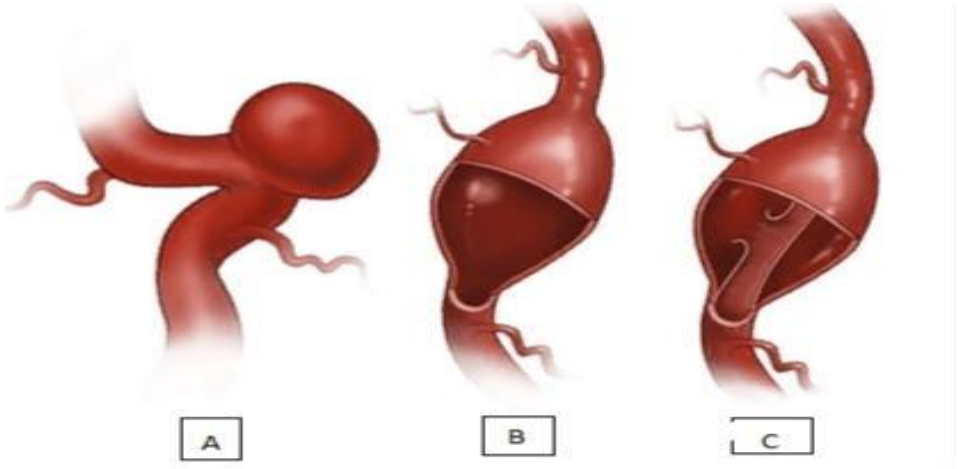

Рис. 2.1. - Морфологические формы аневризм. А- мешотчатая аневризма; В - фузиформная аневризма; С- фузиформно-эксцентричная аневризма.

Дизайн исследования включал 221 пациентов, которые были разделены на II группы:

Основная группа – пациенты с большими и гигантскими аневризмами сосудов головного мозга 52% (n=115), которым проводилось стационарное лечение по разработанным методикам диагностики и лечения в РСНПМЦН с

2019 по 2023 гг.

Контрольная группа – больные с БГА сосудов головного мозга 48% (n=106), пролеченных традиционно с 2013 по 2018 гг. в РСНПМЦН.

Из 221 пациентов большую часть составили лица женского пола 63,0% (n=140) случаев и 37% (n=81) мужского пола (смотрите Рис.2.2.). Средний возраст больных основной группы составил 43,1±1,4 лет. Мужчин 42 (36,5%), женщин-73 (63,5%). Средний возраст больных контрольной группы составил 42,9±1,3 лет. Мужчин 39 (36,8%), женщин- 67 (63,2%).

Согласно данным диаграммы, большие и гигантские церебральные аневризмы наблюдались у лиц трудоспособного возраста и составили 78,82 % (n=175) (смотрите рисунок 2.3.).

Рис 2.2. Распределение по полу всех обследованных пациентов.

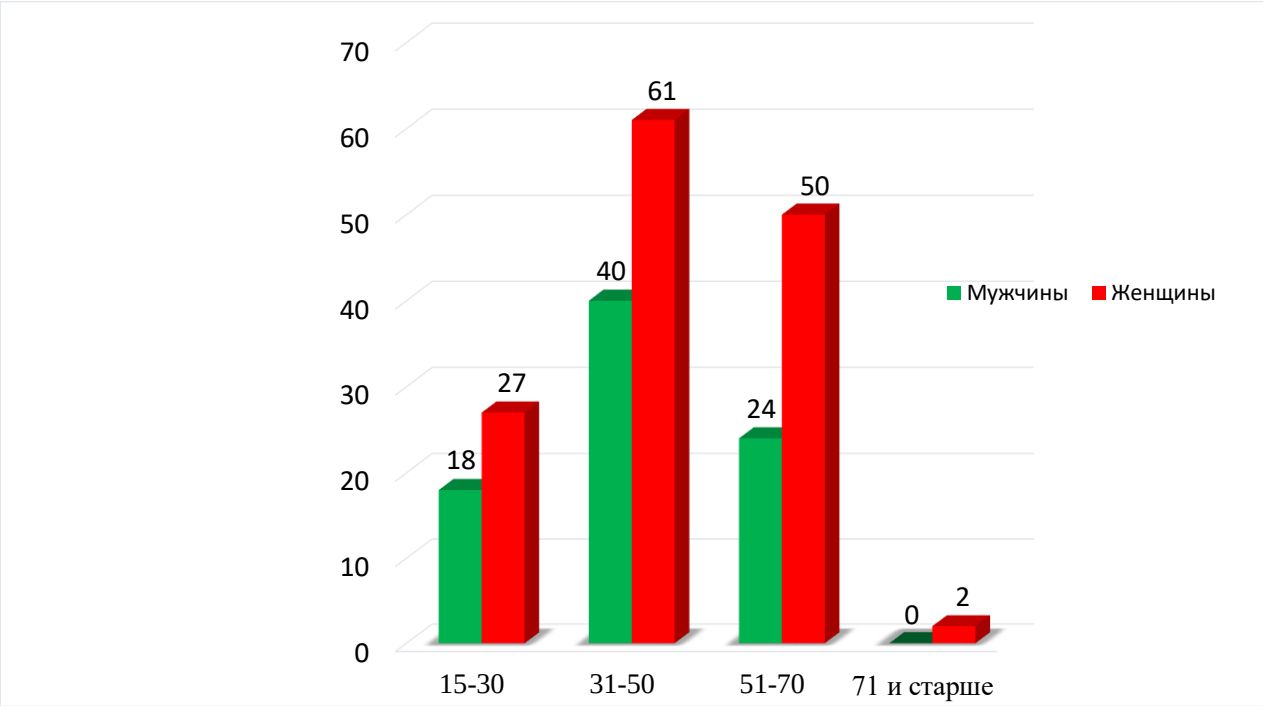

Рис. 2.3. Распределение по возрасту всех обследованных пациентов

В ходе анализа у 115 пациентов основной группы было определено что, в 36,5% (n=42) случаях были лица мужского пола и в 63,5% (n=73) случаях – женского пола.

У 106 пациентов контрольной группы было определено что, в 36,8% (n=39) случаях были лица мужского пола и в 63,2% (n=67) случаях – женского пола.

Всем пациентам проводился неврологический осмотр по общепринятым принципам. Средний балл по шкале комы Глазго (ШКГ) при поступлении у больных контрольной группы составил 14,3±0,01, а в основной 13,8+0,15. Средний балл по модифицированной шкале Рэнкина у больных контрольной группы составил 3,8±0.85 баллов и 3,9±0.6 баллов у больных основной группы. У больных контрольной группы средний балл по модифицированной шкале Fischer составил 1,8±2,3, а в основной 2,1±2,7.

По размеру все большие аневризмы встречались несколько чаще 168 (76,1%), чем все гигантские 53 (23,98%). Информация о включенных в исследование больных представлена в рисунке 2.4.

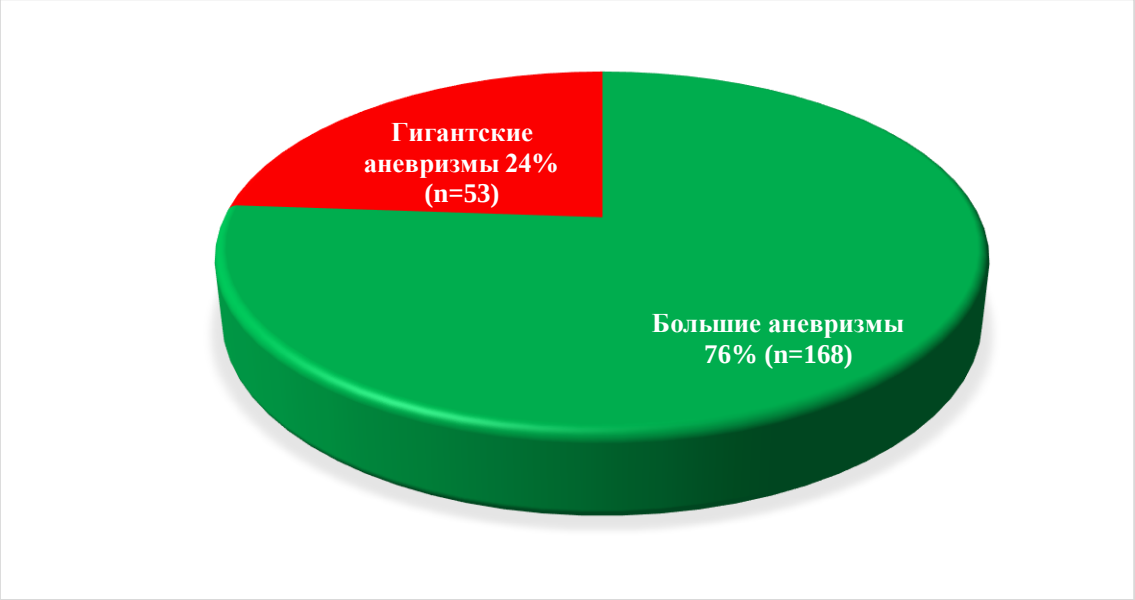

Рис. 2.4. Распределение аневризм по размеру всех обследованных пациентов

По размеру аневризмы мы распределили на 2 группы (табл. 2.1).

Таблица 2.1.

Распределение аневризм по размеру

Размер аневризмы	**Контрольная группа**		**Основная группа**	
	абс.	%	абс.	%
Большая	87	82,2±3,7	81	70,4±4,3
Гигантская	19	17,8±3,7	34	29,6±4,3

Средней размер аневризмы в контрольной группе 19,9±0,64 мм, в основной группе - 21,0±0,76 мм.

Критерии включения: размер аневризмы 15 мм и более; фузиформная аневризма; частичное тромбирование полости аневризмы; БГА в остром периоде кровоизлияния (параклиноидные аневризмы, требующие наличия раннего проксимального контроля ВСА в области шеи или в кавернозном синусе); аневризмы СМА, требующие диссекции значительной части сильвиевой щели - аневризмы ПСА, аневризмы БА.

Критерии исключения: консервативное лечение при отказе от микрохирургического лечения.

Расположение аневризмы. В нашей работе у 91 (41,17%) пациентов были обнаружены аневризмы внутренней сонной артерии, 59 (26,69%)

аневризмы СМА, 54 (24,43%) аневризмы комплекса ПМА-ПСА, 7 (3,16%) аневризмы ЗМА и 10 (4,52%) аневризмы базилярной артерии. Распределение аневризм по локализации представлены в таблице 2.2.

Таблица 2.2

Распределение аневризм по локализации

Локализация аневризм	Контрольная группа (n=106)		Основная группа (n=115)	
	абс.	%	абс.	%
СМА	25	23,3±3,2	34	29,6±4,3
ПМА-ПСА	33	30,6±3,6	21	19,1±3,7
ВСА	41	38,2±3,8	50	43,5±4,6
ЗМА	3	2,8±1,6	4	3,5±1,7
Базиллярная артерия	4	3,7±1,8	6	5,2±2,1

У подавляющего большинства больных состояние после операции оставалось на дооперационном уровне. После операционного периода хорошие результаты выздоровление отмечались у 93.69 % пациентов. Легкие очаговые изменения получены по результатам у 14,41% пациентов, с грубыми неврологическими дефицитами выписаны 3,6% пациентов.

В наших наблюдениях отмечено преобладание мешотчатых форм в 94,1% (n=208) случаях. В 5,9% (n=13) случае диагностирована фузиформная аневризма (табл. 2.3).

Таблица 2.3

Разделение БГА сосудов головного мозга по форме

По форме	**Контрольная группа**		**Основная группа**	
	абс.	%	абс.	%
Мешотчатая аневризмы	101	95,3±2,0	107	93,0±2,4
Фузиформная аневризмы	5	4,7±2,0	8	7,0±2,4

В данной работе нами использована медицинская документация: данные

историй болезни (архивные и текущие), амбулаторные карты при повторном обращении и другие медицинские данные. Анализ данных всех больных использован с целью проведения статистико-эпидемиологического анализа и некоторых исследований. Лично диссертантом проведено наблюдение больных и тщательный анализ клинико-неврологического и инструментального обследования.

Общесоматическое, неврологическое, нейрофизиологическое, узи - обследование

Больным с большими и гигантскими церебральными аневризмами поступившие в стационар, проводилось общеклиническое, неврологическое обследование. Также больные были осмотрены врачами смежных специальностей: невролог, психиатр, кардиолог, пульмонолог, эндокринолог, нефролог (при необходимости), хирург и другие.

Всем исследуемым больным проводились общий анализ крови, мочи, биохимия крови, коагулограмма, кровь на группу крови и R-фактор, кровь на ВИЧ, RW, HBsAg, HCV. Таже проводились рентген исследования органов грудной клетки, либо МСКТ; ЭКГ и при необходимости эхокардиография.

УЗИ исследования, МСКТ, МРТ и функциональные исследования внутренних органов и головного мозга, дополнительные лабораторные тесты выполнялись по назначению врачей-специалистов.

Неврологические шкалы и тесты

При оценке тяжести состояния и уровня сознания больных с большими и гигантскими церебральными аневризмами применяли шкалу комы Глазго (ШКГ) (смотрите Приложение 1), для оценки степени инвалидизации и функциональной независимости пациента использовалась модифицированная шкала Рэнкина (МШР) (смотрите Приложение 2), с целью прогнозирования риска вазоспазма сосудов головного мозга после САК применяли балльную шкалу Fischer (смотрите Приложение 3), тяжесть общего состояния пациентов в остром периоде субарахноидального кровоизлияния с целью проведения дифференцированного лечения

оценивалась по шкале Hunt W. – Hess R. (HH) (смотрите Приложение 4).

Нейроофтальмологическое обследование

Нейроофтальмологическое обследование проводилось всем больным при поступлении и в динамике, включая исследование глазного дна методом непрямой офтальмоскопии. При обследовании также определяли состояние функции черепно-мозговых нервов, обеспечивающих движение глазных яблок. Обследование проводилось в день поступления, в послеоперационном периоде на 2-е и на 7-е сутки. По данным нашего исследования зрительные нарушения прогрессировали медленно, в течении многих месяцев, а некоторых случаях и нескольких лет. Одним из самых частых симптомов псевдотуморозного течения БГА зрительные расстройства. Мы наблюдали также острое нарушение зрения из-за апоплексии с нарастанием масс-эффекта и при тромбоэмболии центральной артерии сетчатки.

При сдавление зрительного перекреста по нашим данным выявлялись двусторонние зрительные нарушения в виде хиазмального синдрома (сужением границ поля зрения в верхневисочном и в нижневисочном квадранте, вплоть до полной битемпоральной гемианопсии). Также отмечалось сочетание хиазмального синдрома с первичной нисходящей атрофией, снижением остроты зрения.

Встречались случаи асимметричного хиазмального синдрома, который проявлялся дефектом полей зрения и атрофическим процессом зрительных нервов.

Нейрофизиологическое обследование

Нейрофизиологическое обследование, как вспомогательный метод обследования, проводили с целью диагностики состояния функции коры и компрессии структур головного мозга и определения тактики лечения всем больным с большими и гигантскими аневризмами сосудов головного мозга.

Следующим неинвазивным методом обследования является электроэнцефалография (ЭЭГ), которая была применена нами в диагностике судорожного синдрома. В контрольным группы проведено 15 (14,0±3,4)

пациентов и основной группа 35 (32,3±3,0).

Ультразвуковая диагностика у больных с большими и гигантскими церебральными аневризмами

В 80-е годы для оценки вазоспазма был предложен метод ультразвуковой транскраниальной допплерография (УЗТКДГ). Метод основан на определении скорости течения крови по отражению ультразвукового сигнала от движущейся крови. Эта скорость повышается по мере сужения (спазмирования) сосуда. Методике ультразвуковой транскраниальной допплерографии (УЗТКДГ) подверглись 24 (20,9±3,8) больных. Данная методика исследования отображает сосудистый тонус и интра и экстракраниальное кровообращение.

Методы нейровизуализации (МСКТ и МРТ) в диагностике больших и гигантских церебральных аневризм

Дооперационные методы

При планировании оперативного вмешательства больным с большими и гигантскими церебральными аневризмами необходим тщательный анализ данных проведённых магнитно-резонансной (МРТ), мультиспиральной компьютерной томографии (МСКТ) и селективной церебральной ангиографии (смотрите Рис.2.5).

	Контрольная группа		Основная группа	
	абс.	%	абс.	%
МРТ до операция	54	51,4±4,9	83	72,2±4,2
МСКТ до операция	91	85,0±3,5	108	93,9±2,2
МСКТ-ангиография до операция	94	87,9±3,2	108	93,9±2,2
Селективная церебральная ангиография	2	1,7±1,2	12	10,4±2,9

Рис.2.5. Методы нейровизуализации в диагностике больших и гигантских церебральных аневризм.

Компьютерная томография головного мозга перед оперативным лечением произведена 199 (90,04%) пациентам с БГА. По данным МСКТ ангиографии большие и гигантские аневризмы диагностированы у 202 (91,4%) больных. На рисунке 2.6. согласно данным МСКТ головного мозга определяются признаки очагового образования (аневризма) слабо повышенной плотности с округлыми границами, в пара- или супраселлярной области.

В диагностике субарахноидального кровоизлияния стандартным методом обследования является компьютерная томография головного мозга. Чувствительность данного метода нейровизуализации составляет 95%, при проведении которого оценивается степень кровоизлияния, наличие и объём внутримозговой инсульт-гематомы, внутрижелудочкового кровоизлияния, а также окклюзия ликворопроводящих путей и другие патологические изменения в виде диффузного скопления крови на основании мозга, в субарахноидальных пространствах полушарий мозга, в редких случаях - внутримозговые гематомы лобно-височной локализации с прорывом в желудочки. По данным МСКТ головного мозга, кровь в первые 1- 3 суток определяется как гиперинтенсивный сигнал, далее становится изоинтенсивным, что является признаком распада и инволюции гемоглобина. При появлении свежей крови на 7-10 сутки после САК, это признак рецидива кровоизлияния.

Причиной острой окклюзионной гидроцефалии, а также дислокации мозга может быть вследствие сдавления БГА близлежащих структур мозга. По данным рисунка 2.6. на МСКТ головного мозга определяются признаки утолщенных, кальцинированных стенок БГА внутренней сонной аретерии справа, которые по плотности схожи с костной тканью. Частично или полностью тромбированная аневризма характеризуется изоденсной структурой. На современной 3D реконструкции МСКТ сосудов головного мозга, мы видим все сосуды в различных проекциях и определить БГА можно с любого ракурса.

Рис. 2.6. МСКТ исследование головного мозаг без контраста, отмечается слегка более высокая плотность аневризмы в селлярной области справа.

На рисунках 2.7 и 2.8 в режиме МСКТ-ангиографии определяется точная локализация самой аневризмы и выявлены особенности строения Виллизиева круга.

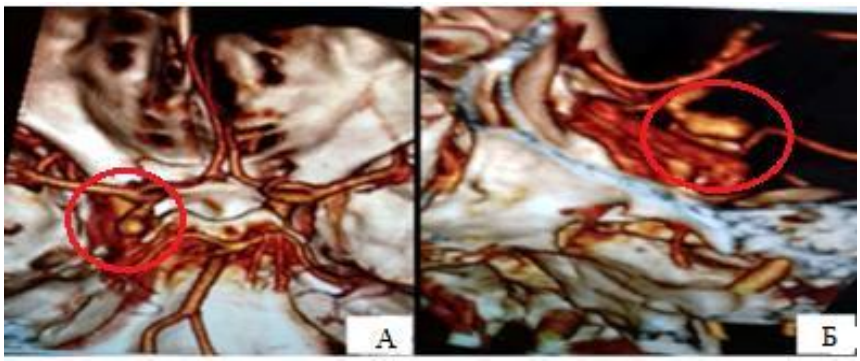

Рис.2.7. МСКТ-ангиография сосудов головного мозга. 3D-режим.

На 3D реконструкции детально описаны строение магистральных артерий, её ветвей и аневризмы. А – вид сверху, В – вид сбоку.

МСКТ признаки мешотчатой аневризмы левой внутренней сонной артерии.

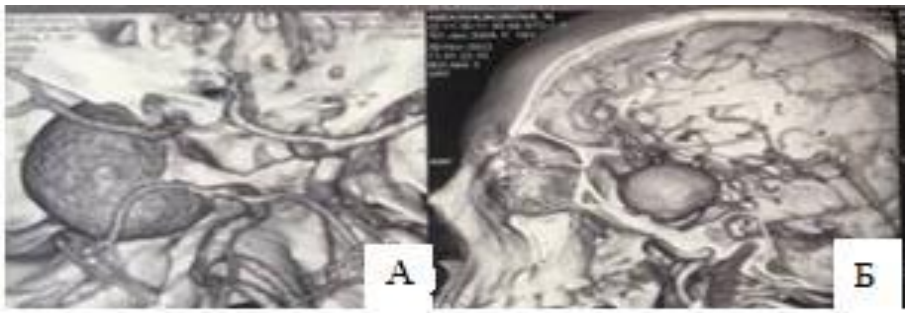

Рис.2.8. МСКТ-ангиография, продолжение. Гигантская параклиноидная аневризма ВСА справа. (А, Б – прямая и боковая проекции режим).

С целью точной диагностики до проведения оперативного вмешательства необходимо проведение КТ-ангиографии от дуги аорты или от уровня

бифуркации общих сонных артерий (смотрите Рис.2.9).

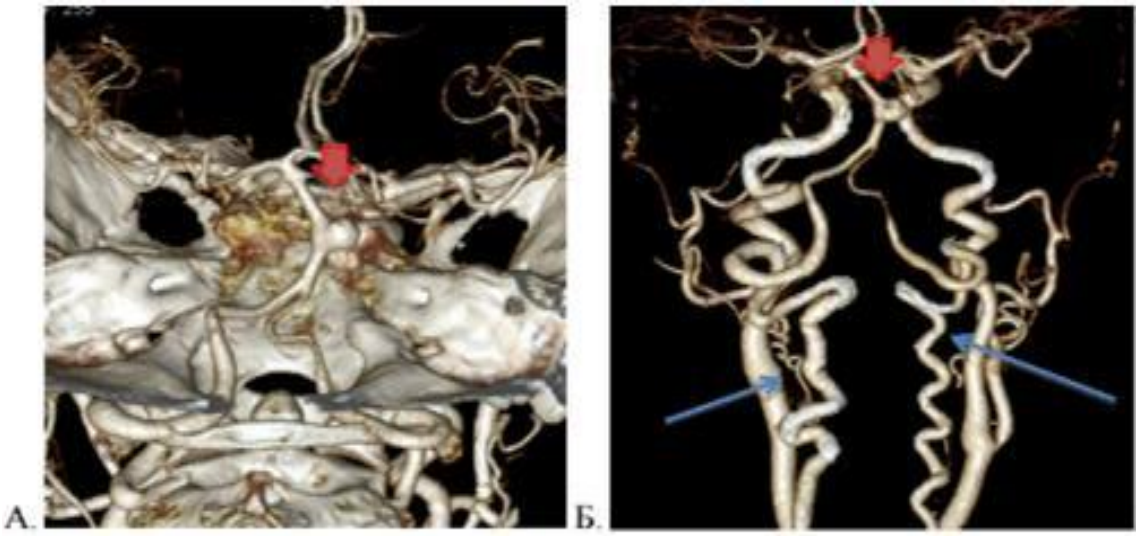

Рис.2.9. КТ ангиография пациентки с аневризмой с/З трети БА (базиллярной артерии) (красная стрелка). А-стандартная КТ-ангиография интракраниальных артерий от уровня КВП. Б-при проведении КТ-ангиографии с захватом как интра- так и экстракраниальных артерий у пациентки с аневризмой визуализируется выраженная S-образная извитость обеих позвоночных артерий.

С целью косвенной диагностики коллатерального кровотока при сложных церебральных аневризмах, необходима оценка мелких ветвей интракраниальных артерий для планирования проведения реваскуляризующих операций, которые трудно выявляются даже и на современных компьютерных томографах.

При планировании проведения ЭИКМА у больных с БГА при использовании 3D реконструкции на МСКТ головного мозга необходима обязательная визуализация сонной и вертебральной артерий, а также наружной сонной артерии и её ветвей с целью использования их во время операции как сосуд-донор и видеть место расположения бифуркации общей сонной артерии относительно угла нижней челюсти (смотрите Рис.2.10.)

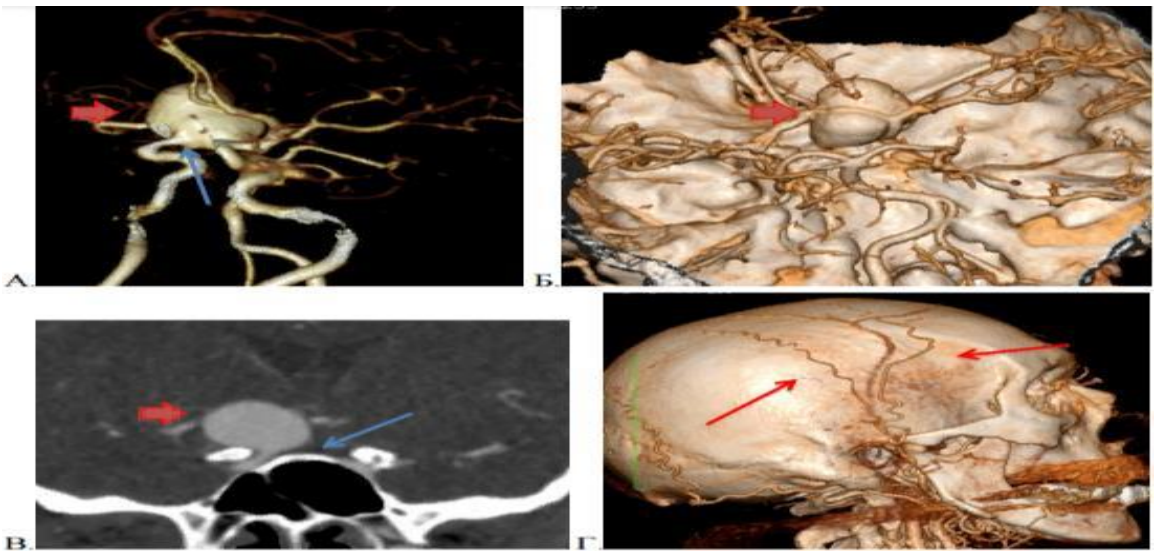

Рис.2.10. КТ-ангиография пациента Т. 49 лет, с гигантской аневризмой правой ВСА (короткая красная стрелка).
А. 3D реконструкция ГА правой ВСА, после субтракции костных структур.
Б. Шейка аневризмы начинается в офтальмическом сегменте, а купол расположен выше, в проекции коммуникантного сегмента.
В. Хорошая визуализация ГА в косой коронарной проекции без 3D реконструкции.
Г. Ход ветвей НСА со стороны аневризмы необходимая для реваскуляризирующих операций.

В послеоперационном периоде контрольное исследование выполняли всем больным в нативном режиме для исключения ишемических, геморрагических осложнений и/или гидроцефалии, аксиальной и/или латеральной дислокации, оценки степени санации базальных цистерн после САК и/или эвакуации гематом. Костный режим необходим для оценки послеоперационных костных изменений, правильности положения костного лоскута.

МРТ головного мозга это один из важных методов нейровизуализации, которая проведена 138 (62,4%) пациентам с БГА.

С целью диагностики БГА применяют стандартные режимы (Т1, Т2) для изучения размеров аневризмы, толщины стенок и степени тромбированности, а также специальные последовательности – FLAIR, DWI и другие режимы. Одним из чувствительных методов в диагностике аневризм является МР - ангиография (смотрите Рис.2.11) применяемая в импульсной последовательностью 3D TOF.

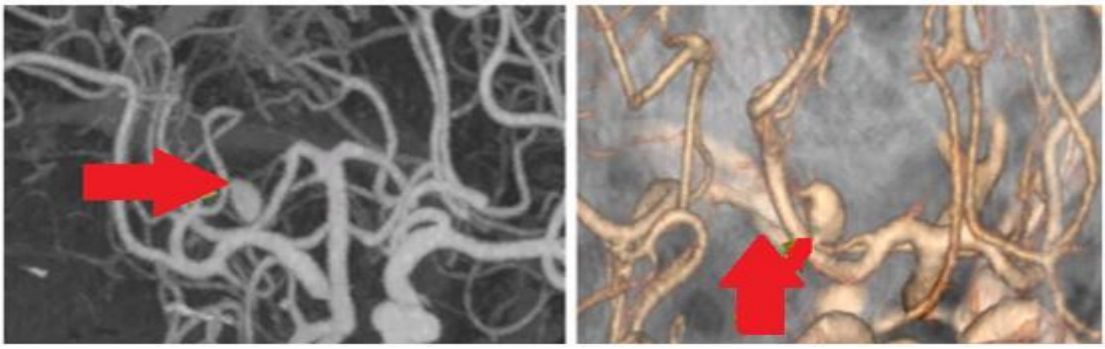

Рис.2.11. МРТ-ангиография сосудов головного мозга. Мешотчатая аневризма СМА справа.

Магнитно-резонансная ангиография с использованием реконструкции, немного уступает МСКТ ангиографии из-за плохой видимости мелких артерий. Гетерогенный сигнал на МРТ указывает на наличие частично тромбированной аневризмы, которая имеет изоинтенсивный либо гиперинтенсивный сигналы в Т1, гипо-либо гиперинтенсивный сигналы в Т2 режиме. Постепенное пристеночное тромбирование аневризмы ведет к типичной «слоистой» картине - разнородному МР-сигналу от тромбов, от гипер- (более плотные пристеночные тромбы) к гипоинтенсивному (мягкие тромбы и) сигналу в Т2 режиме (смотрите Рисунки 2.12.- 2.13).

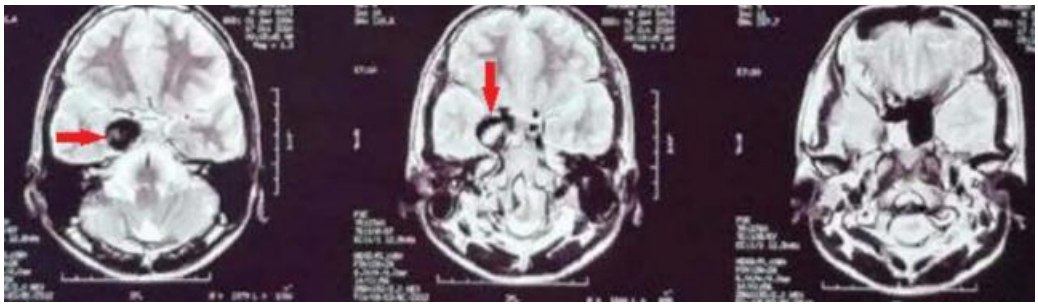

Рис. 2.12. МРТ-головного мозга. Гигантская, частично тромбированная аневризма ВСА справа, где выявляется гигантская (3 см), частично тромбированная аневризма в параселлярной области справа; стенки аневризмы кальцинированы, функционирует около 1/3 аневризмы в передней части.

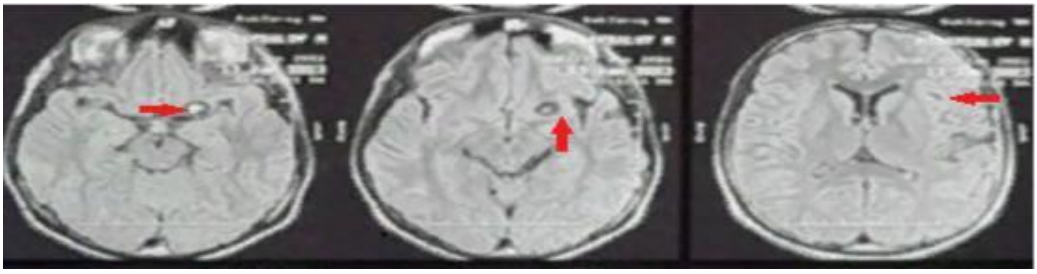

Рис.2.13. МРТ-головного мозга. Большая аневризма СМА слева.

Селективная церебральная ангиография (дигитальная субтракционная ангиография) проведена 24 (20,86%) больных в основной группе. Селективная церебральная ангиография до сих пор остается самым надежным и точным методом диагностики церебральных аневризм при любом варианте течения заболевания, но в связи с инвазивностью исследования не является методом выбора в рутинной практике, и применяется только по специальным показанием (в случае недостаточности информации по КТ-ангиографии и МРТ-ангиографии или невозможности проведения последних). При проведении тотальной селективной ангиографии у больных с БГА проводится пережатие ВСА в области шеи, со стороны аневризмы, для опеределения наличия коллатералей, также дополняют 3D-реконструкцию. При проведении ангиографии выявляется заполнение полости аневризмы контрастным веществом, наличие тромбов внутрипросветных или пристеночных, визуализация ветвей каротидного бассейна, коллатерали и перетоки по ним. Отличительной особенностью при ГА от обычных аневризм, контрастное вещество заполняет только аневризму, обходя каротидный бассейн так называемый «джет-симптом» (англ. jet sign). На рисунке 2.14. визуализируется накопление контраста в виде стаза в аневризме, при артериальной фазе исследования.

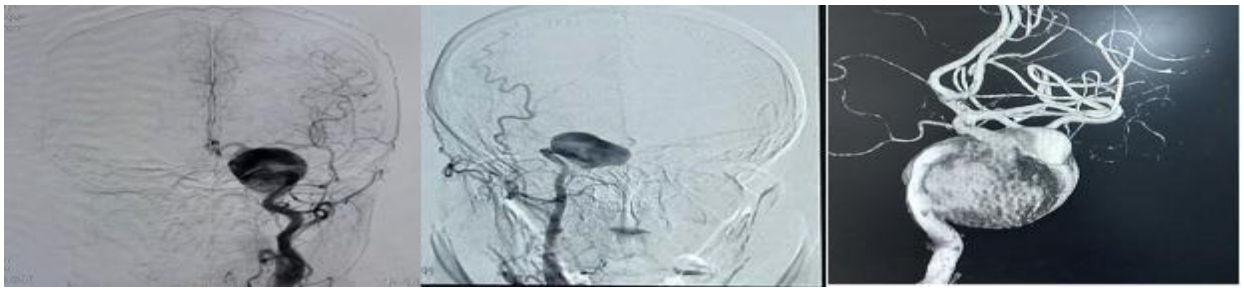

Рис. 2.14. Селективная церебральная ангиография слева, прямая проекция. Больной С., 51 г. с гигантской параклиноидной аневризмой ВСА слева. Фазы заполнения аневризмы контрастным веществом.

На селективной ангиографии при компремировании близлежащих структур аневризмами больших и гигантских размеров можно оценить ниличие смещения ветвей артерий и коллатеральное кровообращение. На

представленном рисунке 2.15, определяются признаки медиальной аневризмы с шейкой в проксимальном отделе ВСА, расположенная медиально и кзади.

Рис.2.15. Пациент С., 51 г. (продолжение). Селективная церебральная ангиография слева. А – прямая, В – косая, С – боковая проекции.

На рисунке 2.16 визуализируется каротидная ангиограмма А1 сегмент передней мозговой артерии справа смещён кверху, а при пережатии перетока справа налево не получено. На ангиограмме позвоночных артерий опеределяются симметричные задние мозговые артерии, а также деформированная ПМА на косой проекции.

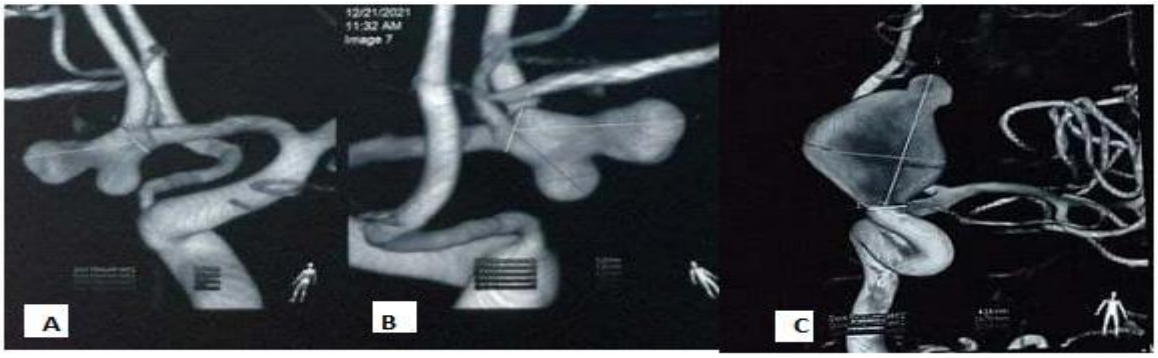

Рис. 2.16. Пациент А., 62 г. Селективная церебральная ангиография, А – прямая, В – косая проекции; С – вертебральная правосторонняя ангиография, прямая проекция.

При проведении ангиографического исследования в предоперационном периоде с целью определения тактики лечения у больных после разрыва аневризм, ангиоспазм определяли по степени сужения просвета сосудов. При сужении просвета артерий от 0 до 10% ангиоспазм отсутствовал, до 50% наблюдался лёгкий ангиоспазм, от 50% до 75% умеренный, более 75%

выраженный ангиоспазм.

ГЛАВА III. АНАЛИЗ КЛИНИКО-НЕВРОЛОГИЧЕСКИХ ОСОБЕННОСТЕЙ У БОЛЬНЫХ С БОЛЬШИМИ И ГИГАНТСКИМИ АНЕВРИЗМАМИ СОСУДОВ ГОЛОВНОГО МОЗГА

Для оценки клинико-неврологических проявлений в зависимости от клинического течения все больные с большими и гигантскими аневризмами были разделены на 4 группы (табл. 3.1.):

Таблица 3.1.

Распределение БГА по клиническому течению

Клиническое течение	Контрольная группа, n=106		Основная группа, n=115	
	абс.	%	абс.	%
Апоплектоформный тип	46	43,0±4,8	56	48,7±4,7
Псевдотуморозный тип	52	49,5±4,9	60	53,9±4,7
Эмболический тип	3	2,4±1,3	0	0,0
Бессимптомный тип	4	3,2±1,6	0	0,0

Клинический анализ больных с большими и гигантскими аневризмами сосудов головного мозга

При проведении анализа клинических симптомов большие и гигантские церебральные аневризмы могут проявляться головными болями, локальными болями (ретробульбарные боли, боли в области лба, надбровной области и другие), когнитивными или психическими расстройствами. Встречаются также нарушение обоняния, гидроцефальная симптоматика и эписиндром.

В нашем исследовании у большинства больных 217 (98,2%) случаев) обнаружены головные боли постоянного характера с частой локализацией в лобной и затылочной областях. Характерным являлось, усиление головных болей при физической нагрузке и сопровождалось тошнотой и рвотой (смотрите Таблицу 3.2.)

Таблица 3.2.

Распределение больных с БГА в зависимости от симптоматики и типа клинического течения (n=221)

Симптоматика	Апоплектиформный (n=102)		Псевдотуморозный (n=112)		Эмболический (n=3)		Бессимптомный (n=4)	
	абс.	%	абс.	%	абс.	%	абс.	%
Общемозговая	98	96,1	98	85,2	2	100,0	4	100.0
Нарушение сознания	8	7,8	0	—	0	—	0	—
Менингеальная	86	84,3	0	—	0	—	0	—
Очаговая полушарная	27	26,5	14	12,2	2	100,0	0	—
Поражение черепных нервов	12	11,7	82	71,3	0	—	0	—
Мозжечковая	4	3,90	5	3,34	0	—	0	—
Психические нарушения	22	21,5	12	10,43	0	—	0	—
Судороги	16	15,7	7	6,08	1	50.0	0	—

Анализируя приведенную таблицу, мы отметили следующее: в клинической картине у больных с разрывом БГА преобладала общемозговая (96,1% больных) и менингеальная симптоматика (84,3%). У больных при псевдотуморозном типе течения преобладали общемозговая симптоматика (85,2%) и поражение черепных нервов (71,3%). При эмболическом типе течения преобладали общемозговая и очаговая симптоматика. Также церебральная аневризма была обнаружена как случайная находка из-за бессимптомного течения.

Самым частым вариантом был апоплектиформный вариант клинического течения больных с БГА, которые нуждались в экстренной госпитализации в нейрохирургический стационар. Больные поступали в стационар с разрывом аневризм и тяжестью состояния по Хант-Хессу, I ст. - 84 (37,8%) пациентов, II-степени -15 (6,76%), III-2 (0,90%) и у 1 (0,45%) IV степень.

Клиническая симптоматика спонтанного разрыва супраклиноидной аневризмы у больных характеризуется резкой головной болью с

последующей потерей сознания, грубой общемозговой и менингеальной симптоматикой. Также отмечается очаговая неврологическая симптоматика в виде дефекта полей зрения, глазодвигательные нарушения, пирамидная недостаточность вследствие компрессии внутричерепной гематомой.

Клиническая картина псевдотуморозного течения БГА связана с особенностями анатомических взаимоотношений и локализацией их с близлежащими мозговыми структурами, рассмотрим некоторые из них.

Симптомы объемного образования. Зрительные расстройства, которые возникают из-за масс-эффекта от аневризм, могут проявляться постепенно, что затрудняет их раннюю диагностику. Это связано с тем, что компенсаторные механизмы в зрительном аппарате могут маскировать развитие патологии. По нашим данным у 50% больных с БГА зрительные расстройства, даже несмотря на наличие дислокации и компрессии зрительных нервов и хиазмы, не наблюдались.

Оценка зрения и его изменений должна быть обязательной частью предоперационного обследования пациентов с подозрением на интракраниальные аневризмы. Также симптомы объёмного образования аневризмы зависят от роста её купола. Например, при распространении аневризмы в кавернозный синус возможно развитие синдрома кавернозного синуса, что может привести к нарушению функции глазодвигательных нервов и другим осложнениям - возникновение каротидно-кавернозного соустья, носового кровотечения, гормональных нарушений (несахарный диабет, гипопролактинемия).

Одним из клинических проявлений разрывов БГА являются **тромбоэмболические проявления,** которые проявляются клинической картиной острого нарушения мозгового кровообращения по ишемическому типу с развитием очаговой пирамидной недостаточностью. Тромбоэмболия может возникнуть спонтанно, приводящая к частичному либо полному тромбированию аневризмы и изредка осложняется восходящим тромбозом.

При параклиноидных аневризмах у больных обнаруживается нарушение

остроты и полей зрения, пирамидные симптомы, нарушения статики и походки. Картина острого кровоизлияния сопровождается спонтанными головными болями с потерей сознания, менингеальными и общемозговыми проявлениями.

Индивидуализированный подход к каждому пациенту, основанный на тщательной оценке его состояния и симптомов, является ключевым для успешного хирургического вмешательства и улучшения клинических исходов. Регулярный нейровизуализационный мониторинг а также неврологического статуса пациентов с интракраниальными аневризмами могут способствовать более раннему выявлению осложнений и улучшению качества жизни пациентов.

Из 91 в 8,8% (8) случаев был верифицирован диагноз **аневризмы кавернозной части ВСА** в возрастной категории 16-47 лет. В клинической картине, которых у большинства наблюдались глазодвигательные нарушения и у 8 поражение отводящего нерва. Гипестезия различной выраженности наблюдалась у 6, локальные боли в лобно-височной области у 3 пациентов на стороне аневризмы вследствие раздражения ветвей тройничного нерва. У 4 больных поражение черепно-мозговых нервов имели интермитирующий характер.

Следует отметить, и другие клинические симптомы БГА кавернозной части ВСА, которые характризуются невыраженным экзофтальмом у 2 и у 1 больного нарушением функций зрительного нерва и хиазмы. Хотелось бы обратить внимание, на то, что у 8 больных с данной локализацией аневризмы полушарных поражений не отмечалось, которые могут наблюдаться только при микроэмболиях из частично тромбированных аневризм (смотрите Рис.3.1).

Непосредственное воздействие на близлежащие нервные структуры аневризм больших и гигантских размеров, могут привести к нарушениям артериального и венозного кровообращения, вследствие компрессии мелких ветвей кавернозной части ВСА и нарушения оттока в венозные коллекторы

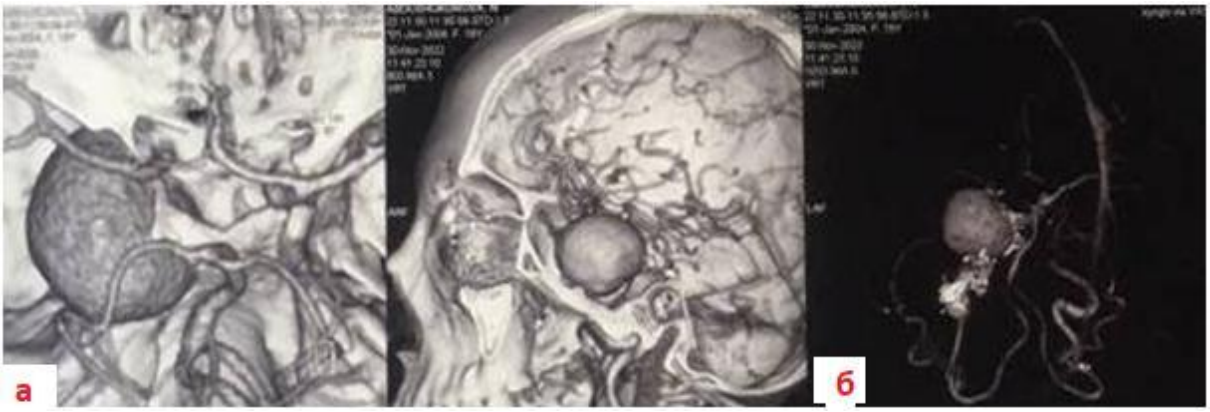

Рис.3.1. Гигантская аневризма, пещеристый сегмент (С4) ВСА.

а) МСКТ- ангиография церебральных сосудов;

б) Селективная церебральная ангиография.

Гигантские аневризмы супраклиноидной части внутренней сонной артерии (смотрите Рис. 3.2.) были диагностированы у 83 (91,3%) из 91 больных. У 27 пациентов первым проявлением заболевания было субарахноидальное кровоизлияние, 2 пациентов перенесли повторные кровоизлияния. В момент кровоизлияния у одного больного развился эпилептический синдром. У 9 больных после геморрагии возникли симптомы поражения полушария головного мозга, у 5 - зрительного нерва и хиазмы.

Глазодвигательные расстройства в сочетании со снижением зрения на стороне аневризмы наблюдалось у 31 больного из них у 17 вследствие поражения хиазмы и зрительного нервов и у 14 глазодвигательного нерва. При локализации БГА внутри от ВСА выявлялись зрительные, а при расположении снаружи глазодвигательные нарушения. Необходимо привести пример наблюдения, что аневризмы небольших размеров локализуются в основном в области задней соединительной артерии и распространяются латерально, а БГ церебральные аневризмы, чаще локализуются у устья глазничной артерии и распространяются внутрь. Согласно нашим данным, глазодвигательные расстройства были меньше чем зрительные нарушения.

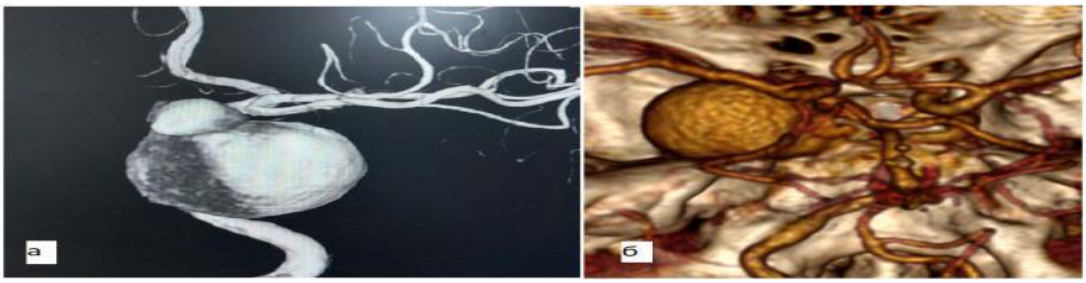

Рис.3.2. Гигантские аневризмы супраклиноидной части внутренней сонной артерии. Селективная церебральная ангиография (а). МСКТ ангиография сосудов головного мозга (б).

Большие и гигантские аневризмы средней мозговой артерии наблюдались у 59 (26,7%) пациентов (смотрите Рис.3.3). Клиническая картина у данной категории больных проявлялась признаками субарахноидального кровоизлияния у 16 пациентов. Также у 4 больных отмечались судорожные припадки, причиной которых была микроэмболия сосудов мозга и ангиоспазм. У 11 пациентов отмечалась очаговая неврологическая симптоматика различной степени выраженности на стороне разрыва церебральной аневризмы, которые регрессировали через некоторое время после САК.

Рис. 3.3. МСКТ-ангиография сосудов головного мозга. Большая аневризма М1-сегмента СМА слева.

Большие и гигантские аневризмы комплекса передней мозговой артерии и передней соединительной артерии выявлены у 54 (24,43%) больных (смотрите Рис. 3.4). Клинические признаки САК наблюдались, у 8 больных у 1 из них был рецидив кровоизлияния. У 14 больных отмечались психические расстройства в виде нарушения памяти, дезориентации во времени и в месте. Эти растройства возникали из-за локализации аневризмы

в медио-базальных отделах лобных долей и расстройством мозгового кровообращения в бассейне питающих обе ПМА, основной причиной которых являлись морфо - изменения в мозговом ткани, вследствии длительного вазоспазма и тромбоза мелких подкорковых артерий.

Рис. 3.4. Большие и гигантские аневризмы передней соединительной артерии. МСКТ - ангиография сосудов головного мозга (а,в). Селективная церебральная ангиография (б).

Большие и гигантские аневризмы вертебробазилярного бассейна (смотрите Рис.3.5) были у 10 (4,5%) пациентов. Клинико-неврологическая симптоматика в виде нарушения чувствительности на лице и расстройством координации наблюдалось у 1 больного с аневризмой позвоночной артерии. У 2 пациентов верифицировали БА гигантских размеров. У 1 больного с локализацией аневризмы в межножковой цистерне и в области задних отделов III желудочка отмечалась клиника глазодвигательных нарушений, при разрыве аневризмы развивалась острая окклюзионная гидроцефалия с диэнцефальным синдромом. Также у 1 больного была мезэнцефальная симптоматика с нарастаюнием гидроцефалии и застоя диска зрительного нерва на глазном дне.

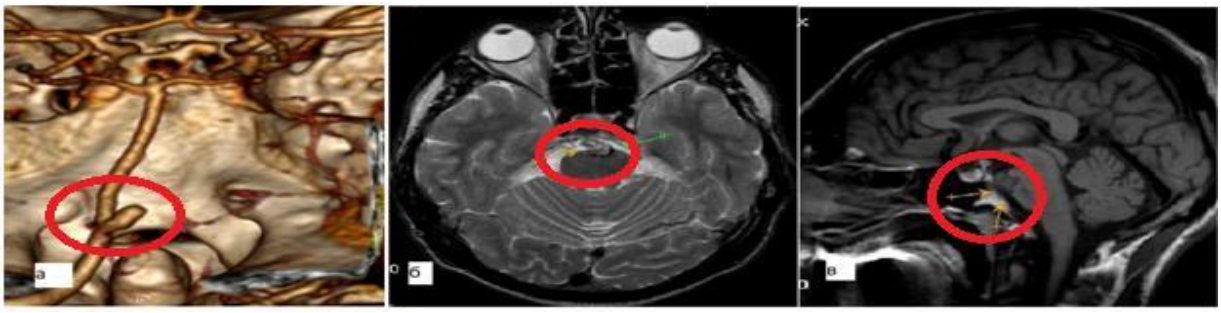

Рис. 3.5. Большая аневризма ВББ. а). МСКТ-ангиография церебральных

сосудов; б,в). МРТ-головного мозга.

Типы клинического течения церебральных аневризм больших и гигантских размеров харктеризуются следующими проявлениями.

Апоплектиформный тип течения больших и гигантских аневризм.

Субарахноидальное кровоизлияние. По данным нашего исследования у 102 (46,1%) больных с БГА наблюдалось субарахноидальное кровоизлияние и сочетание их с другими видами кровоизлияний. У 46 (46,0%) больных обеих групп наблюдалось изолированное субарахноидальное кровоизлияние, из них у 24 (52,17%) основной и у 22 (47,83%) больных контрольной групп.

Согласно проведённому сравнительному анализу разорвавшихся больших и гигантских аневризм в остром периоде субарахноидального кровоизлияния в разрезе обеих групп представлено в таблице 3.3.

Таблица 3.3.

Распределение больных с БГА перенесенных кровоизлияние в остром периоде САК и другими кровоизлияниями

Вид кровоизлияния	I группа (основная) n=56		II группа (контрольная) n=46		Всего n=102	
	n	%	n	%	n	%
САК	24	42,85	22	47,83	46	45,09
САК с вентрикулярным кровоизлиянием	16	28,57	15	32,60	31	30,39
САК с паренхиматозным кровоизлиянием	12	21,42	7	15,22	19	18,62
Субарахноидально паренхиматозное вентрикулярное кровоизлияние	4	7,14	2	4,35	6	5,88

Результаты клинико-инструментального обследования использовали для

анализа факторов риска, влияющих на отдалённые результаты хирургического лечения. Также изучали возрастной и половой состав больных в период оперативного лечения, степень тяжести состояния оценивали по шкале Hunt—Hess, по шкале Fisher определяли КТ изменения распространённости субарахноидального кровоизлияния (табл.3.4. и 3.5).

Таблица 3.4.

Определение риска симптоматического вазоспазма при аневризматическом субарахноидальном кровоизлиянии по данным КТ. анализ по шкале M. Fischer.

Градация	I группа (основная) n=56		II группа (контрольная) n=46		Всего n=102	
	n	%	n	%	n	%
1	24	42,85	22	47,83	46	45,09
2	16	28,57	15	32,60	31	30,39
3	12	21,42	7	15,22	19	18,62
4	4	7,14	2	4,35	6	5,88

По нашим данным на представленной таблице 3.5. тяжесть состояния больных с САК в остром периоде при поступлении распределили по шкале Hunt & Hess следующим образом.

Таблица 3.5.

Распределение больных по шкале Hunt&Hess (при поступлении)

Тяжесть состояния по шкале Hunt&Hess	I группа (основная) n=56		II группа (контрольная) n=46		Всего n=102	
	n	%	n	%	n	%
I	28	50,0	27	58,69	55	53,92
II	16	28,57	10	21,73	26	25,49
III	7	12,5	8	17,39	15	14,70
IV	5	8,92	1	2,17	6	5,88
V	0	0	0	0	0	0

Количество больных наиболее «легкой» IV степени тяжести по шкале Hunt & Hess было минимальным – 5,88 %. В основном пациенты поступали со I (53,92% -55 пациентов) и с II (25,49 % - 26 пациента) степенями тяжести

по шкале Hunt & Hess.

Большинство пациентов поступили в РСНПМЦН в «холодном» периоде кровоизлияния (смотрите Рис.3.6). Пациентов с внутримозговыми гематомами (ВМГ) на фоне САК с паренхиматозным кровоизлиянием и субарахноидально паренхиматозное вентрикулярное кровоизлияние было 25 (24,50%), при этом объем ВМГ до 30 см3 был у 8 (32%) пациентов, 30 см3 и более – у других 17(68%) пациентов (смотрите Рис 3.7 и 3.8.).

Рис. 3.6. Интраоперационной фото. Сравнение внешнего вида мозга в остром (а) и в холодном периоде после САК (б).

Рис. 3.7. МРТ-головного мозга. САК с формированием гематомы Сильвиевой щели вследствие разрыва гигантской аневризмы СМА слева.

Рис. 3.8. МРТ-головного мозга. Разрыв аневризмы с формированием гематомы Сильвиевой щели вследствие разрыва гигантской аневризмы ВСА слева.

Характерна для аневризмы после перенесененого ОНМК по геморрагическому типу отмечалась дивертикулы (смотрите Рис. 3.9).

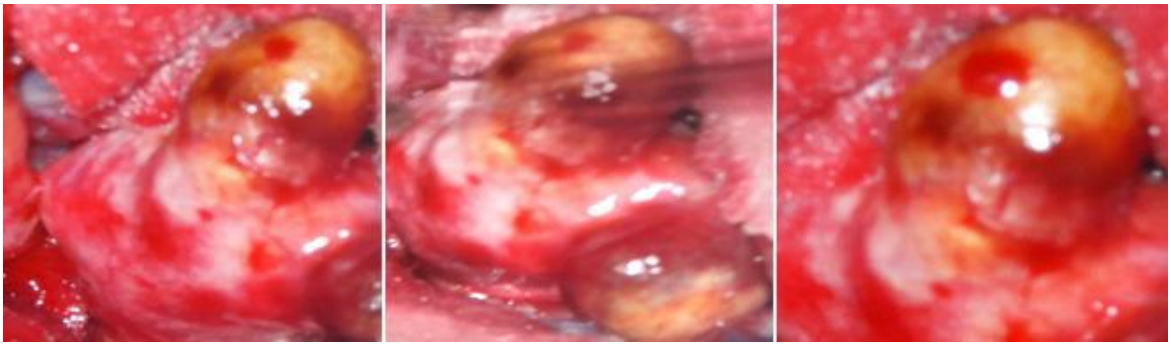

Рис.3.9. Интраоперационное фото. Множественные дивертикулы мешотчатой аневризмы. Представлен успешный случай открытого микрохирургического лечения пациента с мешотчатой аневризмой комплекса передней мозговой артерии – передней соединительной артерии головного мозга.

Приводим клинический пример

Мужчина, 35 лет, появились сильные головные боли при этом самостоятельно принимал анальгетики. Со слов родственников вышеуказанные жалобы беспокоят в течение 2-х недель до обращение к нам. Свое заболевание ни с чем не связывает, началось с приступов судорог с потерей сознания, после чего был госпитализирован в экстренном порядке в неврологическое отделение по месту жительства с диагнозом: ОНМК по геморрагическому типу. Субарахноидальное кровоизлияние. Судорожный синдром. (смотрите Рис.3.10) Получал консервативное лечение. Выписан с улучшением. После выписке в динамике у больного повторно отмечались приступы судорог. Госпитализирован повторно в неврологическое отделение по месту жительства и получал лечение с диагнозом: повторный ОНМК по геморрагическому типу. Паренхиматозное кровоизлияние с прорывом в желудочки мозга. Инсульт гематома обеих лобных долей головного мозга. Проведенное лечение без особого положительного эффекта. По рекомендации врачей произведена МСКТ-ангиография сосудов головного

мозга, на которой выявлена сосудистая патология (смотрите Рис.3.11), в связи с чем, по рекомендации невролога, направлен в поликлинику Республиканского специализированного научно-практического медицинского центра нейрохирургии и госпитализирован для дальнейшего обследования и лечения.

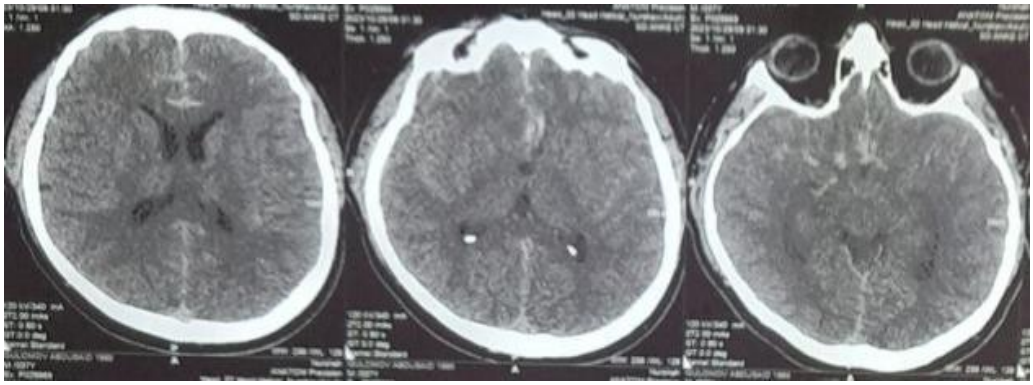

Рис.3.10. МСКТ-головного мозга признаки субарахноидального кровоизлияния.

Объективно: общее состояние при поступлении средней тяжести. Дыхание свободное, ровное. Аускультативно в легких везикулярное дыхание. ЧД -18 раз в минуту. Гемодинамические показатели склонны к гипертензии: уускультативно- тоны сердца приглушены, Ps 80 ударов в минуту, АД 180/100 мм. рт. ст. Живот при пальпации мягкий, безболезненный.Печень и селезенка не пальпируются. Физиологические отправления регулярные.

По данным неврологического статуса: сознание на уровне умеренного оглушения по ШКГ-14 баллов, на вопросы отвечает не охотно, по шкале Hunt-Hess II ст. Со стороны черепно-мозговых нервов без очаговости: Зрачки равновеликие, фотореакция живая, глазодвигательных нарушений нет. Парезов и параличей нет. Отмечается ригидность затылочных мышц. На проведенных обследованиях: МСКТ, МСКТ-АГ головного мозга и селективной церебральной ангиографии представленных на рисунках 3.11, 3.12, 3.13. определяются признаки большой мешотчатой аневризмы передней соединительной артерии (ПСА) с признаками кровоизлияния.

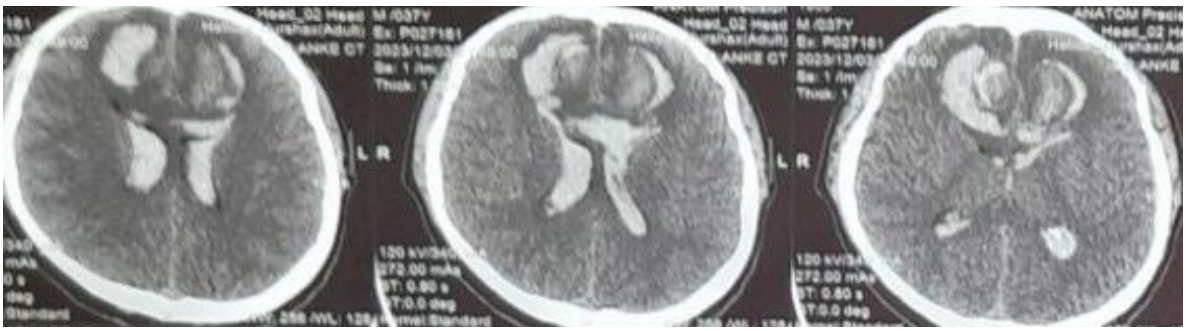

Рис. 3.11. МСКТ- головного мозга. МСКТ- признаки внутрижелудочкового и паренхиматозного кровоизлияния головного мозга.

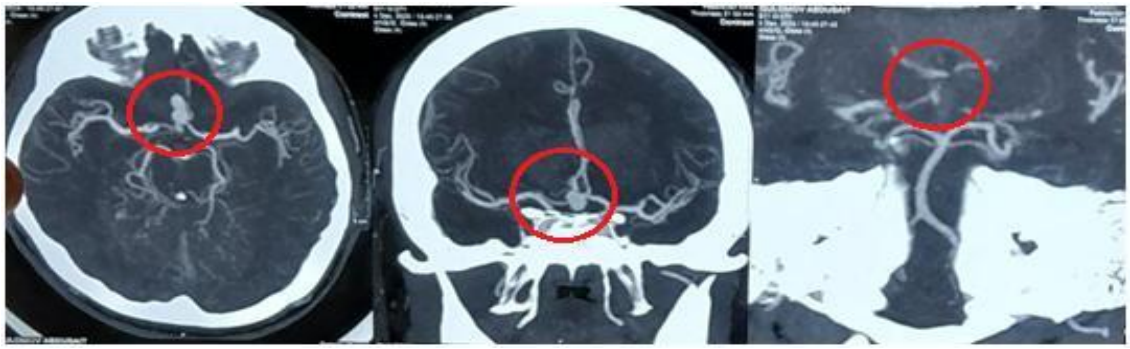

Рис. 3.12. МСКТ-ангиография сосудов головного мозга. МСКТ-признаки ОНМК по геморрагическому типу с внутрижелудочковым и внутримозговым кровоизлиянием в лобных долях с масс-эффектом. МСКТ-ангиографические признаки наличия большой мешотчатой аневризмы комплекса передней соединительной артерии – передней мозговой артерии.

Рис. 3.13. Селективная церебральная ангиография - большой мешотчатой аневризмы комплекса передней соединительной артерии – передней мозговой артерии.

Больному выставлен предоперационный диагноз: Мешотчатая аневризма ПСА. Судорожный синдром. Осложнение: ОНМК по

геморрагическому типу субарахноидально паренхиматозное вентрикулярное кровоизлиянием.

По решению консилиума пациенту произведена операция: "Краниотомия лобной области с клипированием большой мешотчатой аневризмы ПСА передним межполушарным доступом".

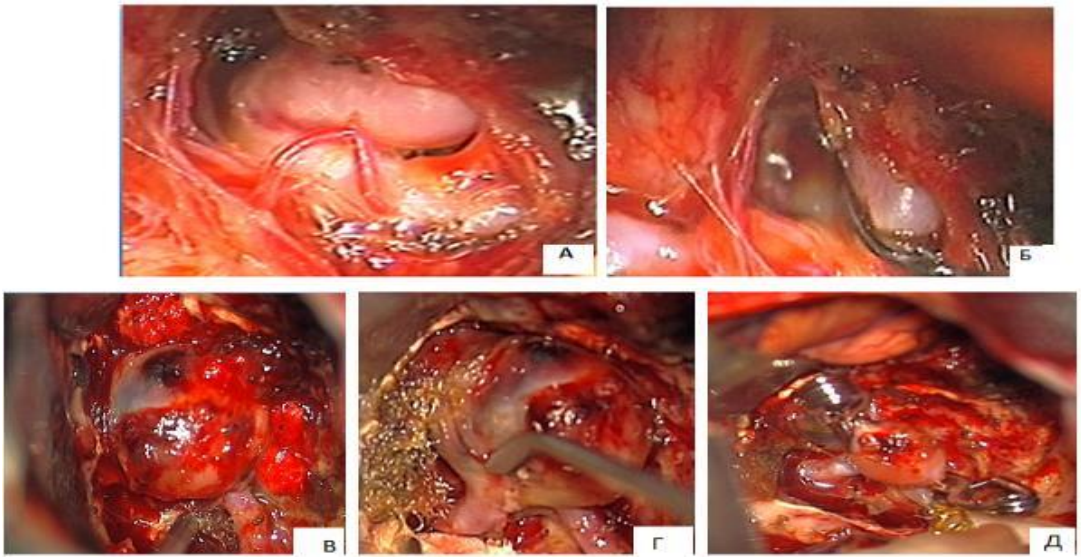

Рис.3.14. Интраоперационное фото. А-аневризма комплекса ПМА-ПСА. Б-этап временного клипирования аневризмы; В,Г-отделяемые шейки аневризмы; Д- клипирование аневризмы.

В послеоперационном периоде на 1-е сутки больной в сознании, без неврологического дефицита. Далее выполнена контрольная компьютерная томография на 5-е сутки без особенностей, соответствует послеоперационному периоду, стояние клписы удовлевторитеьное (смотрите Рис 3.15).

Рис.3.15. МСКТ-головного мозга. МСКТ-признаки СПО краниотомии

лобной области справа с клипированием аневризмы в проекции ПСА.

Рана зажила первичным натяжением. Швы сняты в срок. Больной выписывался на 10-е сутки после операции с рекомендациями.

В данном клиническом случае нами описано успешное произведеное микрохирургическое лечение больного с БГА молодого возраста с применением оперативного вмешательства с высоким уровнем сложности.

Нами разработан и внедрен в нейрохирургическую практику алгоритм диагностики и лечения больных с клиникой нетравматического САК у больных с большими и гигантскими церебральными аневризмами (смотрите Рис.3.16, 3.17).

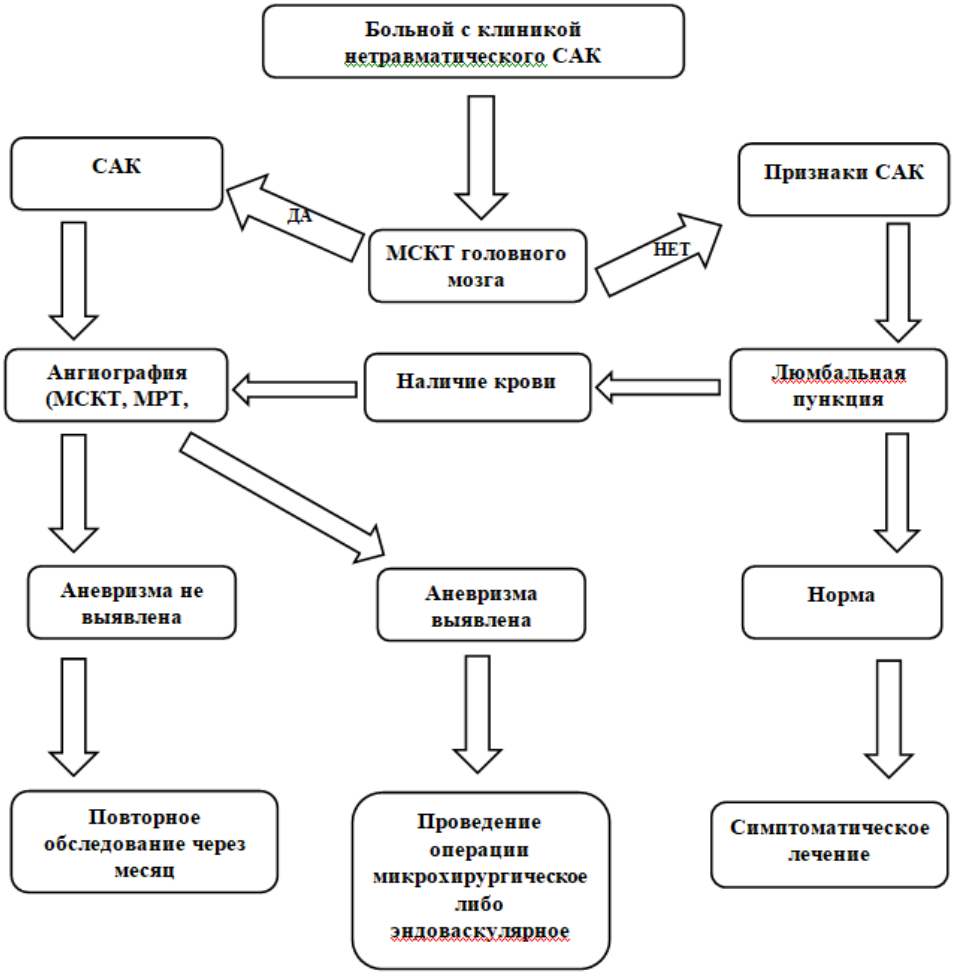

Рис 3.16. Алгоритмы выбора метода хирургического лечения у больных с аневризматическим внутричерепным кровоизлиянием.

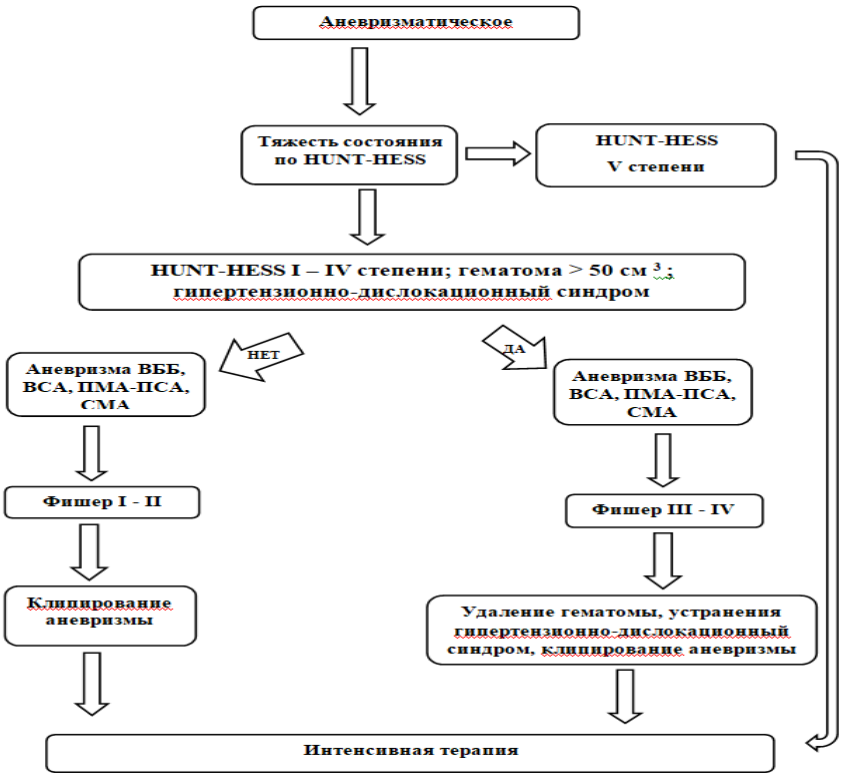

Рис.3.17. Алгоритмы выбора метода хирургического лечения у больных с аневризматическим внутричерепным кровоизлиянием.

Эмболический тип течения больших и гигантских аневризм.

В 3 (1,35%) случаях при больших и гигантских аневризмах заболевание проявлялось церебральной ишемией. Отличительной особенностью при острых ишемических нарушениях у больных с БГА наблюдалось быстрое появление пирамидной недостаточности без клинических признаков общемозговой симптоматики.

МСКТ- головного мозга: признаки образования в проекции СМА справа и гиподенсной зона подкорковых узлов справа (смотрите Рис.3.18).

Рис.3.18. МСКТ- головного мозга мешотчатая аневризма бифуркации СМА

справа и ОНМК в области подкорковых узлов справа.

По данным МСКТ головного мозга на рисунке 3.18 имеются признаки очагового ишемического поражения в области подкорковых узлов. В наших в 2-х наблюдениях очаги ишемии обнаружены также в лобных долях головного мозга, у 1 из них не было клинических симптомов ОНМК и аневризма визуально не была тромбированной.

Псевдотуморозное течение при больших и гигантских аневризмах

В клинической картине большие и гигантские аневризмы могут характеризоваться псевдотуморозным течением. На примере аневризм ВСА и ЗСА клиническая симптоматика проявлялась парезом глазодвигательного нерва и поражение III-VI пар черепно-мозговых нервов при локализации вблизи кавернозного синуса. Также симптоматика проявлялась эпиприпадками, транзиторными ишемическими атаками и инсультами. У 57 (50,9%) больных с псевдотуморозным течением аневризмы были частично тромбированными и медиана диаметра их составила 21,0+0,76 мм.

Приводим клинический пример псевдотуморозного течения БГА:

Пациентка Т. 65 лет, была госпитализирована в стационар с диагнозом- Новообразование правого мостомозжечкового угла.

Из анамнеза: со слов больной и родственников болеет в течение нескольких месяцев. Заболевание началось с головной болью, головокружением, тошнотой и рвотой, далее присоединилось нарушение речи, слабость и снижение силы мышц в правых конечностях, дискомфорт в правой половине лица. По месту проживания амбулаторно получала лечение, улучшения не было. Далее прошла обследование, проведены МРТ и МСКТ головного мозга, где обнаружены признаки объёмного образования правого ММУ. Объективный статус при поступлении. Общее состояние средней тяжести. Сознание ясное. Отмечается умеренная общемозговая симптоматика. Менингеальных знаков нет.

На МСКТ и МРТ исследовании головного мозга обнаружено округлое

объёмное образование правого мостомозжечкового угла, размерами 25х25х26 мм. (смотрите Рис.3.19, 3.20).

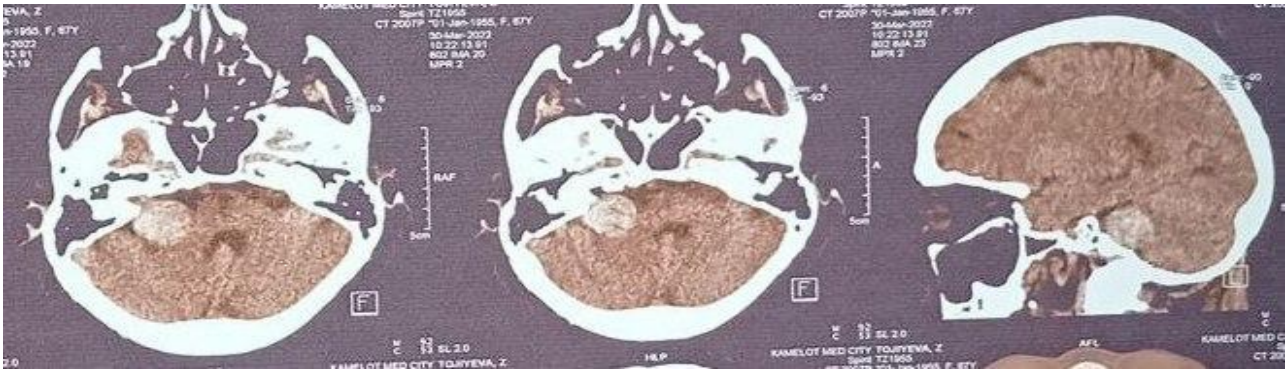

Рис. 3.19. МСКТ-головного мозга. Объёмное образование правого мостомозжечкового угла.

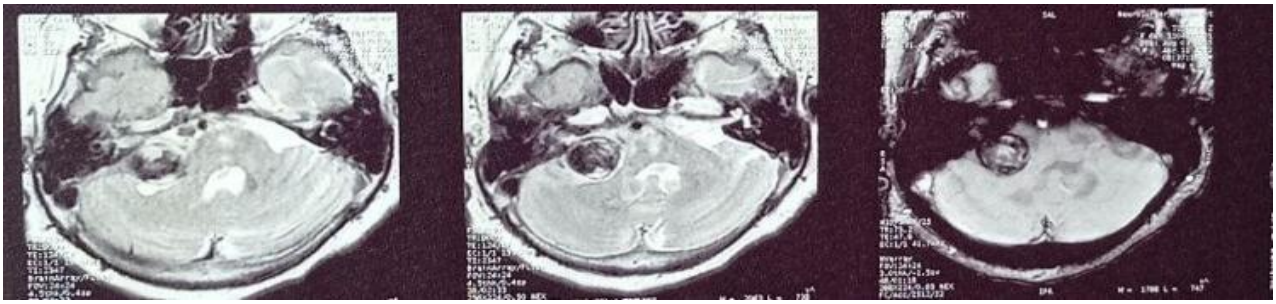

Рис.3.20. МРТ-головного мозга. Внемозговое объёмное образование правого мостомозжечкового угла (невринома?).

Больной на основании вышеуказанных данных: жалоб, анамнеза, клинико-неврологических данных и данных обследования- наличие объёмного образования решено произвести операцию «Ретросигмовидную краниоэктомию справа с удалением новообразование правого мостомозжечкового угла».

Ход операци. Под общим интубационным наркозом, в положении больного на левом боку, после соответствующей обработки операционного поля произведен линейный разрез кожи и подкожной жировой клетчатки по ходу роста волос, в правой заушной области, отступая медиально на 3 см. Мышечно-апоневротический слой рассечен с помощью электроножа. Кость скелетирована. На кость наложены фрезевые отверстие. Путём выпиливания и скусывания образован костный дефект размерами 3,0х4,0 см. ТМО обычной окраски пульсация мозга передается. ТМО вскрыта V- образно,

основанием к сигмовидному синусу. С помощью шпателя произведен доступ к мостомозжечковому углу, вскрыта основная цистерна, обнаружено круглое объёмное образование желто-белесоватого цвета, напоминающее аневризму. При этом обнаружена гигантская аневризма из ветви верхней мозжечковой артерии. Аневризма спаянна с окружающими нервными структурами. Спайки рассечены. Купол выделен до шейки. Произведен временный трепинг верхней мозжечковой артерии. На выделенную шейку аневризмы наложена 1 шт. постоянная клипса (смотрите Рис.3.21). Произведено иссечение стенок купола аневризмы, обнаружена тромбированная масса, которая удалена вместе с телом аневризмы. Контроль гемостаза. ТМО ушита непрерывным швом, наглухо. Послойные швы на рану. Спирт.Бетадин.Асеп.повязка.

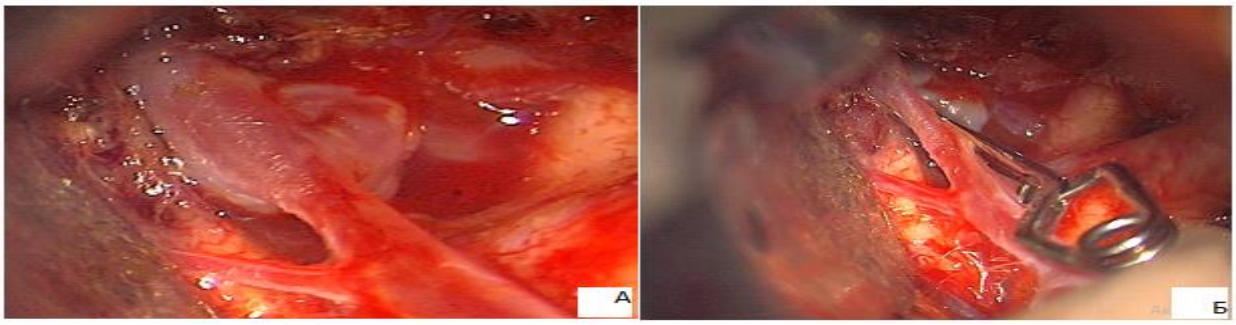

Рис.3.21. Интраоперационое фото. А-гигантская аневризма из ветви верхней мозжечковой артерии. Б-клипирование аневризмы.

В после операции больная переведена в ОРИТ. 2-е сутки после операции произведена МСКТ - исследование головного мозга (смотрите Рис.3.22).

Рис.3.22. Состояние после операции “ Ретросигмовидная краниотомия справа с резекцией и клипированием гигантской мешотчатой аневризмы правой мозжечковой артерии”.

Состояние при выписке. Общее состояние больной относительно удовлетворительное, стабильное. Гемодинамических и респираторных расстройств нет. Послеоперационная рана в заушной области без признаков воспаления, зажила первичным натяжением. Швы сняты в срок. Больная выписалась из стационара в удовлетворительном состоянии с рекомендациями.

Особенностью данного клинического случая является то, что пациентка поступила с диагнозом новообразование головного мозга. Однако в процессе оперативного вмешательства была обнаружена гигантская аневризма правой верхней мозжечковой артерии. Это обстоятельство подчеркивает важность комплексного подхода к диагностике и лечению таких патологий.

Приводим второй клинический пример псевдотуморозного течения БГА:

Пациентка Е. 53 года, госпитализируется в отделении нейрохирургии с диагнозом: Новообразование хиазмально-селлярной области с инфра, супра, латераселлярным ростом. Жалобы: на головную боль, головокружение, снижение остроты зрения и на общую слабость.

Из анамнеза: со слов больной болеет в течение нескольких лет. Заболевание началось со снижения зрения. Получала лечение у врачей по месту жительства, без эффекта. По рекомендацией врачей произведена МСКТ - головного мозга, где выявлено новообразования хиазмально-селлярной области (см.рис 3.23.). С вышеуказанными жалобами обратилась в КП РСНПМЦН и была госпитализирована на стационарное лечение.

Рис 3.23. МСКТ головного мозга. Признаки новообразования хиазмально-

селлярной области с инфра, супра, латераселлярным ростом.

В неврологическом статусе: Сознание ясное, адекватна. ЧМН: I-пара: запахи различает с двух сторон одинаково. II-пара: Предметное зрение снижено 2х сторон III,IV,VI-пара: Зрачки средней ширины, фотореакция живая, движение глазных яблок в полном объеме. V-пара: Точки выхода тройничного нерва безболезненные, корнеальные рефлексы сохранены. VII-пара: Лицо симметричное. VIII-пара: слух сохранен с 2х сторон. IX,X-пара: глотание и фонация сохранены. XI-пара: Объем движений головы в полном объеме, плечи поднимает выше горизонтали. XII-пара: Язык в полости рта, центрирован. Двигательная сфера: движение в конечностях в полном объеме. Чувствительная сфера: без выпадений. Менингеальные знаки и патологические рефлексы отрицательные. Функции тазовых органов не нарушены.

При исследование: Осмотр окулиста: визус ОД=0,4 ОС=0,3 парезов взора нет. Периметрия концентрическое сужение на 10 градусов, глазное дно: OU ангиопатия сосудов сетчатки с умеренным височным побледнением ДЗН.

МСКТ-головного мозга: МСКТ признаки новообразования ХСО (аденома гипофиза?) с признаками эндо-, инфра- и супраселлярного роста.

Больной в плановой порядке произведена операция- Эндоскопический трасназальный трансфеноидальный доступ. Ревизия турецкого седла. Во время операция при попытке продольно разрезать переднюю часть образования, началось профузное кровотечение. Остановить кровотечение коагуляцией не представляется возможным. На кровоточащий участок образования наложены гемостатические губки. Гемостаз. Кровопотеря до 300 мл. На этом этап операции прекращен.

Больная после операции переведена в ОРИТ. Экстубирована.

На следующий день больной произведена селективная церебральная ангиография на которой выявлена гигантская мешотчатая аневризма коммуникантного С7 сегмента левой ВСА (см.рис 3.24)

Рис.3.24. Селективная церебральная ангиография которые выявлена гигантская мешотчатая аневризма коммуникантного С7 сегмента левой ВСА.

Больной произведена операция- Птериональная краниотомия слева с клипированием гигантской мешотчатой аневризмы внутренней сонной артерии.

Операция. Под общим интубационным наркозом в положении больной лежа на спине с поворотом головы направо после обработки операционного поля и гидропрепаровка физ. раствором 0,9% - 30 мл в левой лобно-височной области произведен Г-образный разрез кожи и мягких ткани длиной до 16 см. до кости. Скелетирована кость, кожно-мышечный лоскут откинут и уложен в сторону на валик. Через 5 фрезевых отверстий путем выпиливания образован костный дефект размерами 6 х 5 см. При этом отмечается эпидуральное кровотечение из области птериона, которое остановлено гемостатическими губками. ТМО вскрыта подковообразно основанием к птериону. Тракция лобно-височной доли до зрительного нерва. Опорожнена хиазмальная цистерна. Выделена ВСА. Обнаружена мешотчатая аневризма супраклиниодной части ВСА. С целью проксимальной трепинга следующим этапом операции, произведен разрез кожи и мягких тканей в подчелюстной области слева в проекции бифуркации общей сонной артерии. Артерия визуализирована в области бифуркации. Гемостаз. Операционные рана в шейной области материалом. Выделена шейка аневризмы. Произведена проксимальной трепинг ВСА и одномоментно сделана внутрисосудистой аспирация крови, длительность 3 минут 23 секунд. На шейку аневризмы

наложены прямые постоянные сосудистые клипсы. Сосуды обложены гемостатическими губками. (рис.3.25.) Ирригация операционного поля физ. раствором и р-ром папаверина. ТМО уложена на место и ушита непрерывным швом. Костный фрагмент уложен и фиксирован 2-я узловыми швами. Гемостаз с гемостатическими губками. Спирт. Йод. Послойные швы на раны до резинового выпускника, внутрикожный шов. Спирт. Йод. Асс.повязка.

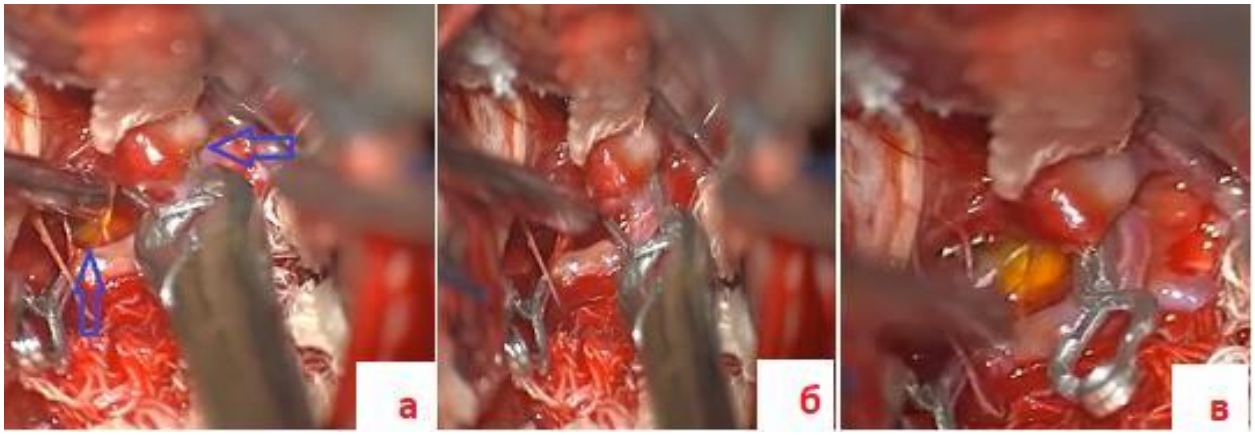

Рис. 3.25. Этапы клипирование аневризмы (а,б,в).

Послеоперационный период протекал гладко, нарастания неврологической симптоматики не выявлено. Произведена МСКТ-головного мозга 1-е сутки после операции (см.рис.3.26.).

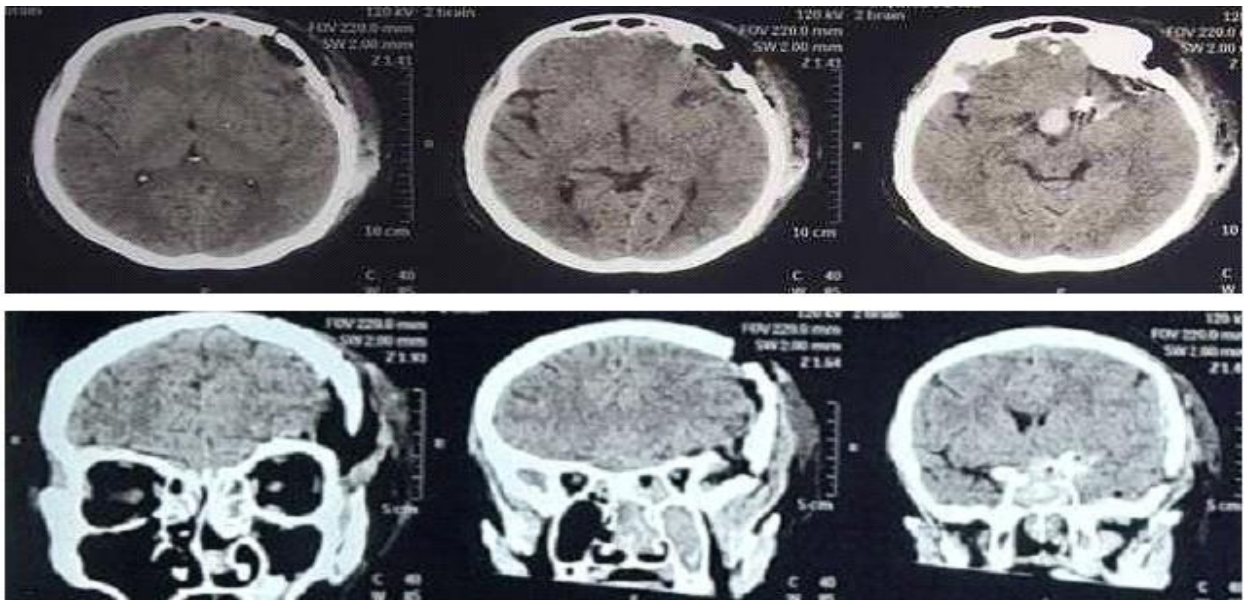

Рис. 3.26. МСКТ-головного мозга. Птериональная краниотомия слева с

клипированием гигантской мешотчатой аневризмы внутренней сонной артерии, дополнительных теней нет.

Больная выписана в удовлетворительном состоянии на 10 сутки после вмешательства.

Особенностью данного клинического наблюдения тоже явилась больная поступает с новообразование головного мозга во время операции обнаружены гигантская мешотчатая аневризма внутренней сонной артерии.

Бессимптомное течение больших и гигантских аневризм сосудов головного мозга.

Самой частой причиной обращения в стационар служила головная боль разного характера. Со слов у больных головная боль была хронической. По интенсивности она варьировала от слабой до сильной. Чаще всего боль локализовалась в шейно-затылочной или лобно-височной области с распространением в орбитальную. У многих больных отмечалась метеозависимость. В некоторых случаях боль носила характер мигрени. Головная боль могла быть изолированной или сопровождаться тошнотой, шумом в голове, головокружением. Значительно реже отмечалась внезапная головная боль. Практически у всех 4 (1,80%) больных первоначально аневризмы выявлены с помощью МРТ-АГ или МСКТ-АГ.

По вопросам тактики лечения больных с неразорвавшимися аневризмами значительное число авторов приводят различные суждения на международном уровне, что подтверждает актуальность исследований проблемы хирургического лечения неразорвавшихся аневризм. Больным с бессимптомным течением аневризмы необходимо проводить мониторинг и динамическое наблюдение с использованием контрольных МРТ и МСКТ исследований. Но учитывая возраст, активность данной возрастной категории проведение микрохирургического лечения имела целесообразность. При выявлении церебральных аневризм в диаметре 10 мм. и более хирургическое лечение рекомендовалась однозначно.

Множественные аневризмы.

Согласно данным нашего исследования множественные аневризмы наблюдались у 16 (7,23%) больных, которым проводилось этапное лечение. Существуют различные варианты локализация множественных аневризм (см.рис.3.27.).

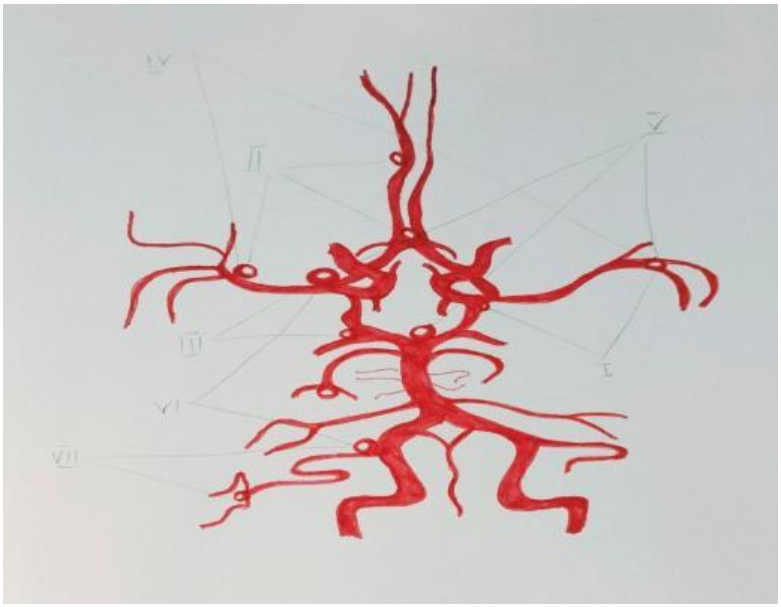

Рис.3.27. Схематические изображение локализации множественных аневризм (МА). I) МА одного каротидного бассейна; II) МА одного каротидного бассейна в сочетании с аневризмами ПМА и ПСА; III) МА одного каротидного бассейна в сочетании с аневризмами дистальной трети БА и её ветвей; IV) МА билатерального расположения; V) МА супратенториальной локализации (сочетание II, III и IV групп); VI) МА супрасубтенториальной локализации; VII) МА субтенториальной локализации.

Множественные аневризмы сочетались с большими и гигантскими аневризмами: у 12 (75%) с большими, у 4(25%) пациентов гигантскими аневризмами. Средний возраст составил 36 лет. Манифестация болезни и локализация множественных аневризм представлена в таблице 3.6. и 3.7.

Таблица 3.6.

Манифестация заболевания у больных с множественными аневризмами

Клиническая картина, больных	Контрольная группа		Основная группа	
	абс.	%	абс.	%
Кровоизлияние	3	18,75	6	37,5
Псевдотуморозное	2	12,5	4	25
Бессимптомное	0	0	1	6,26
Всего	5	31,25	11	68,75

Таблица 3.7.

Распределение множественных аневризм в зависимости от локализации

Локализация аневризм	Контрольная группа		Основная группа	
	абс.	%	абс.	%
ВСА	1	6,25	2	12,5
СМА	2	12,5	5	31,25
ПМА	3	18,75	2	12,5
ОА и её ветви	0	0	1	6,25
Всего	6	37,5	10	62,5

При определении показаний к оперативному лечению и диагностике сопроводительной терапии при множественных аневризмах данного размера принципиально не отличаются от таковых при одиночных больших и гигантских аневризмах. Однако, риск возможного кровоизлияния у пациентов с множественными аневризмами высокий. Примерам множественные аневризмы служит следующее клиническое наблюдение.

Больная И 55 лет обратилась в поликлинику РСНПМЦН. Жалобы: головные боли, головокружение, тошноту и рвоту. Со слов больной, болеет в течении недели. Начало заболевания связывает с резким повышением артериального давления. Получала стационарное лечение по месту жительства, больной проведена МСКТ - головного мозга, где обнаружены признаки субарахноидального кровоизлияния (смотрите Рис. 3.28) и на МСКТ-ангиографии сосудов головного мозга (смотрите Рис. 3.29). С вышеуказанными жалобами и по результатам обследования

госпитализирована в отделение 1 н/х.

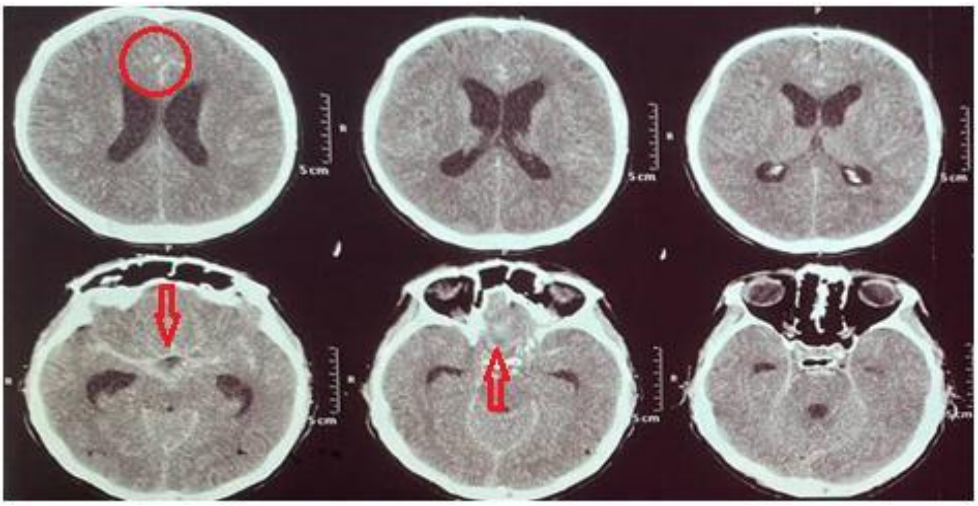

Рис. 3.28. МСКТ - головного мозга признаки субарахноидального кровоизлияния.

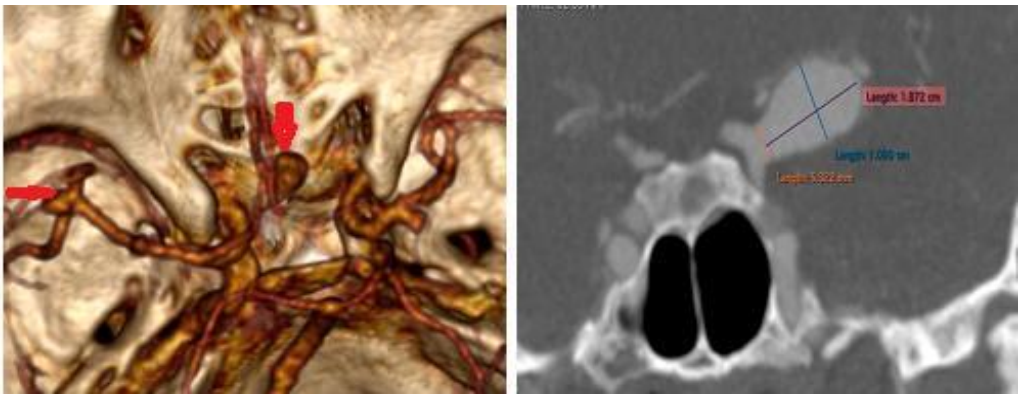

Рис. 3.29. МСКТ- ангиография сосудов головного мозга. Множественные аневризмы сосудов головного мозга. Мешотчатая аневризма передней соединительной артерии слева и коммуникантного сегмента внутренней сонной артерии слева.

Больной произведена операция: - Клипирование мешотчатой аневризмы левой передней соединительной артерии передним межполушарным доступом и клипирование мешотчатой аневризмы коммуникантного сегмента внутренней сонной артерии слева птериональным доступом.

В послеоперационном периоде больная находилась в ОРИТ. После стабилизации состоянии переведен в палату отделения. Больной в отделении произведена МСКТ - головного мозга (смотрите Рис 3.30).

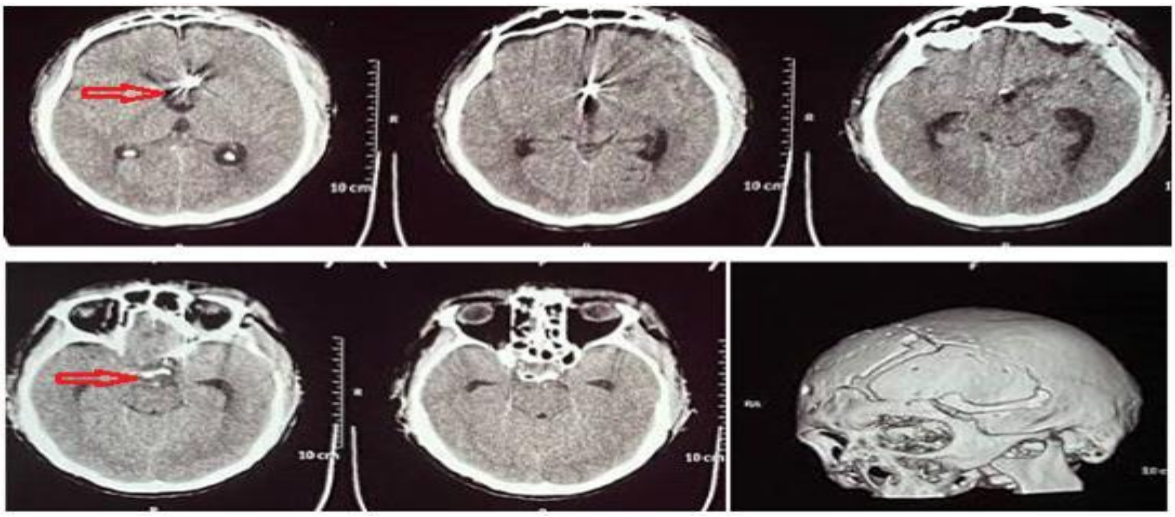

Рис.3.30. МСКТ головного мозга. В послеоперационной зоне, в основании левой лобной доли мозга, визуализируются металлические клипсы с наличием «лучистого артефакта», в основании левой височной доли мозга также визуализируются металлические клипсы с наличием «лучистого артефакта». На операции обе аневризмы успешно клипированы.

Состояние больного при выписке. Общее состояние больной относительно удовлетворительное. Гемодинамических и респираторных расстройств нет. Послеоперационная рана без признаков воспаления и зажила первичным натяжением. Швы сняты в срок. Больная выписалась из стационара в удовлетворительном состоянии с рекомендациями.

На современном этапе развития нейрохирургии при лечении множественных церебральных аневризм используются открытые, эндоваскулярные и комбинированные методики. Каждая из них имеет свои преимущества и недостатки, показания и противопоказания, и однозначно отметить одну из них как метод выбора не представляется возможным. В хирургии множественных церебральных аневризм важное место занимает тактика оперативного лечения, существуют одноэтапный и многоэтапный методы.

В тех случаях, когда анатомические особенности одной или нескольких имеющихся у пациента аневризм не позволяют выполнить выключение всех имеющихся аневризм каким-либо одним методом (микрохирургическим или эндоваскулярным), возникает необходимость в комбинировании двух

методик. Комбинированное лечение в настоящее время чаще проводится многоэтапно. Первым этапом выключается разорвавшаяся аневризма. Выбор хирургического метода на каждом этапе лечения определяется индивидуально.

Алгоритм диагностики и тактики лечения больших и гигантских аневризм в составе множественных аневризм (смотрите Рис.3.31.)

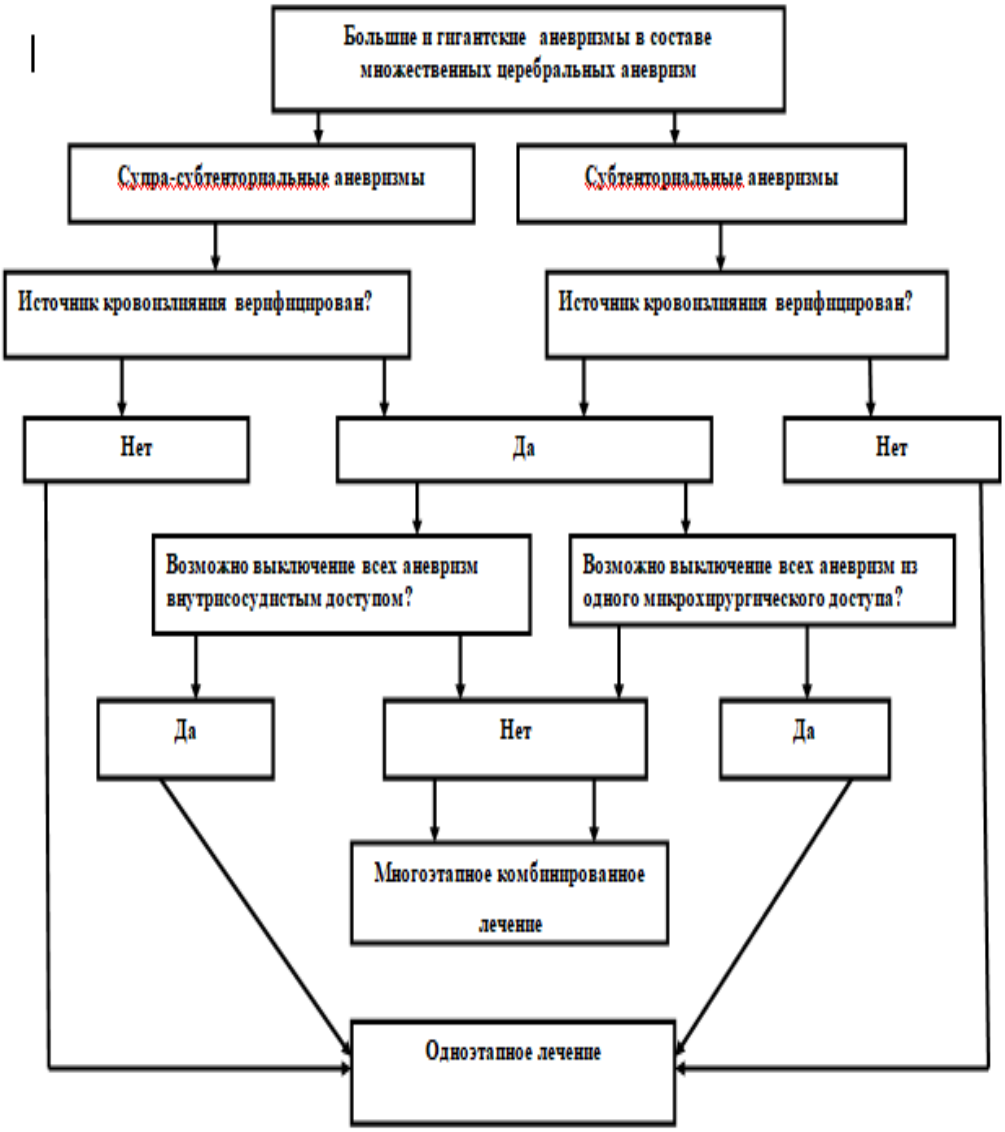

Рис.3.31. Алгоритм диагностике и тактике лечения больших и гигантских аневризм в составе множественных аневризм.

Патолого-анатомическая характеристика больших и гигантских артериальных аневризм головного мозга

Гистологическое исследование строения стенки больших и гигантских аневризмы проведено у 30 (13,57%) пациентов после хирургического вмешательства с иссечением купола БГА (смотрите Рис.3.32). Из которых у 16 (53,3%) установлен тотальный тромбоз, в 9 (30%) случаях частичный тромбоз и у 5 (16,7%) субтотальный тромбоз аневризмы.

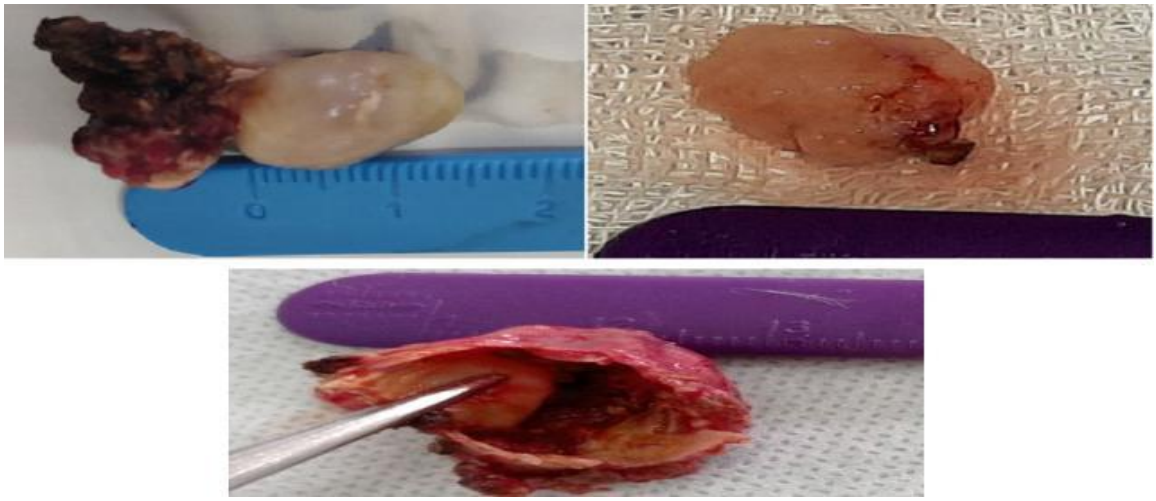

Рис. 3.32. Макропрепарат частично тромбированной аневризмы.

Согласно наших морфологических исследований отмечено следующее: наличие кальцификаций и атеросклероза стенок аневризмы; фиброзные изменения интимы и мышечного слоя; наличие в полости аневризмы турбулентного кровотока; широкая шейка с атеросклеротическими включениями; наличие несущего и/или близлежащих сосудов в стенке, отхождение дистальных ветвей от купола БГА.

Отличие строения стенок БГ церебральных аневризм, заключается в следующем: рубцовая волокнистая ткань с явлениями липоидоза, обызвествления и гиалиноза иногда сохранены мышечные и эластические волокона; внутренняя поверхность не имеет эндотелиального покрова, либо наличие её у шейки аневризмы.

У лиц пожилого возраста стенки аневризмы характеризовались

утолщением интимы, значительной деформацией сосудистой стенки, прерыванием эластической мембраны и больших атеросклеротических бляшек в области шейки аневризмы.

У больных молодого возраста церебральные аневризмы чаще были больших размеров с частичным сохранением эластических волокон и внутренней эластической мембраны с разной степенью деформацией, множеством коллагеновых волокон и гладкомышечных клеток в области шейки аневризмы (смотрите Рис.3.33., 3.34, 3.35, 3.36).

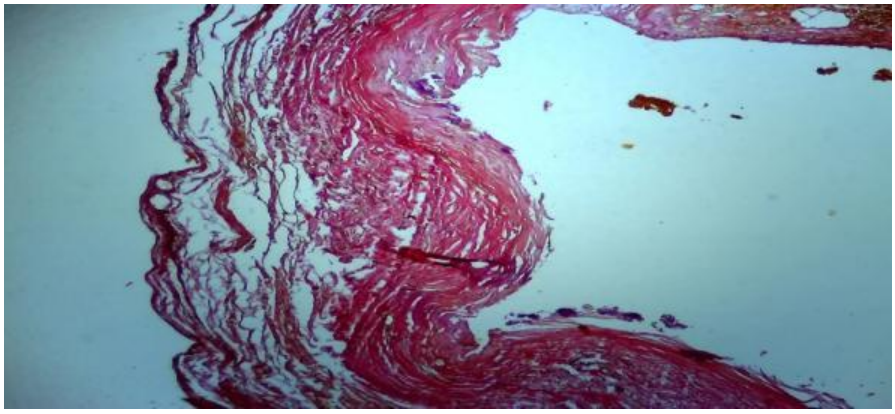

Рис. 3.33.Микропрепарат. Ув. 100 х Окраска на эластические волокна по Ван Гизону. Стенки аневризмы - атероматозные бляшки, отложение солей кальция в интимальном слое с хаотичным расположением эластических волокон, очаговая фрагментация эластических мембран с заместительным склерозом и лимфо–лейкоцитарной инфильтрацией.

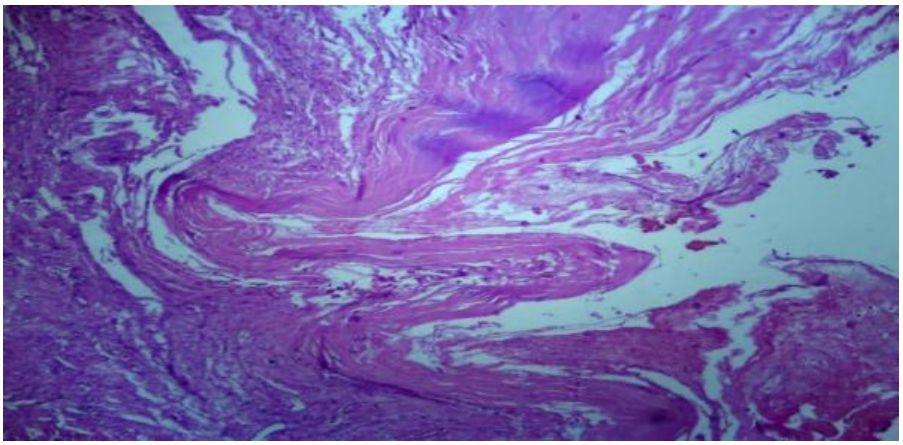

Рис. 3.34. Микропрепарат. Ув. 100 х. Окраска гематоксилин-эозином Стенки аневризма - скопления липидов и пенистых клеток в интимальном слое,

хаотичным расположением эластических волокон, фрагментация эластических мембран с заместительным склерозом, отсутствие эндотелия.

Рис. 3.35. Микропрепарат. Ув. 100 х Окраска на эластические волокна по Ван Гизону. Стенки аневризма - скопления липидов и пенистых клеток в интимальном слое, хаотичным расположением эластических волокон, фрагментация эластических мембран с заместительным склерозом, отсутствие эндотелия.

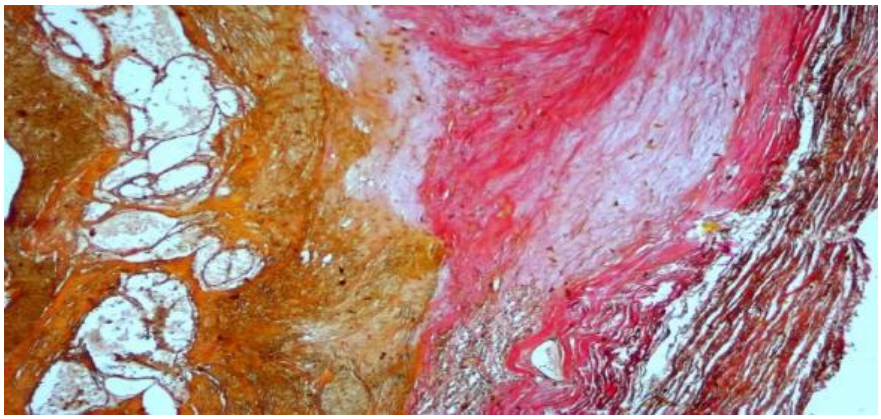

Рис. 3.36. Микропрепарат. Ув. 100 х Окраска на эластические волокна по Ван Гизону. Стенки аневризма - скопления липидов и пенистых клеток, отмечаются участки набухания и извитость эластических мембран, некробиотические изменения гладких миоцитов, очаговый фиброз, фрагментированные эластические мембраны с псевдокистами.

Среди морфологических особенностей БГА наиболее часто мы отмечали наличие тромбоза аневризматического мешка различной степени выраженности.

В ходе нашего исследования выделено три степени тромбоза аневризматического мешка, основанные на процентном заполнении его полости тромбами:

I степень (частичный тромбоз) — тромбы занимают до 50% полости аневризмы, что указывает на начальную стадию тромбообразования в аневризматическом мешке.

II степень (субтотальный тромбоз) — тромбы заполняют большую часть аневризмы, за исключением её пришеечной части, что свидетельствует о значительном, но неполном закрытии полости.

III степень (выраженный тромбоз) — тромбы занимают до 90% полости аневризмы, практически полностью заполняя её, что отражает высокую степень тромбообразования.

Оценка степени тромбоза проводилась путём сравнения максимальных диаметров БГА на различных стадиях исследования, включая интраоперационное измерение. Это позволяет более точно и объективно оценить степень вовлеченности аневризмы в патологический процесс и также проконтролировать динамику этих изменений.

МИКРОХИРУРГИЧЕСКАЯ ТАКТИКА ПРИ БОЛЬШИХ И ГИГАНТСКИХ АНЕВРИЗМАХ СОСУДОВ ГОЛОВНОГО МОЗГА

Выбор оптимального и безопасного микрохирургического доступа является важным и во многом определяющим исходы этапом в микрохирургическом лечении больших и гигантских церебральных аневризм. Современная концепция индивидуального подхода в лечении больных с БГА в совокупности с использованием минимально инвазивных доступов обеспечивает наименьший риск ассоциированных осложнений, уменьшает косметические дефекты и улучшают качество жизни пациента.

Виды операций и функциональные исходы лечения.

Микрохирургическое клипирование было произведено 145 (65,6%) больным с БГА из 221, из них с основной группы 108 (74,48%) пациентов, в контрольной группе 37 (25,52%). 43 (19,45%) пациентам контрольной группы

операции закончены паллиативно (смотрите Таблицу 4.1.).

Таблица 4.1.

Варианты микрохирургического лечения БГА в зависимости от локализации

Локализация аневризмы	**Методы микрохирургического лечения (n=221)**			
	Клипирование	Частичное клипирование с последующим окутыванием	Аппликация (окутывание)	ЭИКМА
ВСА	58 (40,0%)	12 (46,2%)	17 (39,5%)	3(42,9%)
ПМА	31 (21,3%)	3 (11,5%)	8 (18,6%)	0
СМА	39 (26,8%)	9 (34,6%)	14 (32,6%)	4 (57,1)
ЗМА	14 (9,65%)	2 (7,69%)	4 (9,3%)	0
ЗНМА	3 (2,06%)	0	0	0
Всего	145 (100%)	26 (100%)	43 (100%)	7 (100%)

Таблица 4.2.

Виды микрохирургических вмешательств в исследуемых группах

Виды операции	**Контрольная группа (n=106)**		**Основная группа (n=115)**		**Всего (n=221)**
	абс.	%	абс	%	
Клипирование аневризмы	37	34,9	108	93,9	145 (100%)
Аппликация (окутывание) аневризмы	43	40,6	0	0	43 (100%)
Частичное клипирование с последующим окутыванием аневризмы	26	24,5	0	0	26 (100%)
ЭИКМА	0	0	7	6,01	7 (100%)

Как видно из таблицы 4.2, тотальное выключение аневризмы из кровотока в основной группе составила 93,9%, а в контрольной группе лишь у 34,9%. У 7 (6,08%) пациентов в основном группе произведена ЭИКМА, в контрольной группе реконструктивные оперативные вмешательства не были произведены. Наши данные позволяют говорить, что реконструктивная хирургия является приоритетным при микрохирургическом лечении больших и гигантских аневризм.

Принципы клипирования больших и гигантских аневризм.

Несмотря на постоянную эволюцию эндоваскулярных инструментов, микрохирургическое лечение оставалось предпочтительным методом лечения БГА, отличаясь высокой радикальностью и надежностью.

Успех выключения церебральных аневризм большого и гигантского размеров зависит от размеров, формы, длины шейки аневризмы, плотности стенок и другие характеристики. С целью выключения аневризмы часто используют сочетание стандартных и гигантских клипс различных конфигураций. В дооперационном периоде хирургу необходимо подготовить наборы различных клипс, включая тоннельные, угловые, изогнутые и прямые.

Далее мы приведем примеры основных принципы выключения БГ церебральных аневризм. Эти методики позволили уменьшить напряженность аневризматического мешка и безопасно клипировать её, без разрыва и стенозирования питающих артерий.

План оперативного лечения определяется рядом клинических факторов и должен быть результатом коллегиальной работы врачей и строго индивидуального подхода к каждому больному. Планирование микрохирургического лечения должно в обязательном порядке предполагать возможность реваскуляризирующей процедуры, которая может стать необходимой во время вмешательства. Лечение больных с большими и гигантскими аневризмами сосудов головного мозга целесообразно

осуществлять в крупных специализированных центрах, имеющих соответствующий опыт и технические возможности для проведения микрохирургического лечения.

Стабильное клипирование. Предотвращение миграции клипс проводится следующим образом, полностью освобождается аневризма от спаек путём диссекции, используют несколько клипс для выключения и вскрывают полость аневризмы в конце операции. В случае миграции клипс, применяются дополнительные клипсы с целью улучшения фиксации (смотрите Рис.4.1.,4.2).

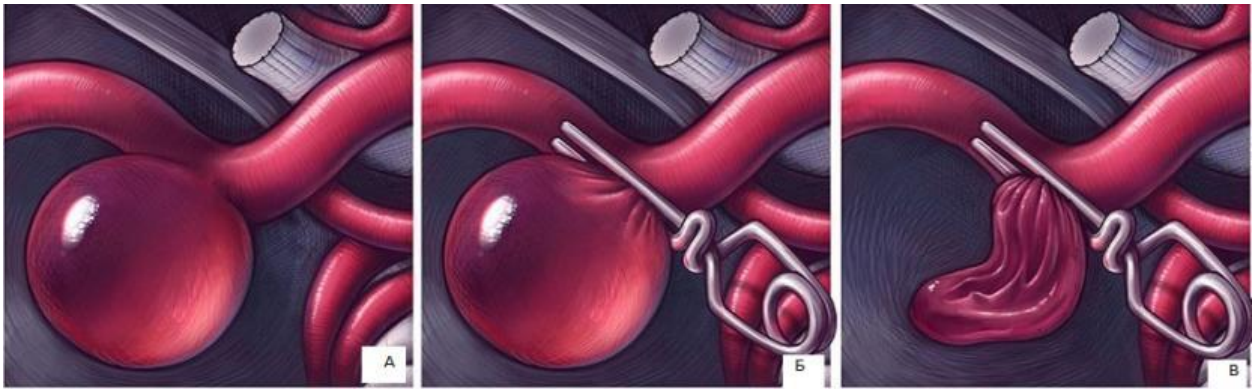

Рис.4.1. Методика клипирования БГА (этапы операции). А-мешотчатая аневризма. Б- клипирование аневризмы. В- спавший купол аневризмы.

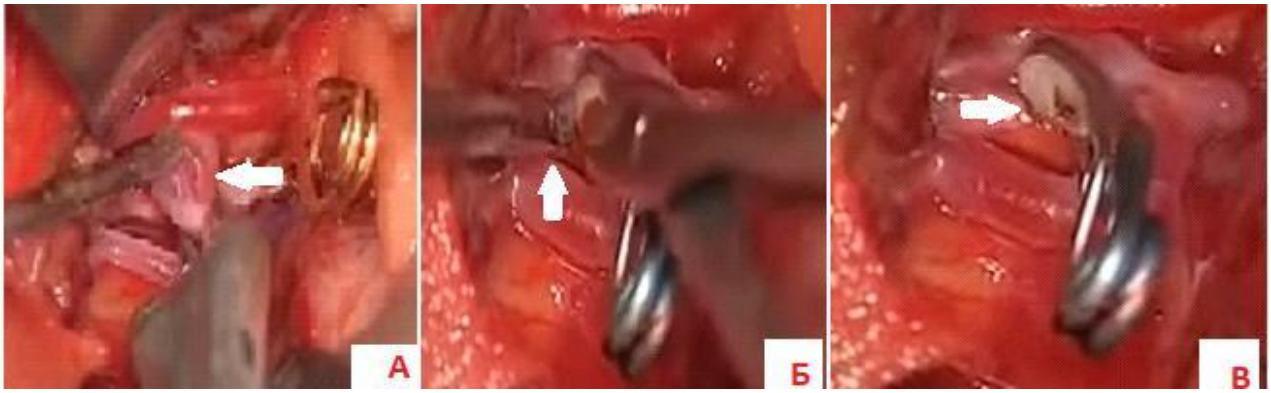

Рис.4.2. Клипирование с последующей резекцией мешотчатой аневризмы. А- клипирование аневризмы. Б- резекция купола аневризмы, В-состояние клипсы на шейке аневризмы удовлетворительное.

Применение нескольких клипс, во время операции приводит к местному сужению и деформации ветвей аневризмы, что требует коррекции положения

клипс и их замены. Особенно важно избегать сужения задней соединительной и передней ворсинчатой артерий, так как даже малое снижение кровотока может вызвать ишемию. На основе нашего опыта, визуальная оценка состояния артерий не всегда является достаточной для правильного решения.

Для подбора клипс при выключении аневризмы, необходимо учитывать ключевые анатомические параметры, такие как длина шейки в миллиметрах, размеры купола, особенности стенок (бляшки, кальцинаты) и наличие тромбов и калибр ветвей. Сила сжатия клипс зависит от их типа, формы и длины бранш.

Планирование хирургического вмешательства.

При планировании оперативного лечения и определения критериев к микрохирургическому лечению больных с БГА был индивидуальным с учётом анамнестических данных (сроки кровоизлияния), клинико-неврологической симптоматики (сроки их возникновения и регресса), результатов нейровизуализационных исследований, включая селективную АГ, а также мнение больного и его родственников относительно операции. Важными аспектами являются размеры и расположение аневризмы, состояние сосудистых структур и возможные последствия для восстановления пациента.

Хирургические методики, используемые при операциях

Достижение успеха в микрохирургическом лечении БГА зависят от использования усовершенствованных хирургических и различных анестезиологических методик, позволяющих качественно провести данный вид хирургическогов мешательства. Методика треппинга (временное выключение аневризмы из кровотока) является безопасной и основной частью, при котором полость аневризмы сжимается, её стенка становится податливой, что приводит к снижению риска разрыва.

При проведении оперативного лечения нами применены следующие

методы: проксимальный контроль кровотока и временное клипирование артерий, внутрисосудистая аспирация крови и защита головного мозга от ишемических осложнений.

Проксимальный контроль кровотока

Основным этапом при микрохирургическом лечении БГА служит «проксимальный контроль» - временное выключение артериального сегмента проксимальнее аневризмы, который важен при установлении временных клипс хирургом. Данная методика необходима для уменьшения объёма, безопасного выделения и клипирования аневризмы. Особенно эта методика применима у больных с аневризмой ВБС, где выявляется зачастую сращение аневризмы с близлежащими структурами, что является условно «наружным каркасом», который препятствует их декомпрессии. После уменьшении объёма аневризмы появляется пространство для проведения манипуляций, диссекции сращенных структур и данная методика заканчиается эффективным клипированием аневризмы.

Временное клипирование артерий.

С целью профилактики разрыва БГА во время микрохирургического лечения применяют методику временного клипирования аневризмы, место установки клипсы определяется индивидуально хирургом во время операции. При установке клипсы обязательным условием должен быть визуальный контроль и отсутствие перфорантных артерий в данном сегменте. На рисунке 4.3. иллюстрирован пример временного выключения аневризмы задней соединительной артерии или глазничной артерии путём использования методики временного клпирования.

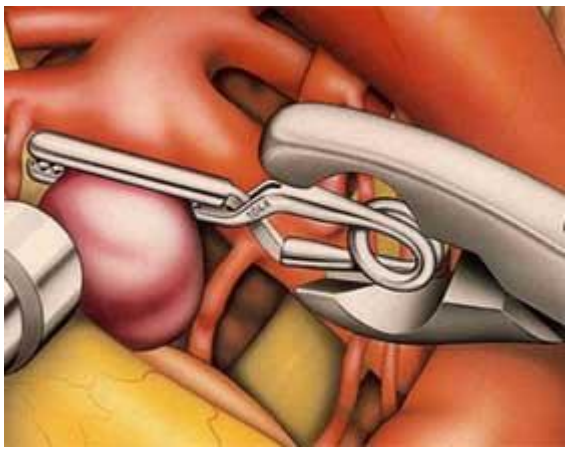

Рис.4.3. Схематические изображения клипирования аневризмы.

До сих пор в нейрохирургической практике идут споры о длительности и частоты временного выключения артерий, несущих аневризму. По данным нашего исследования кратковременные выключения артерий до 5 раз по 3-5 минут, не приводят к ишемическим осложениям и многократные клипирования не оказывают неблагоприятного действия на состояние пациентов. Наши данные и данные других исследователей совпадают и подтверждают эффективность такого методики.

Методика клипирования, аспирации купола аневризмы с последующей резекцией купола аневризмы.

В нашей работе этот метод использован 30 (26,08%) пациентам в основной группы**.** Аспирацию крови из купола аневризмы во время трепиннга проводят дробно, периодами по 4-5 минут. Во время хирургического лечения БГА применяется методика временного выключения аневризмы на уровне сегментов ВСА на шейке и интракраниально, либо параллельно сегментам А1 и М1, что достаточно для проведения различных манипуляций (смотрите рис. 4.4., 4.5., 4.6.).

При проведении проксимального контроля необходима доступность сегментов шейного отдела ВСА и это позволяет быстро выделить сосуд, минимизируя косметический дефект, а также применять методику ретроградной аспирации крови.

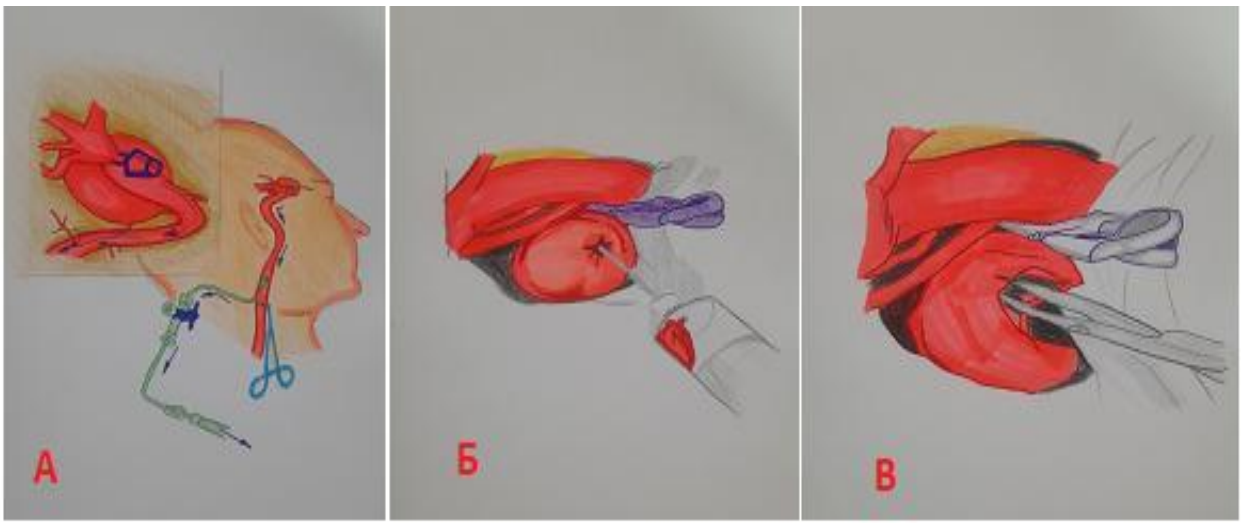

Рис.4.4.. Схематические изображение проксимального контроля аневризмы.

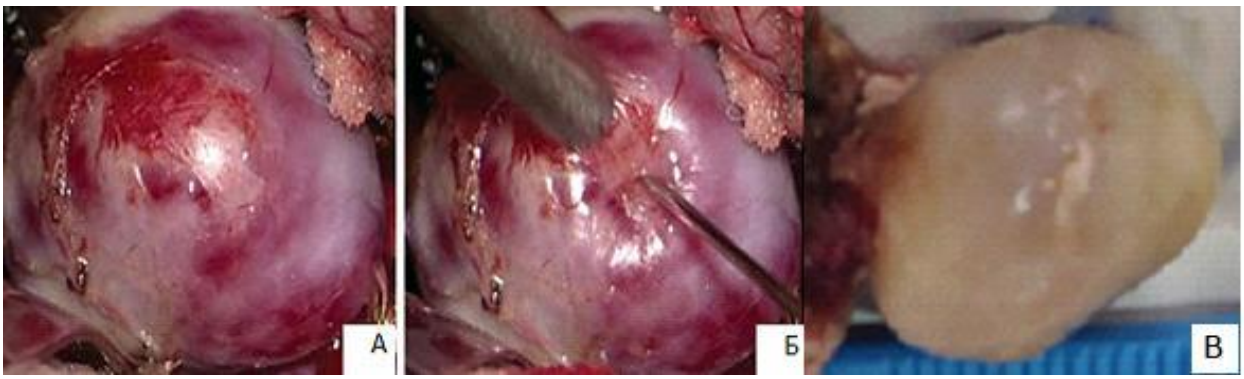

Рис.4.5. А-Частичная тромбированная аневризма. Б- Аспирация из купола аневризмы. В- Резекция купола аневризма.

Рис.4.6. А - аспирация из купола аневризмы. Б,В-Резекция купола аневризмы.

При использовании временных клипс во время выключения аневризмы необходимо неповредить коллатерали ЗСА и ПМА, для поддержания перфузии каротидного бассейна. Доказана эффективность разработанной реконструктивной методики (клипирование аневризмы с последующей

аспирацией и резекцией купола) микрохирургического лечения больших и гигантских аневризм сосудов головного мозга (IAP № 7760 от 15.07.2024 г.).

Методы хирургической профилактики ишемических осложнений.

С целью профилактики ишемических осложнений со стороны головного мозга, которые возникают из-за длительного вазоспазма, продуктами распада крови (окси гемоглобин, серотонин), необходима своевременная санации цистерн от крови при провдение хирургического вмешательства. Эти данные подтверждаются многочисленными исследованиями, как основной метод профилактики нарушения мозгового кровообращения по ишемическому типу. Для предотвращения артериального вазоспазма и ишемических осложений, нами оперативное лечение заканчивается удалением интракраниальной гематомы и санацией базальных цистерн мозга от сгустков крови и в дальнейшем проводиться орошение артерии данной области 2% раствором папаверина в течении нескольких минут.

Наиболее селективным для головного мозга являются блокаторы кальциевых каналов. Улучшение результатов хирургического лечения больных с БГА наблюдаются, при раннем применении блокаторов кальциевых каналов во время операций, после кровоизлияния и при умеренной и средней тяжестью состояния по шкале Hunt-Hess.

Окутывание больших и гигантских церебральных аневризм.

Методика окутывание аневризмы была выполнена в 43 (40,56%) случаях больных контрольной группы. Данная методика была использована при невозможности клипирования у 8 (18,6%) больных с аневризмой ПМА-ПСА, 17 (32,5%) ВСА, 4 (9,3%) ЗМА, и у 14 (32,6%) БГА СМА. Также необходимо акцентировать внимание на то, что методику окутывания аневризмы применяли часто при фузиформных аневризмах. Во время операции

аневризма выделялась со всех сторон для образования соединительно-тканевого рубца в послеоперационном периоде с целью укрепления её стенок, а затем окутывали с использованием свободного мышечно-апоневротического лоскута.

Хирургический доступ к БГА определятся ее локализацией, анатомией региона и объёмом запланированного вмешательства.

Виды хирургических доступов при больших и гигантских церебральных аневризм

Выбор оптимального и безопасного хирургического доступа является важным и во многом определяющим исходы этапом в микрохирургическом лечении больших и гигантских церебральных аневризм. Доступ должен обеспечивать проксимальный и дистальный контроль, визуализацию больших и гигантских аневризмы и окружающих структур, свободу в работе микроинструментами, оптимальный и приближенный обзор хирургического поля с необходимой эргономикой и возможностью комфортной работой для хирурга.

Кроме того, современная концепция индивидуального подхода в лечении в совокупности с использованием малотравматичности предполагает, чтобы доступ обеспечивал, низкий риск ассоциированных осложнений, хорошие косметические исходы и удовлетворенность пациента.

Минимально инвазивные доступы являются прообразами этих доступов и каждый из этих доступов имеет определенный хирургический коридор, который не может быть изменен во время микрохирургических манипуляций, если только посредством перехода к расширенной традиционной краниотомии.

В работу вошли пациенты, которым выполнены 3 традиционных доступа: птериональный, латеральный супраорбитальный, межполушарный и миниптериональный доступ.

Птериональный доступ.

Самым часто используемым птериональным доступом в хирургии аневризм передних отделов Виллизиева круга для подхода к аневризмам ВСА, ПМА - ПСА, СМА оперировано 146 (66,1%) пациентов из них 61 (41,78%) пациентов контрольной группы и 85 (58,2%) основной группы.

Преимущество птерионального доступа заключается в его простоте, вариативности:

1) Остеотомия производится вдоль латерального крыла основной кости до уровня верхней глазничной щели;

2). Выпиливание крыши орбиты для уплощения её поверхности.

3). При необходимости, чешуя височной кости выкусывается вплоть до основания средней черепной ямки.

Кожный разрез начинается на 1 см кпереди от козелка уха на уровне скуловой кости. В начале разрез ведется по прямой линии перпендикулярной верхней височной линии, после достижения верхней височной линии разрез продолжается позади линии роста волос вплоть до середины. Кожный разрез производится на глубину до надкостницы. Когда линия разреза доходит до верхней височной линии в слой подкожно-жировой клетчатки вводится периостальный элеватор для предотвращения повреждения поверхностной височной артерии и височной мышцы.

Недостатки птерионального доступа: ретракция височной доли, частое развитие пареза n.oculomotorius, повреждение лобной ветви n.facialis, при обнажении твёрдой мозговой оболочки образование послеоперационной эпидуральной гематомы, косметические дефекты в виде атрофии височной мышцы, асимметрия лица, риск нарушения работы височно-нижнечелюстного сустава, боли при жевании, онемение кожи головы и алопеция в области рубца (см. рис. 4.7).

Вышеперечисленные недостатки способа способствуют длительному пребыванию пациентов в стационаре, требуют продолжительный

восстановительный период на амбулаторном этапе, что приводит к значительным экономическим затратам.

Рис.4.7. Неудовлетворительным косметическим эффект. Атрофия височной мышцы, асимметрия лица.

Латеральный супраорбитальный доступ.

Мы использовали латеральный супраорбитальный доступ (ЛСД) для аневризм передних отделов Виллизиева круга у 16 (7,23 %) пациентов из них контрольной группы 5 (31,3%) пациентов, и 11 (68,7%) пациентов основной группы.

При латеральном супраорбитальном доступе используется единый кожно-мышечный доступ, который оттягивается кпереди позволяющий ограничить степень вмешательства и минимизировать возможные осложнения. Важным является то, что при доступе височная мышца рассекается и отделяется от костной ткани на небольшом участке. Это имеет большое значение, поскольку такие меры снижают риск возникновения функциональных нарушений, связанных с височно-челюстным суставом.

Кроме того, минимизация вмешательства способствует меньшему косметическому дефекту, так как атрофия височной мышцы. Важным преимуществом данной методики является небольшой разрез кожи и размер трепанационного окна, что облегчает этап ушивания операционной раны и способствует уменьшению времени на восстановление, а также снижению вероятности послеоперационных осложнений.

Показания к ЛСД. Латеральный супраорбитальный доступ используется для хирургического доступа к аневризмам, расположенным в передней части круга кровообращения, за исключением области дистальной передней мозговой артерии. Однако его применение не ограничивается только этими случаями: ЛСД также эффективно используется для доступа при аневризмах, находящихся в области бифуркации основной артерии и даже в области отхождения верхней мозжечковой артерии. Этот метод особенно предпочтителен при операциях, включающих диссекцию латеральной борозды, а также при доступах к патологиям, которые могут быть удалены через эту щель.

Одним из преимуществ ЛСД является возможность получения хорошего обзора передних частей латеральной борозды, что позволяет хирургу максимально точно локализовать патологические изменения. При этом дистальные участки латеральной борозды также могут быть хорошо визуализированы, если расширить краниотомию в заднем направлении и вверх в височную область. При планировании операции особое внимание следует уделить правильной локализации трепанационного окна. Окно необходимо расположить более фронтально либо темпорально, в зависимости от клинической ситуации. Совмещение оптимального расположения окна с корректным положением головы пациента обеспечивает хорошие условия для доступа к патологическому очагу и повышает эффективность хирургического вмешательства.

Межполушарный доступ.

По нашим данным межполушарный доступ был использован у 19 (8,55%) больных от общего числа пациентов. Из них 12 (63,15%) составляют контрольную группу, а 7 (36,84%) относятся к основной группе. При данном доступе хорошо видны структуры средней линии по обе стороны от серпа мозга, что позволяет осуществлять транскаллезный доступ к боковым и III желудочкам.

Однако отсутствие чётких анатомических ориентиров в межполушарном пространстве может вызывать трудности во время операции. В этом контексте серп мозга и пространство между поясными извилинами играют важную роль в определении средней линии. Тем не менее, хирурги могут столкнуться с вызовами при установлении точной ориентации в переднезаднем направлении, что подчеркивает необходимость внимательной навигации во время процедур.

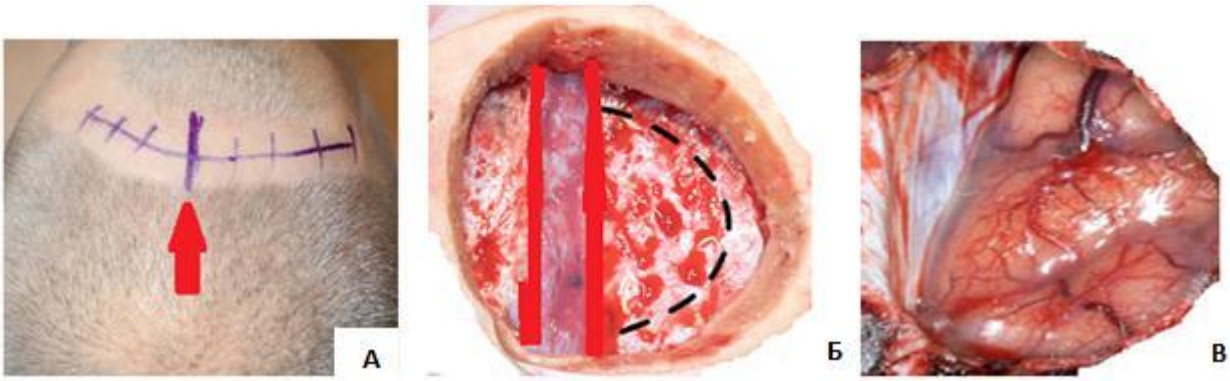

Рис.4.8. Интраоперационное фото межполушарного доступа. А-линия разреза для доступа. Б-граница верхней сагитального синуса. В-серп мозга и пространство между поясными извилинами.

Миниптериональный доступ.

Миниптериональный доступ (МПД) – это уменьшённый прообраз птерионального доступа, центром которого является сильвиевая щель. Поэтому основными показаниями для МПД были больные с аневризмами СМА и ВСА. Оперировано этим доступом 40 (18,1%) пациентов из них 12

(30%) пациентов контрольной группы, и основная группа составил 28 (70%) пациенты.

Птерион один из ключевых ориентиров МПД и области наложения фрезевого отверстия. Он локализуется в области височной ямки и является точкой в области соединения теменной кости, чешуи височной кости, большого крыла основной кости и лобной кости. Эти кости в области птериона соединяются сфенопариетальным, коронарным и чешуйчатым швом. Сразу под птерионом локализуется передняя сильвиевая точка. Этот ориентир является наиболее распространенным для входа и дальнейшей диссекции сильвиевой щели поскольку цистерна сильвиевой щели в этой области как правило расширена.

Миниптериональный доступ черепа используется в практической работе в Республиканского специализированного научно-практического медицинского центра нейрохирургии (смотрите Рис 4.9). При этом отмечена низкая травматичность и высокая эффективность предлагаемого способа краниотомии.

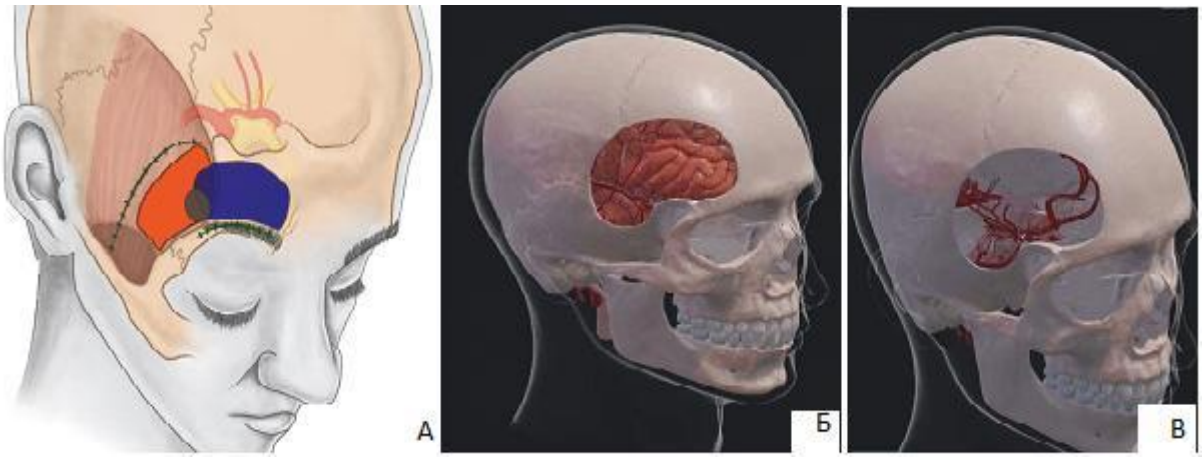

Рис.4.9. Краткое описание чертежей. Изобретение поясняется чертежами. А-линия разреза. Б-миниптериональная краниотомия. В- сосуды передней отдел Виллизиевого круга.

Минимально-инвазивная нейрохирургия представляет собой современный подход, который имеет ряд явных преимуществ. Основные плюсы включают в себя:

- Уменьшение площади обнажаемой коры головного мозга, что снижает

риск осложнений;

- Сокращение интраоперационной травматизации, что способствует более быстрому восстановлению;

- Снижение количества доступ-ассоциированных осложнений и сокращение длительности оперативного вмешательства;

- Ускорение восстановления пациентов после операции.

С учётом бурного развития эндоваскулярной хирургии, вопросы показаний к минимально-инвазивным доступам становятся особенно актуальными. К таким показаниям следует относить отсутствие тяжёлых патологий у пациентов, что минимизирует риски, связанные с операцией.

Однако существует и опасность, связанная с минимально-инвазивной хирургией — интраоперационный разрыв аневризмы. Для снижения этого риска необходимы тщательный отбор пациентов и применение классических микрохирургических техник. К ним относят:

- Раннюю релаксацию мозга;

- Минимизацию ретракции;

- Диссекцию арахноидальной оболочки;

- Надёжное выделение пришеечных отделов аневризмы;

- Исключение тракции купола аневризмы;

- Контроль артерии в критических моментах операции;

- Временное клипирование (до 3 мин).

Тактика нейрохирурга в случае интраоперационного разрыва аневризмы остаётся неизменной вне зависимости от доступа, что подчеркивает важность профессионализма врача и его навыков.

Таким образом, минимально-инвазивный подход в нейрохирургии демонстрирует высокую эффективность, однако требует тщательного выбора пациентов и грамотного выполнения операций для минимизации потенциальных рисков. Предложенная миниинвазивная техника операции уменьшает интраоперационную травматизацию и снижает доступ ассоциированных осложнений в лечении больших и гигантских

церебральных аневризм (положительное решение на патент IAP № 20230433/1 от 11.02.2025).

Приводим клинический пример миниптерионального доступа.

Больная Т .В., 65 лет. Диагноз: Мешотчатая аневризма ВСА слева.

08.02.2021 года больной произведена в плановом порядке операция «Миниптериональная краниотомия слева с клипированием мешотчатой аневризмы ВСА слева (смотрите Рис.4.10).

Рис.4.10. После операции МСКТ-исследование головного мозга (А,Б). В – Вид пациентки через 1 год.

Доступ малотравматичен, позволяет уменьшить длину кожного разреза, увеличивает площадь трепанационного окна, улучшает результаты лечения пациентов на фоне малотравматичного доступа, сокращает длительность операции, уменьшение сроков восстановления пациентов после операции.

Частично тромбированные аневризмы.

Согласно нашим исследованиям у 42 (19%) пациентов наблюдались частично тромбированные аневризмы из них 33 (78.57%) перенесли кровоизлияния, у 9 (21.42%) кровоизлияний не было. Интраоперационно у 17 отмечались разрывы аневризм, но все они были успешно клипированы (смотрите Рис.4.11).

Радикальное выключение частично тромбированных БГА это сложная проблема для нейрохирургов. Из-за плотности тромбомассы в полости аневризмы аспирация крови затруднительна и менее эффективна. Также стабильное клипирование затруднительна из-за смещения клипсы в сторону нетромбированной части аневризмы, это требует усердной подготовки к

оперативному лечению для успешного клипирования и тромбэктомии. В случаях, когда высокие шансы не обеспечиваются, рекомендуется применять динамический мониторинг состояния пациента вместо хирургического вмешательства.

Подготовка к хирургическому лечению аневризм включает в себя тщательный сравнительный анализ различных методов нейровизуализации, таких как МРТ, МСКТ головного мозга и селективная ангиография. Эти методы диагностики являются важными для полного представления об аневризме. Ключевые аспекты, которые должны быть проанализированы при изучении аневризмы включают:

- Функциональные характеристики различных частей аневризмы;
- Толщина стенок аневризмы;
- Плотность тромбов аневризматического мешка;
- Наличие атеросклеротических бляшек в стенке аневризмы

Метод тромбэктомии обычно эффективно выполнеяется при мягких и недавно образованных тромбах. Однако при сформировавшихся несколько месяцев назад и более тромбах, имеющих плотную структуру и прочно срасщенных со стенкой аневризмы их полное удаление практически невозможно. Поэтому правильная оценка состояния тромбов является залогом успешного хирургического вмешательства.

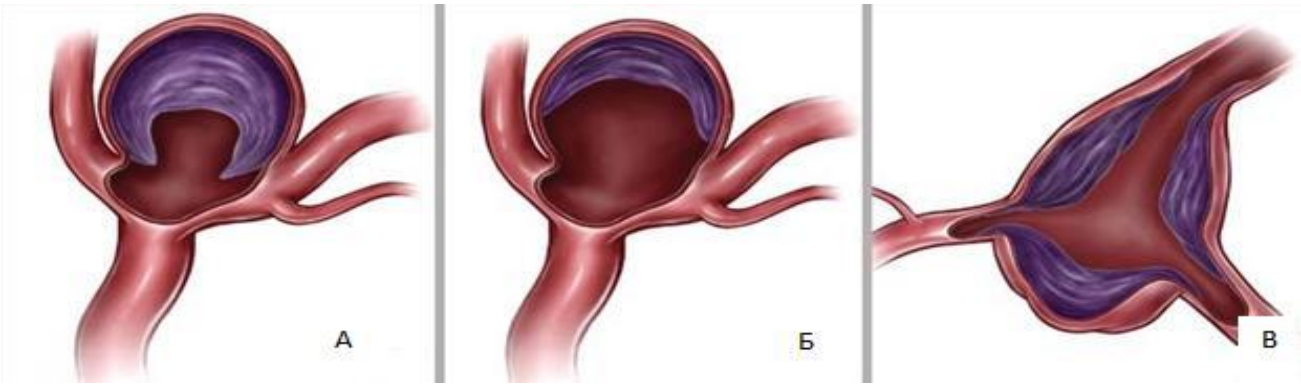

Рис.4.11. Типы частично тромбированных аневризм: А. – Мешотчатая аневризма с распространением тромбов на шейку; Б. - Мешотчатая аневризма без тромбов в шейке; В-фузиформная аневризма.

Клипирование аневризмы которая локализуется в функционально

значимых зонах головного мозга особенно, когда спаянная с ними требует осторожности. Вскрытие и иссечение аневризмы может привести к серьёзным осложнениям, особенно если аневризма прилежит к ножке мозга.

Основные риски и рекомендации:- повреждение перфорирующих артерий, идущих от ножки мозга, может произойти в процессе манипуляций;

- в некоторых случаях рекомендуется сохранить фрагмент капсулы или тела аневризмы, чтобы минимизировать риск осложнений;

- интраоперационный тромбоз несущей артерии или эмболия из полости аневризмы в значимые ветви мозга являются возможными осложнениями, которые могут возникнуть во время или после иссечения и клипирования тромбированных аневризм. Таким образом, тщательное планирование и выполнение операции является важным для снижения риска потенциальных осложнений.

Приводим клинический пример

Пациент Р. 55 лет. Жалобы при поступлении**:** на головные боли, головокружение, периодическое повышение артериального давления, тошноту и на общую слабость.

Анамнез: болеет в течение одного года. Заболевание началось с головными болями и повышение артериального давления. Лечился у невролога и кардиолога по месту жительства, с временным положительным эффектом. В последнее время общее состояние больного в динамике с ухудшением, усилились вышеуказанные жалобы. По рекомендации врачей проведена церебральная ангиография (смотрите Рис.4.12) и МСКТ ангиография головного мозга (смотрите Рис. 4.13), после чего обратился в КП РСНПМЦН и был госпитализирован для оперативного лечения.

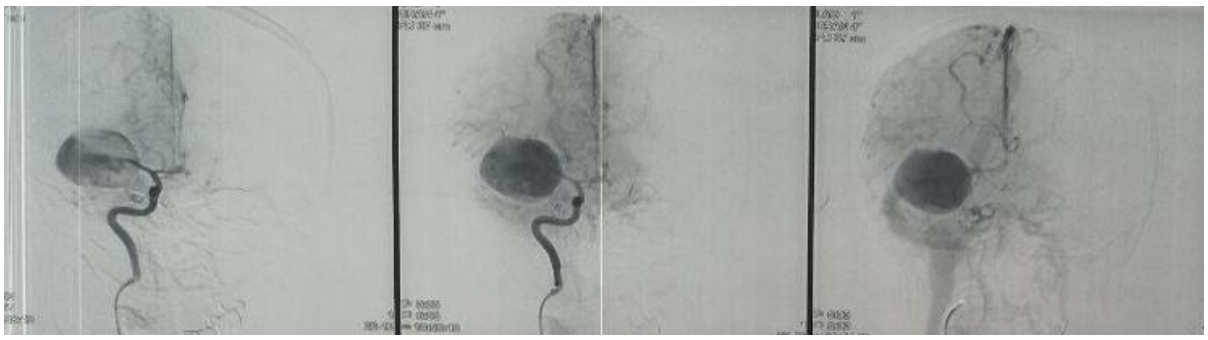

Рис.4.12. Селективная церебральная ангиография. Гигантская мешотчатая аневризма СМА справа. Размерами 47х30х35 мм.

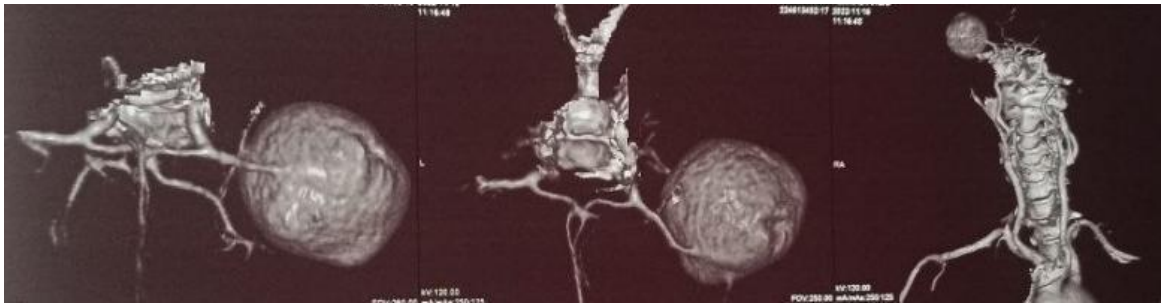

Рис.4.13. МСКТ-ангиография сосудов головного мозга. Гигантская мешотчатая аневризма СМА справа.

При поступлении в неврологическом статусе без очаговых выпадений. Н глазного яблока Парезов взора нет Периметрия OS -концентрическое сужение на 10-15 градусов Глазное дно: OS -ангиопатия сосудов сетчатки.

Операция. Птериональная краниотомия справа с клипированием и резекцией купола аневризмы СМА справа (смотрите Рис. 4.14, 4.15).

Рис.4.14. Интраоперационные фото. Этапы доступа.

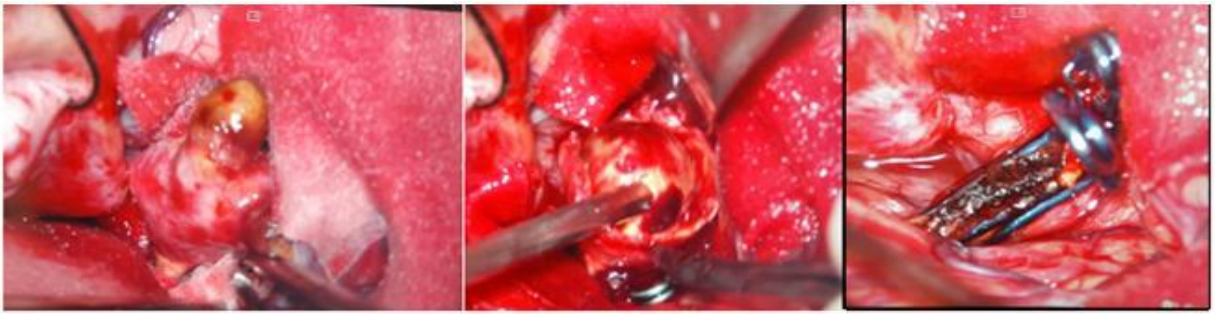

Рис.4.15. Этапы тромбэкстракции и наложение двух прямых клипс.

Послеоперационный период протекал гладко, нарастания неврологической симптоматики не выявлено. На контрольной МСКТ-головного мозга: Птериональная краниотомия справа с реконструкцией и клипированием большой мешковидной частично тромбированной аневризмы средней мозговой артерии, дополнительных теней нет (смотрите Рис. 4.16).

Рис.4.16.МСКТ-головного мозга: Птериональная краниотомия справа с реконструкцией и клипированием большой мешотчатой частично тромбированной аневризмы средней мозговой артерии, дополнительных теней нет. Больной выписан в удовлетворительном состоянии на 12 сутки после вмешательства.

ГЛАВА V. АНАЛИЗ ОТДАЛЁННЫХ РЕЗУЛЬТАТОВ МИКРОХИРУРГИЧЕСКОГО ЛЕЧЕНИЯ БОЛЬНЫХ С БОЛЬШИМИ И ГИГАНТСКИМИ АНЕВРИЗМАМИ СОСУДОВ ГОЛОВНОГО МОЗГА

Нами проведён анализ результатов микрохирургического лечения 221 пациентов с большими и гигантскими церебральными аневризмами. Больные подвергались следующим видам оперативного вмешательства: клипирование аневризмы, вскрытие аневризматического мешка, удаление тромботических масс, треппинг несущей артерии, иссечение аневризмы, и реваскуляризирующие операции. Отдельно проанализировали послеоперационные осложнения и летальные исходы.

Анализ выключенных аневризм из кровотока.

В исследуемой выборке, включавшей 221 пациента, клипирование аневризмы было выполнено у 145 больных (65,6%). В основной группе данный метод применён у 108 пациентов (74,48%), тогда как в контрольной группе у 63 (43,44%). У 43 пациентов (19,45%) хирургическое вмешательство носило паллиативный характер и завершилось аппликацией аневризмы. Радикальное микрохирургическое лечение, заключавшееся в полном исключении аневризматического мешка из кровотока, было достигнуто у 103 пациентов (89,56%) основной группы. Кроме того, у 7 пациентов (6,08%) в этой группе проведено экстра-интракраниальное микроанастомозирование (ЭИКМА).

Факторами риска неблагоприятного исхода.

У пациентов с большими и гигантскими аневризмами к предикторами неблагоприятного исхода являются : разрыв аневризмы, тяжелое состояние пациента (по ШКГ), оценка кровоизлияния по шкале C.M. Fisher, наличие внутримозговой гематомы и внутрижелудочкового кровоизлияния, выраженность церебрального ангиоспазма, возраст пациента (особенно пожилой), а также особенности самой аневризмы - её локализация, размеры и

морфологическая форма.

Мы провели анализ степени нарушения жизнедеятельности пациентов на момент их выписки из стационара, используя шкалу Ренкина (табл. 5.1).

Таблица 5.1.

Анализ взаимосвязи между клиническим исходом заболевания и характером течения аневризмы.

Модифицированная шкала Рэнкина mRS)	Тип течения аневризмы				Всего больных
	Апоплекти-формный	Псевдотумо-розный	Эмболи-ческий	Бессимптомный	
VI	9 (8,8%)	5 (4,5%)	0	0	14 (6,33%)
V	0	1 (0,89%)	0	0	1 (0,45%)
IV	2 (1,96%)	1(0,89%)	0	0	3(1,35%)
III	4 (3,92%)	2 (1,78%)	1 (33,3%)	0	7 (3,16%)
II	15 (14,7%)	13 (11,6%)	0	0	28(12,6%)
0-I	72 (70,58%)	90 (80,35%)	2 (66,7%)	4 (100%)	168 (76,1%)
Количество пациентов	102 (100%)	112 (100%)	3 (100%)	4 (100%)	221(100%)

По нашим данным неблагоприятные исходы при апоплектиформном типе течения были у 9 (64,3%) больных, а у больных с псевдотуморозным течением у 5 (35,7%).

Нами проведён анализ зависимости между типом течения БГА и её локализацией (n= 221) (табл. 5.2).

Таблица 5.2.

Зависимость между типом течения больших и гигантских аневризм и её локализацией

	Апоплектиформный тип течения	Псевдотуморозный тип течения	Эмболический тип течения
Аневризмы СМА	**0,094***	**-0,051**	**0,003**
Аневризмы ПМА	**0,310***	**-0,265**	**0,002**
Аневризмы ВСА	**-0,01**	**-0,052**	**-0,081**
Аневризмы ЗМА	**0,03**	**0,025***	**-0,027**
Аневризмы позвоночной артерии	**-0,019**	**0,088***	**-0,033**

Примечание.*- достоверные значения р ≤0,01

По данным таблицы 5.2. обнаружена достоверная связь между локализацией аневризмы СМА и ПМА и апоплектиформным типом течения заболевания (коэф.0,094 и 0,310 соответственно). Между локализацией аневризмы в ВСА, ЗМА и позвоночной артерии и указанным типом течения достоверной связи обнаружено не было. Далее мы выявили достоверную связь между псевдотуморозным течением и аневризмой ЗМА и позвоночной артерии (коэффициент 0,025 и 0,088 соответственно). Анализ не выявил статистически значимой связи между локализацией аневризмы и её эмболическим либо бессимптомным течением, что может быть обусловлено ограниченным количеством наблюдаемых случаев. В то же время обнаружена достоверная зависимость между особенностями клинического течения БГА и их анатомической локализацией у больных обеих групп

(смотрите Рис.5.1).

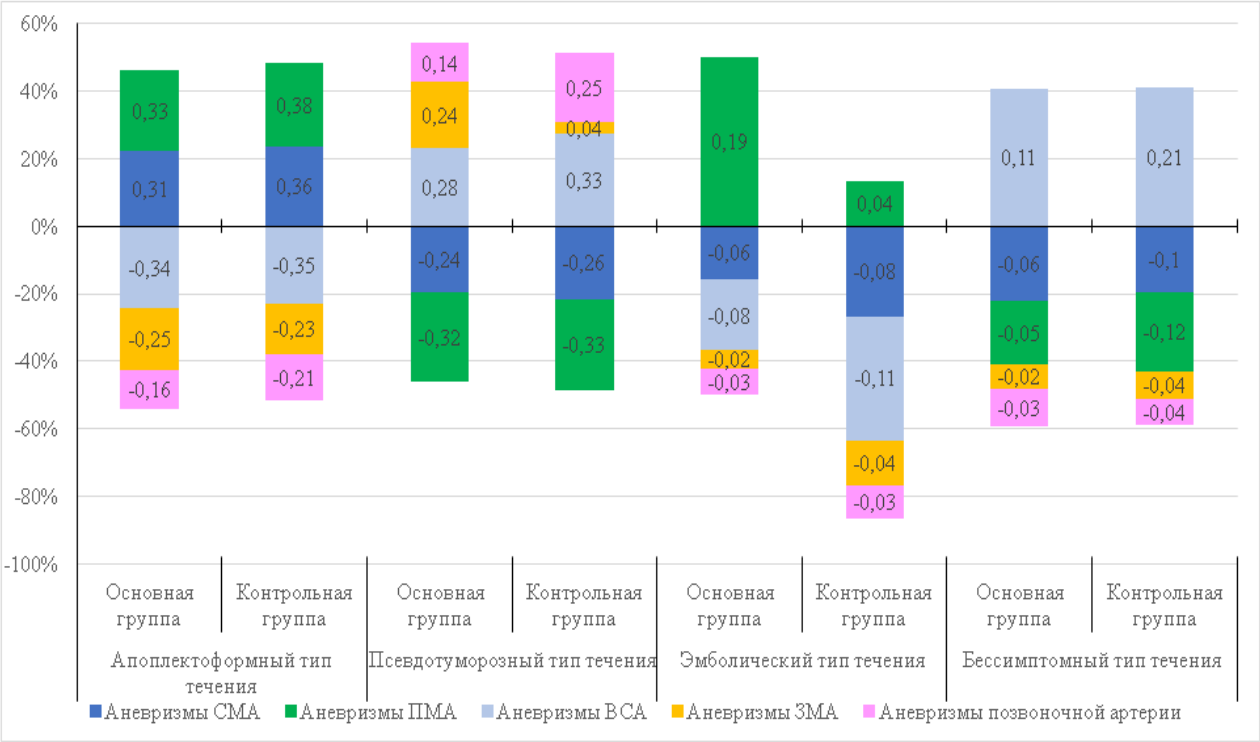

Рис. 5.1. Статистическая достоверная зависимость между типом течения БГА и её локализацией.

При псевдотуморозном течении БГА мы часто наблюдали дефицит со стороны ЧМН (смотрите рисунок 5.2.).

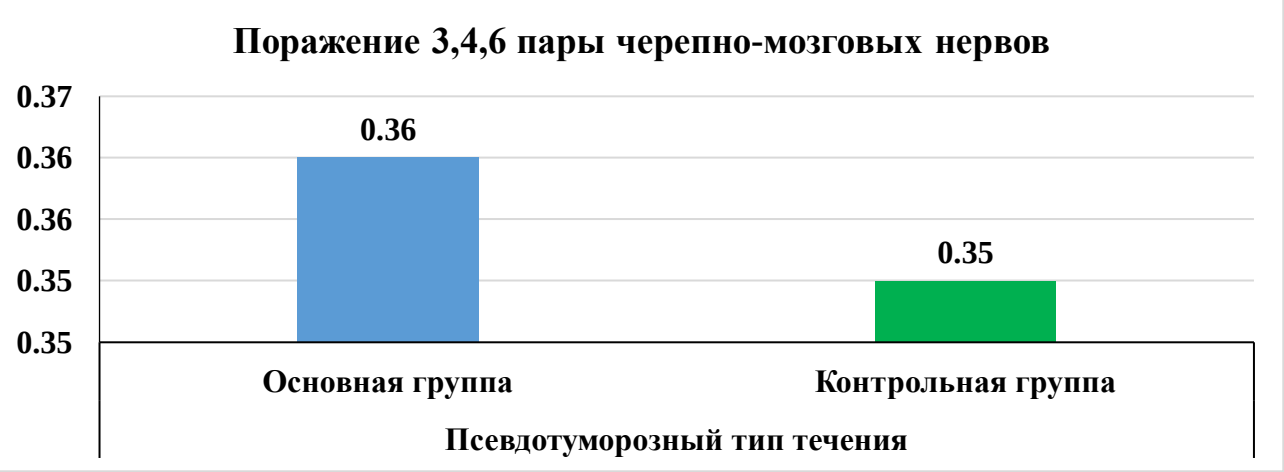

Рис. 5.2. Поражение черепно-мозговых нервов при псевдотуморозном течении БГА.

Тяжесть состояния больных перед операцией по шкале Hunt-Hess и частичное тромбирование аневризмы достоверно влияли на исход лечения. Исходы оперативного лечения в зависисимости от баллов по шкале Hunt-

Hess, длительности временного трепинга и интраоперационный разрыв аневризмы и частичное тромбирование аневризмы представлены в таблице 5.3.

Как показал анализ, наибольшая корреляционная связь была между длительностью треппинга и исходными баллами по шкале Hunt-Hess (коэффициент корреляции составил 0,48/0,70 и -0,345/ 0,350 соответственно).

Причём связь по шкале была обратной направленности, чем выше балл по шкале - тем хуже был исход заболевания.

Корелляционная связь между интраоперационным разрывом, частичным тромбированием и исходом заболевания у пациентов контрольной и основной группы обнаружено не было.

Таблица 5.3.

	Исход (выписка)		
	Основная группа	Контрольная группа	p≤0,01
Hunt-Hess при поступлении	-0,345	-0,350	0,005
Длительность Треппинга минут	0,48	0,70	0,08
Интраоперационный разрыв аневризм	-0,24	-0,23	0,12
Частичное тромбирование	0,14	0,38	0,035

Примечание.достоверные значения ≤0,01

При проведенной миникраниотомии отмечается сокращение длительности оперативного вмешательства и уменьшение сроков восстановления пациентов после операции (смотрите рисунок 5.3.).

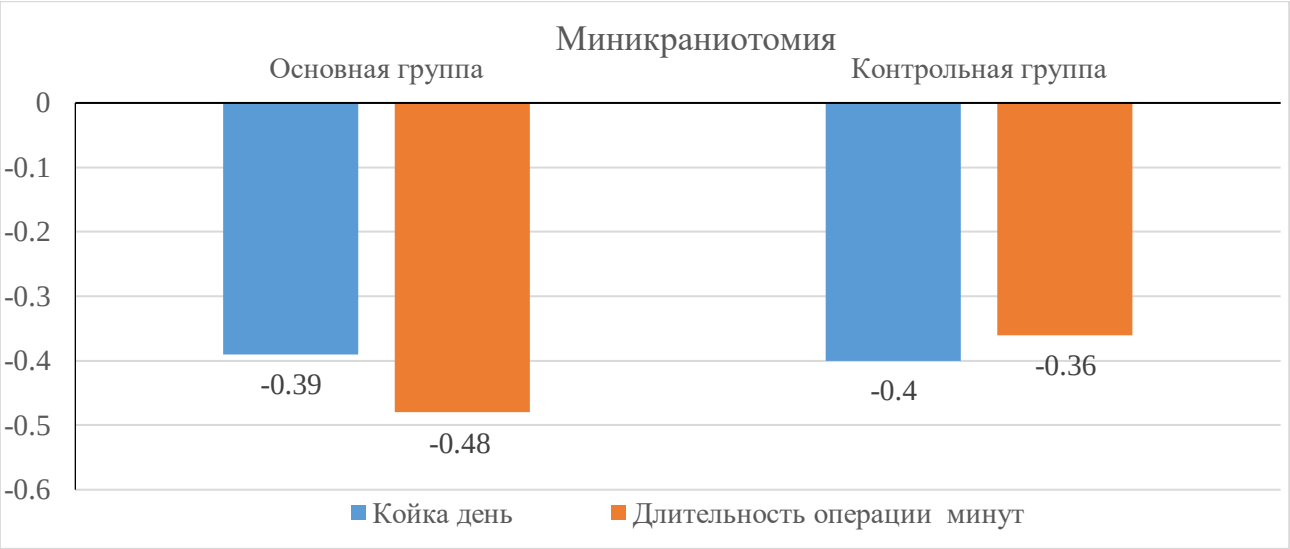

Рисунок 5.3. Сокращение длительности оперативного вмешательства и уменьшение койка дней после миникраниотомии.

Отсроченные результаты лечения.

Катамнез изучен путём анкетирования или телефонных интервью у 178 (80,54%) пациентов обеих групп (см. таблицу. 5.4). В отдалённом послеоперационном периоде, спустя 6–12 месяцев после хирургического вмешательства, пациенты приглашались на контрольное обследование в клинику. В рамках визита проводилась КТ-ангиография для определения степени исключения аневризмы из кровотока и выявления возможных кистозно-глиозных изменений в тканях головного мозга. Комплексное неврологическое обследование осуществлялось с применением шкал, отобранных с учётом их высокой чувствительности и объективности в оценке функциональных нарушений.

Таблица 5.4.

	Контрольная группа, n=106		Основная группа n=115	
	абс.	%	абс.	%
Катамнез через 6 мес.	83	81,9±3,3	95	95,7±1,9
Катамнез через 12 мес.	8	7,5±2,6	14	16,5±3,5
Катамнез через 24 мес.	6	5,6±2,2	1	0,87±0,87

Как следует из таблицы 5.4 в контрольной группе пациентов через 6 месяцев после операции, были осмотрены 83 (78,3%) пациента. Из основной группы было осмотрено 95 (82,6%) пациента через 6 месяцев.

Осложнения хирургического лечения.

В данном исследовании нами был проведён детальный разбор возможных осложнений, возникающих в процессе хирургического вмешательства. Интраоперационные риски включали разрыв аневризмы, тогда как послеоперационные осложнения охватывали образование внутримозговых, субдуральных и эпидуральных гематом, а также ишемические изменения в области несущего сосуда после операции (смотрите Таблицу 5.5.)

Таблица 5.5.

Послеоперационные осложнения

	Контрольная группа, n=106		Основная группа, n=115		P
	абс.	%	абс.	%	
Интероперационный разрыв аневризмы	26	24,3±4,2*	14	12,2±3,1*	<0,05
Послеоперационная ишемия	19	17,8±3,7*	10	8,7±2,6*	<0,05
Внутримозговая гематома после операции	8	7,3±2,8*	3	2,6±1,5*	<0,05
Эпи- / субдуральная гематома после операции	6	5,5±2,6*	2	1,7±1,2*	<0,05
Реоперация с удалением костного лоскута	13	12,1±3,2*	5	4,3±1,9*	<0,05

Примечание. *-достоверность значений≤0,05

Анализ данных, представленных в таблице, свидетельствует о том, что частота интраоперационного разрыва аневризмы среди пациентов основной группы была в два раза реже, составив 12,2%, тогда как в контрольной

группе этот показатель достигал 24,3%. Подобная разница обусловлена выполнением хирургического вмешательства в так называемый 'холодный период', что характерно для основной группы. Существенное снижение частоты послеоперационной ишемии до 8,7% у данной категории пациентов напрямую связано с уменьшением продолжительности этапа клипирования аневризмы, что способствовало оптимизации операционного процесса и улучшению клинических исходов. Нередко на послеоперационную ишемию влияло частичное тромбирование аневризмы вовремя клипирования, которое мы предотвратили у пациентов основной группы путём клипирования и резецирования купола аневризмы. Сравнительный анализ реопераций с удалением костного лоскута показал уменьшение в 3 раза в основной группе против контрольной (12,1% и 4,3% соответственно), что, по нашему мнению, было обусловлено снижением случаев послеоперационных ишемических нарушений.

Вышеописанные случаи осложнений и их динамика в зависимости от предложенной нами тактики представляют несомненный практический интерес для нейрохирургов.

Интраоперационный разрыв аневризмы.

Среди интраоперационных осложнений наиболее опасным является интраоперационный разрыв (ИР) аневризмы. Интраоперационный разрыв аневризмы отмечали у 26 (24,5%) пациентов контрольной и у 14 (12,2%) основной группы. Разрыв аневризмы до её выключения представляет собой опасное осложнение, которое может значительно осложнить проведение операции и негативно сказаться на результатах лечения.

Несмотря на опыт нейрохирурга, выбор хирургического доступа, естественное течение и манифестацию аневризмы, полностью исключить интраоперационный разрыв нельзя, и нейрохирург должен быть всегда готов к внезапному изменению хода операции и эффективной работе в условиях ИР.

С учётом повышенного риска интраоперационного разрыва артериальной аневризмы, в ходе хирургического вмешательства всегда дополнительно подготавливается резервный аспиратор диаметром 2–3 мм, помимо стандартного микроаспиратора. Такой подход позволяет своевременно и эффективно эвакуировать кровь, обеспечивая оптимальный обзор аневризматического мешка, его шейки и прилегающих сосудов. Операционный доступ формируется с предельной осторожностью и в максимально сжатые сроки, что направлено на снижение травматизации окружающих тканей и минимизацию интраоперационных осложнений.

Основным фактором, повышающим риск разрыва на данном этапе, является избыточное натяжение мозговой ткани, которое может привести к отрыву аневризматического мешка от спаянных с ним структур, таких как твёрдая мозговая оболочка, нервные волокна и сам мозг.

В ходе хирургического лечения аневризм одним из наиболее серьёзных рисков остаётся их интраоперационный разрыв, особенно на этапе выделения. Это осложнение способно существенно ухудшить прогноз, провоцируя массивное кровоизлияние и вторичные ишемические повреждения мозговой ткани. Наиболее эффективным способом его предотвращения остаётся использование микрохирургической техники, обеспечивающей максимальную точность манипуляций и детальный контроль операционного поля. Перед началом работы с шейкой аневризмы мы всегда предварительно выделяем и тщательно мобилизуем прилегающие сосуды, что позволяет чётко ориентироваться в анатомических структурах, оперативно реагировать в случае угрозы разрыва и минимизировать возможные интраоперационные риски.

Для профилактики данного осложнения в клинической практике применяется временное клипирование питающих сосудов и контролируемая гипотензия. Но, по нашим данным длительное снижение артериального давления часто приводит к ишемии головного мозга, провоцируя тяжёлые неврологические нарушения, когнитивные расстройства и угнетение

сознания. Это не только усложняет саму операцию, но и существенно затрудняет реабилитацию, увеличивая сроки восстановления и снижая качество жизни пациента в послеоперационном периоде. Именно поэтому в каждом клиническом случае необходим персонализированный подход, учитывающий как морфологические особенности аневризмы, так и общее состояние пациента, что позволяет минимизировать риски и достичь оптимального исхода хирургического лечения.

Временное клипирование больших аневризм является важнейшим методом профилактики их разрыва при выделении в остром периоде субарахноидального кровоизлияния. Клипирование аневризм средней и передней мозговых артерий, как правило, выполнялось в течение пяти минут и в большинстве случаев проходило без осложнений. Такой временной интервал был оптимальным для безопасного выделения аневризматической шейки и наложения клипсы. Для временной окклюзии сосудов использовались исключительно специальные клипсы кратковременного действия, что позволяло обеспечить контролируемый гемостаз без риска повреждения артериальных стенок.

При больших аневризмах, когда доступ к шейке был затруднён, применяли методику пункции аневризматического мешка с помощью заострённого микроаспиратора. Этот приём позволял частично эвакуировать внутриполостную кровь, в результате чего стенки аневризмы спадались, облегчая её последующее клипирование.

Тактика хирургического вмешательства зависела от этапа, на котором произошёл разрыв. В случае кровотечения во время создания доступа к основанию мозга проводилась временная окклюзия питающих артерий. Если разрыв случался в процессе выделения аневризмы или наложения клипсы, гемостаз проводиллся в основном наложением клипсы на шейку аневризмы. В качестве дополнительной меры для сокращения кровопотери могли кратковременно использовать компрессию общих сонных артерий на шее, что временно снижало перфузионное давление и позволяло контролировать

кровотечение.

Основными причинами ИР в процессе клипировании аневризмы являются: перфорация аневризмы браншами клипс при неадекватной диссекции, разрыв шейки аневризмы и выскальзывание аневризматического мешка из бранш клипсы при их смыкании. Снижение риска подобных последствий возможно при чёткой визуализации шейки, правильном подборе клипсонакладывателя и клипсы, которые не будут затруднять обзор, выборе оптимального угла визуализации микроскопа вовремя клипирования и наличие значительного опыта. Визуальный и мануальный ответ при продвижении клипсы тоже имеют немаловажное значение, любое затруднение при продвижении клипсы должно расцениваться риском в отношении ИР.

Одной из причин ИР может быть неполное закрытие шейки аневризмы, при атеросклеротической бляшке или недостаточной длине клипсы. В этой ситуации использовали тандемное клипирование, укрепляющие клипсы, либо фенестрированные клипсы. Часто продвижение клипсы осуществляли под непосредственным контролем кровотечения аспиратором.

При интраоперационном разрыве проводиться аспирация крови одним или двумя аспираторами, с ватником на область кровотечения или без него. Этот момент для пациента не является угрожающим, но последующие действия нейрохирурга могут определить исходы. Любые манипуляции на сосудах и аневризме при ране заполненной кровью противопоказаны поскольку могут привести к необратимым последствиям. В зависимости от конкретной ситуации определяется порядок действий. Проксимальное временное клипирование является более приоритетным поскольку значительно замедляет кровотечение, что позволяет далее выполнить дистальный контроль и окончательную диссекцию аневризмы. Работа с аневризмой на фоне ИР уже выполняется по более агрессивному сценарию и техника приобретает более форсированный характер. Однако основные принципы не меняются и целью по-прежнему является выключение

аневризмы без неврологических последствий. Проводили временное клипирование, накладывали ватник на область разрыва, коагуляция и моделирование шейки аневризматического мешка. В большинстве ситуаций ИР поддаётся контролю и не оказывает негативных последствий на функциональное состояние больного. Исходы интраоперационных осложнений напрямую зависят от опыта нейрохирурга.

Послеоперационные гематомы

Послеоперационные гематомы являются серьёзным осложнением, требующим своевременной диагностики и хирургической коррекции. В зависимости от механизма возникновения, их можно разделить на два основных типа: ретракционные гематомы, вследствие тракции и травмирования ткани мозга хирургическим инстументарием; оболочечные гематомы, которые образуются вследствие коагулопатий, гипертонического криза, нарушение гемостаза и других факторов.

Согласно нашим данным гематомы в послеоперационном периоде наблюдались у 14 (13,08%) больных контрольной группы и у 5 (4,34%) в основной, которым произведена реоперация с удалением гематомы. В 18 (8,1%) случаях хирургическое вмешательство завершалось наружной декомпрессией головного мозга.

Согласно данным литературы, ретракционные гематомы встречаются довольно часто от 1% до 36% случаев, особенно в остром периоде субарахноидального кровоизлияния. Их частота напрямую связана с продолжительностью хирургического вмешательства. Исследования В. В. Крылова показывают, что риск ретракционных изменений мозга значительно возрастает при длительности операции более 110 ± 20 минут с применением шпателей. Для снижения этого риска используются различные методы оперативного вмешательства: вентрикуллярное дренирование, вентрикулоцистерностомия с целью уменьшения внутричерепного давления и травматического воздействие на мозг.

Предотвращение ретракционных гематом требует комплексного подхода. К основным мерам профилактики относятся:

- Использование оптимального, наименее травматичного хирургического доступа.

- Применение осмодиуретиков для уменьшения отёка мозга и создания условий для его релаксации.

- Раннее дренирование ликворных путей для снижения внутричерепного давления.

- Щадящее использование шпателей с минимальной ретракцией и дробным воздействием.

- Активное применение естественных анатомических щелей (например, полное препарирование сильвиевой щели).

- Поддержание адекватного мозгового кровообращения, гомеостаза и нормальной коагуляции.

Особое значение имеет опыт и мастерство хирурга, поскольку работа с напряжённым и выбухающим мозгом требует точности и высокой оперативной техники.

Помимо внутричерепной гипертензии, одной из ключевых причин ретракционных повреждений является нарушение венозного и артериального кровообращения в зоне оперативного доступа. Это может происходить из-за пересечения сосудов или их длительной компрессии при использовании автоматических ретракторов. Исследования показывают, что выраженность послеоперационных изменений мозговой ткани напрямую связана с продолжительностью ретракционного воздействия и уровнем ретракционного давления.

В настоящее время нами применяются следующие методы для уменьшения риска ретракционных повреждений:

- Укрытие поверхности мозга ватными тампонами в зоне ретракционного воздействия.

- Тщательный подбор шпателей в зависимости от особенностей

операции.

- Минимизация длительного непрерывного ретракционного давления, с периодическим ослаблением шпателей.

- Сохранение не только магистральных сосудов, но и мелких артерий и вен, питающих участки коры, подвергающиеся ретракционному воздействию.

Наилучшей стратегией предотвращения ретракционных повреждений является выполнение операции без использования ретракторов.

Послеоперационные оболочечные гематомы часто образуются из-за повреждения или отрыва корковых вен, участвующих в венозном дренировании. Основной причиной их формирования является гипердренирование ликвора, приводящее к западению полушария мозга и последующему разрыву сосудов.

В качестве примера мы приводим следующее наблюдение.

Клинический пример

Больной М. 20 лет. Жалобы при поступлении**:** головные боли, головокружение, общую слабость.

Из анамнеза: со слов матери, ребёнок болеет на протяжении последнего месяца. В динамике последние недели головные боли усилились. После рекомендации врачей произведена МРТ-головного мозга (смотрите Рис.5.4), с последующем МСКТ ангиографией сосудов головного мозга (смотрите Рис.5.5), где выявлены признаки церебральной аневризмы. С вышеуказанными жалобами и МСКТ-ангиографическим исследованием головного мозга, больной обратился в КП РСНПМЦН для дальнейшего обследования и лечения в плановом порядке.

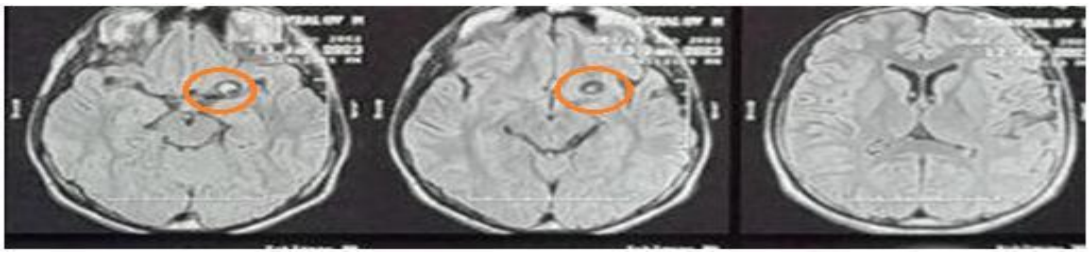

Рис.5.4. МРТ головного мозга: признаки частично тромбированной

мешковидной аневризмы левой СМА .

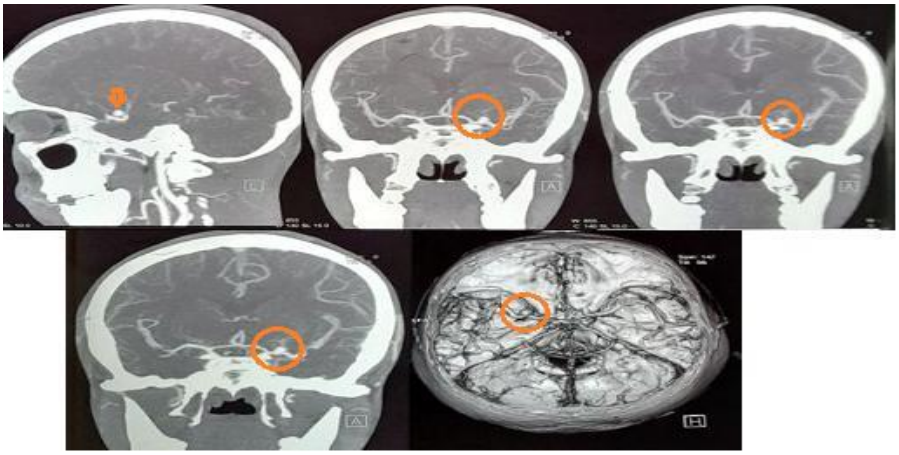

Рис.5.5. МСКТ - ангиография сосудов головного мозга. МСКТ-признаки частично тромбированной мешковидной аневризмы левой СМА (размерами 1,5х1,1х1,6см). Очаговый стеноз левой средней мозговой артерии.

Больному в плановом порядке проведено нейрохирургическое вмешательство, заключавшееся в выполнении птериональной краниотомии слева с последующим клипированием мешотчатого выпячивания сосудистой стенки, локализованного в зоне перехода М1-М2 сегментов левой СМА.

В раннем послеоперационном периоде больной находился в отделении реанимации и интенсивной терапии, после чего, по мере стабилизации его состояния, был переведен в специализированное отделение. В послеоперационном периоде у пациента возникли неврологические осложнения в виде выраженной моторной афазии и глубокого гемипареза правосторонней локализации. В стационаре проводилась комплексная медикаментозная терапия, включающая антибактериальные препараты, патогенетическое и симптоматическое лечение. На первые сутки после оперативного вмешательства выполнена мультиспиральная компьютерная томография головного мозга для контроля послеоперационной динамики (см. Рис. 5.6.).

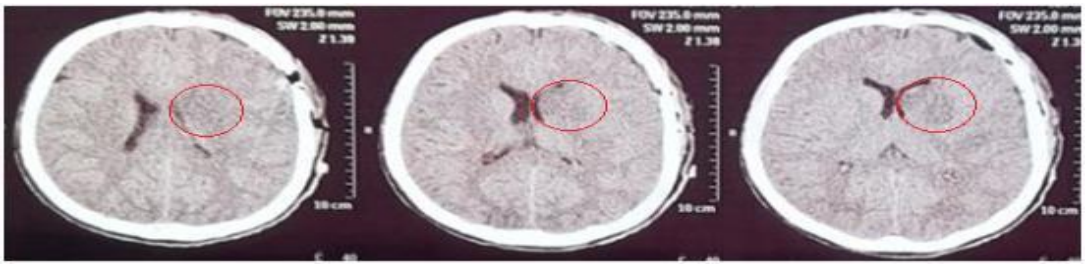

Рис. 5.6. МСКТ-головного мозга. Состояние после операции птериональной краниотомии слева с клипированием мешотчатой аневризма М1-М2 сегмента СМА. Картина локальной ишемии.

Осмотр нейроофтальмолога: глазное дно - ангиоспазм сосудов сетчатки. 4-е сутки после операции, общее состояние больного в динамике ухудшается, обусловленое угнетением уровня сознания до глубокого оглушения. Учитывая данное состояние, в динамике произведена МСКТ - головного мозга, где отмечается картина локальной ишемии, «оболочечная» гематома в лобной области слева со смещением срединных структур (смотрите Рис.5.7).

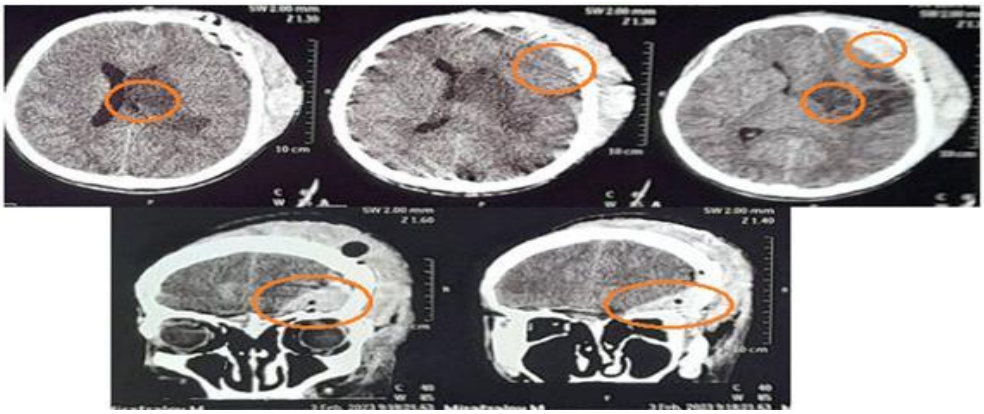

Рис.5.7. МСКТ-головного мозга. Состояние после операции птериональной краниотомии слева с клипированием мешотчатой аневризма М1-М2 сегмента СМА. Отмечается картина локальной ишемии, «оболочечная» гематома в лобной области слева со смещением срединных структур.

Учитывая клинико-неврологическую симптоматику и данные МСКТ - головного мозга, было решено провести экстренное операционное вмешательство по жизненным показаниям. Произведена: Реоперация с удалением «оболочечной» гематомы и костного лоскута в левой лобно-височной области. В послеоперационном периоде больной находился в

отделение реанимации и интенсивной терапии.

Произведена МСКТ головного мозга в динамике (смотрите Рис.5.8).

Рис.5.8. МСКТ- головного мозга в динамике после реоперации: СПО “Реоперация с удалением эпидуральной гематомы и костного лоскута в левой лобно-височной области ”, сохраняется зона ишемии в левой лобно-височной области.

Осмотр нейроофтальмолога в динамике: Зрачки равновеликие, D=S, фотореакция (+) OS отёк и кровоподтеки век глазное дно: OU ангиоспазм сосудов сетчатки.

Пациент выписан с моторной афазией и выраженным правосторонним гемисиндромом (1–2 балла) для дальнейшего реабилитационного лечения.

Для предотвращения формирования эпидуральных и субдуральных гематом важное значение имеют несколько ключевых аспектов: адекватная релаксация мозга, точное соблюдение хирургической техники вовремя диссекции, поэтапный и окончательный гемостаз, а также тщательный контроль свертываемости крови как во время операции, так и в послеоперационном периоде.

Декомпрессивная трепанация была проведена 13 пациентам контрольной группы и 5 основной группы. В 11 случаях вмешательство выполнялось одномоментно, сразу после завершения основного этапа операции, тогда как у 7 пациентов потребовалась отсроченная декомпрессия на 1–2 сутки после вмешательства. Размер зоны декомпрессии подбирался индивидуально и определялся с учётом анатомических ориентиров.

С целью предотвращения дислокации мозга проводилась наружная декомпрессия мозга. В большинстве случаев к ней прибегали в критических

ситуациях, когда из-за нарастающего отёка мозга и внутричерепной гипертензии требовалось срочное вмешательство. Однако в ряде случаев операция выполнялась заблаговременно, если существовал высокий риск развития подобных осложнений.

Зрительные нарушения и их динамика.

Частой причиной зрительных нарушений являются БГА ВСА, которые расположены вблизи к зрительному нерву и к хиазме. Наш анализ показал, что развитие зрительных дефектов во многом определяется типом аневризмы. Наибольший риск нарушения зрительных функций отмечается при медиальных аневризмах, расположенных под зрительным нервом и хиазмой. Именно этот тип аневризм чаще приводит к зрительному дефициту по сравнению с другими вариантами (см. таблицу 5.6).

Таблица 5.6.

Динамика зрительных нарушений в основной и контрольной группах больных

	Контрольная группа		Основная группа		P
	абс.	%	абс.	%	
Снижение зрения при поступлении	35	32,7±4,6	56	48,7±4,7	<0,05
Снижение зрения при выписке	17	15,9±3,6*	8	7,0±2,4***	<0,05
Поражение 2,3,4,6 пары при поступлении	21	19,6±3,9	36	31,3±4,3	<0,05
Поражение 2,3,4,6 пары при выписке	22	20,6±3,9	9	7,8±2,5	<0,05

Примечание: *- достоверно по сравнению с показателями при поступлении (*-P<0,05; **-P<0,01; ***-P<0,001)

Представлен успешный случай открытого микрохирургического лечения пациентки с БГА.

Приводим клинический пример

Больная Б. 39 лет. Диагноз: Мешотчатая аневризма внутренней сонной артерии слева. Сопутствующий: Гипертоническая болезнь II. Артериальная гипертензия II. Риск IV. Анемия лёгкой степени. Осложнение: Острое нарушение мозгового кровообращения по геморрагическому типу. Субарахноидальное кровоизлияние.

Жалобы при поступлении: головные боли, головокружение, двоение перед глазами, тошноту и на общую слабость.

Из анамнеза: Заболевание началось внезапно, с сильных головных болей. Согласно предоставленной выписке, больная была госпитализирована в филиал РНЦЭМП Ташкентской области с диагнозом: Гипертоническая болезнь II. Артериальная гипертензия II. Риск IV. Гипертонический криз. Получила консервативное лечение. В динамике после выписки так же у больной отмечались сильные головные боли, головокружение, тошнота и рвота. В динамике появился птоз слева и ограничение движения глазного яблока слева. Самотёком обратилась в поликлинику РСНПМЦН. На представленной МСКТ ангиографии сосудов головного мозга обнаружена мешотчатая аневризма внутренней сонной артерии слева (смотрите Рис. 5.9). С вышеуказанными жалобами и результатами МСКТ - ангиографии сосудов головного мозга была госпитализирована в 1 НХ отделение.

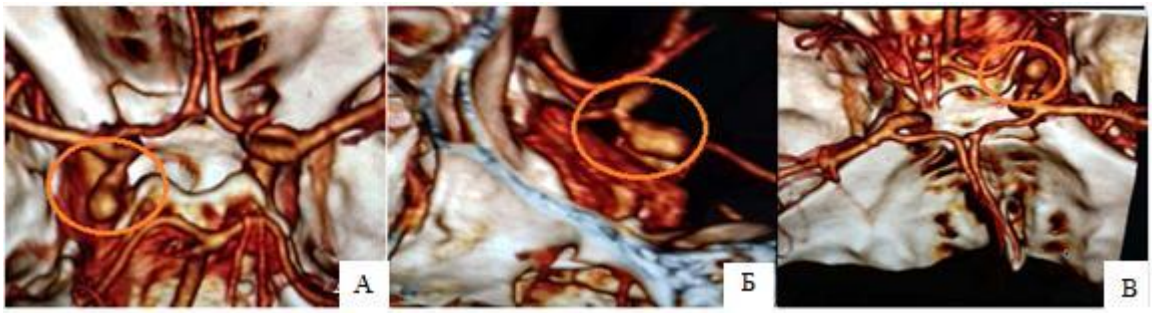

Рис.5.9. МСКТ ангиография сосудов головного мозга. Мешотчатая аневризма внутренней сонной артерии слева размерами 15,9х 6,5х5,5мм. А-фронтальный срез, Б-саггитальный срез, В-аксиальный срез.

Невростатус: Сознание ясное, реакция адекватная. Больная ориентирована в пространстве и во времени. Отмечается умеренная

выраженная общемозговая симптоматика.

Со стороны ЧМН: I пара: Обоняние сохранено, больная различает запахи с обеих сторон. II пара: Зрение остаётся в пределах нормы, предметы распознаются чётко. III, IV, VI пары: с левой стороны отмечается птоз. Движение глазного яблока вверх, вниз и кнутри ограничено. Присутствует парез глазодвигательного нерва (см. рис. 5.10). V пара: Области выхода тройничного нерва безболезненны, роговичный и конъюнктивальный рефлексы сохранены. VII пара: Лицо симметрично, мимические пробы выполняет без затруднений. VIII пара: Слух с обеих сторон сохранен, восприятие звуков не изменено. IX, X пары: Функция глотания и фонация в норме. XI пара: Повороты головы и подъём плеч осуществляются без ограничений. XII пара: Язык располагается по средней линии, отклонений не выявлено. Двигательная сфера: Активные и пассивные движения в конечностях полностью сохранены. Сухожильные рефлексы выражены, симметричны и несколько оживлены. Менингеальные и патологические признаки отсутствуют.

Рис.5.10. OS- птоз. Ограничение движение вверх, вниз, кнутри. Парез n. oculomotorius слева.

Больной в плановом порядке произведена операция: Птериональная краниотомия слева с клипированием и резекцией купола мешотчатой аневризмы внутренней сонной артерии. Во время операции обнаружена и клипирована мешотчатая аневризма ВСА слева, в последующем купол аневризмы резецирован и произведена декомпрессия глазодвигательного нерва слева. В послеоперационном периоде больная находилась в ОРИТ. После стабилизации состоянии переведена в отделении.

В 1-е сутки после операции произведена МСКТ- головного мозга (смотрите Рис.5.11.).

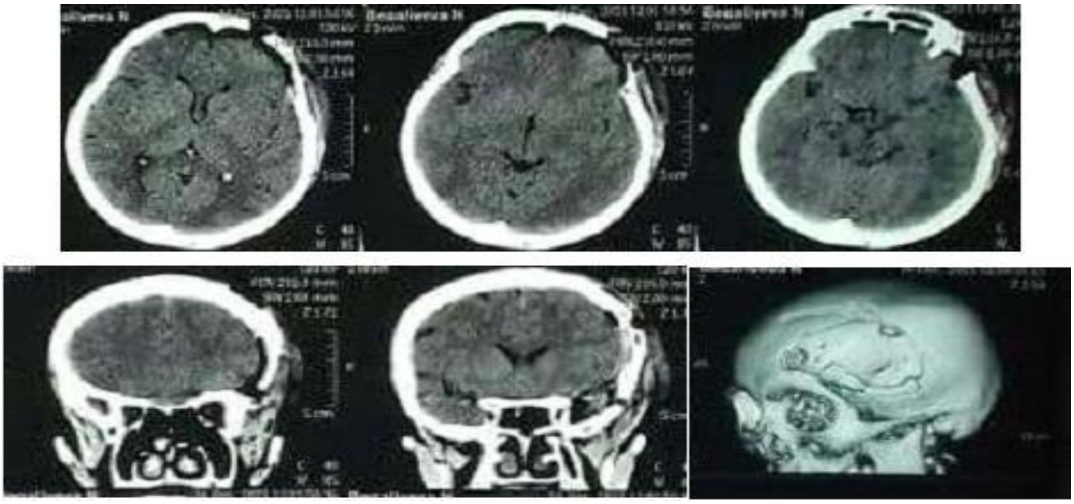

Рис.5.11. МСКТ- головного мозга. Состояние после птериональной краниотомии слева с клипированием и резекцией мешотчатой аневризмы ВСА слева.

Осмотр нейроофтальмолога в динамике после операции 10 сутки**:** Визус ОД 0.7 OS 0.7 с диафрагмой, Глазное дно ангиопатия сосудов сетчатки (см.рис 5.15.).

Рис.5.12. Регресс птоза слева. Незначительное ограничение движения вверх, вниз, кнутри. 10 сутки после операции.

Послеоперационная рана первично зажила, швы сняты в срок. Пациентка выписана на 10-е сутки для дальнейшего наблюдения по месту жительства с рекомендациями. Далее повторное обращение в КП РСНПМЦН с целью динамического контроля (см.рис 5.16.).

Рис.5.13. Полный регресс птоза слева. Восстановление движения глазного

яблока вверх, вниз, кнутри. Регресс пареза n. oculomotorius слева (6 месяц после операции).

Приводим следующий клинический пример

Больная З. 60 лет. Диагноз: Большая мешотчатая внутренней сонной артерии слева. Осложнение: Острое нарушение мозгового кровообращения по геморрагическому типу с субарахноидальным кровоизлиянием. OS- птоз. Ограничение движения вверх, вниз, кнутри. Парез n. oculomotorius слева (смотрите рис. 5.18.).

Произведена операция: Птериональная краниотомия слева с клипированием мешотчатой аневризмы внутренней сонной артерии. Во время операции аневризма клипирована и резецирована. Произведена декомпрессия глазодвигательного нерва слева. Рана зажила первичным натяжением. Швы сняты в срок. Больная выписалась на 10-е сутки после операции с рекомендациями по месту жительства. Больная посещала нашу поликлинику через 1, 2 месяця для консультации в динамике (смотрите Рис 5.19), (смотрите ис 5.20).

Рис.5.18. Дооперационное фото (отмечается парез n. oculomotorius слева).

Рис.5.20. Полный регресс птоза слева. Восстановление движения глазного яблока вверх, вниз, кнутри. Регресс пареза n. oculomotorius слева (2 месяца после операции).

Проведён анализ восстановления функции глазодвигательных нервов в основной и контрольной группе (смотрите Рис 5.21.).

При наблюдении за больными в послеоперационном периоде были выявлены значимые различия в сроках восстановления функции глазодвигательных нервов ($p \leq 0,01$). У пациентов контрольной группы этот процесс занимал в среднем около 75 дней (74,86 ± 2,42 суток, 95% ДИ: 70,12 – 79,61 суток), тогда как у больных основной группы улучшение наступало заметно быстрее — примерно за 46 дней (45,89 ± 3,08 суток, 95% ДИ: 39,86 – 51,92 суток). Медиана оценки регресса пареза глазодвигательных нервов у пациентов контрольной группы составил 72,000±2,335сут (95% ДИ: 67,422-76,578 сут), у пациентов основной группы этот показатель был намного ниже и составил 44,000±1,491сут (95% ДИ: 41,078- 46,922 сут).

Проведя анализ восстановления функции глазодвигательных нервов можно утверждать, что предложенные нами новые подходы к оперативному лечению больших и гигантских аневризм существенно улучшили сроки восстановления функции глазодвигательных нервов в послеоперационном периоде в основной группе.

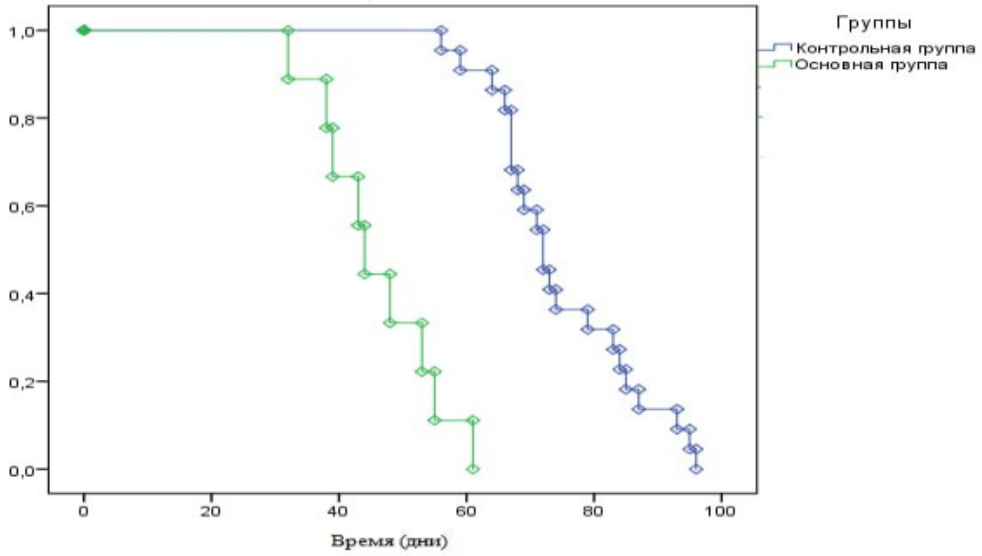

Рис. 5.21. Линейный график динамики регресса глазодвигательных нервов в основной и контрольной группе.

Двигательные нарушения и их динамика.

Нарушения двигательной активности в конечностях связаны с острыми ишемическими процессами, возникающими вследствие ухудшения кровоснабжения в зоне каротидного бассейна или системе мелких перфорирующих артерий. Основными факторами, провоцирующими двигательные расстройства, являются эпизоды временного прекращения кровотока, длительное или повторное воздействие ишемии, механическое давление на мозговую ткань хирургическими инструментами, непредвиденный разрыв аневризмы, значительная кровопотеря в ходе оперативного вмешательства, а также другие неблагоприятные обстоятельства. Эти факторы в совокупности могут существенно влиять на скорость восстановления двигательных функций и общий реабилитационный процесс у больных. Эти состояния могут приводить к стойким неврологическим последствиям, требующим комплексного восстановительного лечения.

При оценке регресса гемипареза в послеоперационном периоде у больных контрольной и основной группы были выявлены значимые различия ($p \leq 0,01$). Средний срок регресса гемипареза у больных контрольной группы

составил 76,480±2,683сут (95%ДИ:71,222-81,738 сут), тогда как средний срок регресса гемипареза у пациентов основной группы составил составил 29,538±2,906 сут (95%ДИ: 23,843-35,234 сут). Медиана при оценке регресса гемипареза у пациентов контрольной группы составила 77,000±3,747 сут (95% ДИ: 69,656- 84,344 сут), у пациентов основной группы этот показатель был намного ниже и составил 27,000±3,595 сут (95% ДИ: 19,954- 34,046 сут).

Проведя анализ регресса гемипареза, можно утверждать, что предложенные нами новые подходы к оперативному лечению больших и гигантских аневризм существенно улучшили сроки регресса гемипареза в послеоперационном периоде у больных основной группы (смотрите Рис.5.22).

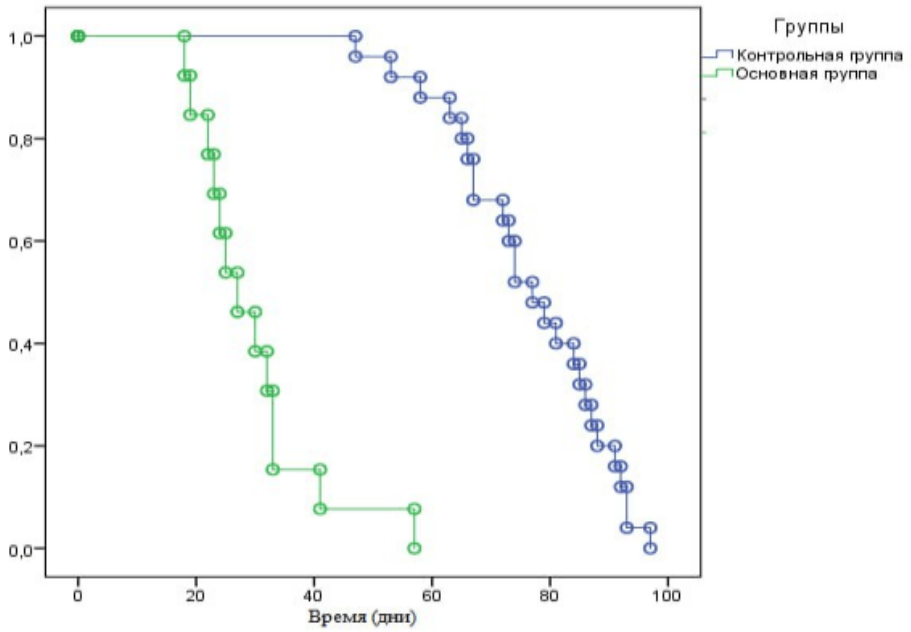

Рис. 5.22. Линейный график динамики регресса гемипареза в основной и контрольной группе.

Временное клипирование широко применяется в нейрохирургии для создания безопасных условий при окончательном клипировании аневризмы и предотвращения её разрыва во время операции. Однако вопрос о допустимой продолжительности временной окклюзии сосудов остаётся предметом обсуждения. В большинстве случаев хирурги опираются на собственный клинический опыт и данных некоторых исследователей.

Общепринятым является мнение, что продолжительность временного клипирования напрямую влияет на риск ишемических осложнений. Наибольшую уязвимость к временной окклюзии сосудов демонстрируют пациенты в остром периоде субарахноидального кровоизлияния, а также пожилые люди. У них переносимость временного клипирования снижена, что повышает вероятность ангиоспазма и ишемического повреждения тканей мозга.

Исследования показывают, что существует безопасный временной порог для клипирования. Так, согласно данным В. Крылова и соавторов, временная окклюзия артерий в дробном режиме (по 4–5 минут) с суммарной продолжительностью не более 20 минут считается безопасной [24: С-449-498]. В то же время Sharma R.K. указывает, что максимально допустимое время временного клипирования не должно превышать 14 минут [147: Р-120-125].

В качестве примера можно привести **клиническое наблюдение:** у пациента с гигантской аневризмой внутренней сонной артерии (ВСА) были наложены длинные клипсы, при этом их кончики случайно сдавили перфорирующие сосуды ВСА (смотрите Рис. 5.25). Это привело к поражению внутренней капсулы и развитию ипсилатерального гемисиндрома. Однако, благодаря своевременно начатой сосудистой терапии и активной реабилитации, включая лечебную физкультуру, неврологическая симптоматика постепенно регрессировала в течение года.

Рис.5.25. Динамика изменений на МСКТ головного мозга после операции. Контрольное мультиспиральное КТ-исследование (МСКТ),

проведённое на 2-е и 4-е сутки после хирургического вмешательства, выявили небольшой ишемический очаг в области внутренней капсулы, который соответствует зоне кровоснабжения лентикуло-стриарных артерий.

По данным офтальмологического осмотра, острота зрения и границы зрительных полей остались неизменными. Пациент был выписан с выраженным гемисиндромом (1–2 балла) для продолжения реабилитации. Далее проводились активные реабилитационные мероприятия.

Через 12 месяцев мы наблюдали положительную динамику в виде полного самостоятельного передвижения больного умеренным монопарезом правой руки. Восстановительный процесс продолжается, и пациент намерен вернуться к профессиональной деятельности.

Анализ паллиативных случаев (невыключенные аневризмы)

В контрольной группе у 43 (40,6%) больных не удалось полностью выключить аневризму из кровотока. Во всех этих случаях использовалась методика окутывания стенок аневризмы. При клипировании больших и гигантских аневризм без признаков тромбоза часто возникала проблема нестабильности клипсы, которая смещалась по стенке сосуда сразу после сжатия. Это происходило из-за выраженных атеросклеротических изменений, наличия кальцинатов, а также широкой шейки аневризмы, что не позволяло добиться надежной фиксации клипсы.

В ряде случаев проксимальная миграция клипсы приводила к частичному перекрытию (стенозированию) устьев сосудов в области бифуркации. Если же происходило дистальное смещение, то часть шейки аневризмы оставалась открытой, что делало выключение неполным. В подобных ситуациях, особенно при наличии жестких внутристеночных бляшек, хирурги чаще выбирали компромиссное решение - наложение клипсы с сохранением небольшого участка шейки аневризмы. В таких случаях важно учитывать состояние сосудистой стенки, так как любое чрезмерное натяжение может привести к странгуляции или разрыву.

Чтобы укрепить стенки аневризмы и предотвратить её дальнейшее прогрессирование, использовали технику армирования. Для этого применяли фрагменты апоневроза с мышцей, которыми оборачивали невыключенные участки стенки аневризмы, дополнительно фиксируя их гемостатическими губками. Анализ случаев неудачного клипирования позволил выделить две ключевые группы причин: анатомо-морфологические особенности аневризмы – выраженный атеросклероз, кальциноз, повышенная жесткость сосудистой стенки, мешающая плотному прилеганию клипсы; особенности сосудистой анатомии – отсутствие коллатерального кровоснабжения, высокая зависимость от магистрального кровотока, невозможность временного выключения артерий, а также сложное расположение перфорирующих сосудов или бифуркационных ветвей внутри аневризматического мешка.

Дополнительные сложности возникали при фузиформно-эктатических аневризмах, клипирование которых требует индивидуального подхода.

На практике важно учитывать, что каждая аневризма уникальна, и универсального метода для полного её выключения не существует. В сложных случаях приходится искать баланс между эффективностью клипирования и минимизацией риска ишемических осложнений.

Анализ летальности.

За время лечения в стационаре в исследуемых группах скончались 14 больных (6,3%), в контрольной (n=106) 9 (8,5%), в основной группе (n=115) – 5 (4,3%) больных. За время лечения в стационаре в исследуемых группах скончались 14 больных (6,3%), в контрольной (n=106) 9 (8,5%), в основной группе (n=115) – 5 (4,3%) больных. При оценке летальности в послеоперационном периоде у пациентов контрольной и основной группы были выявлены значимые различия ($p \leq 0,01$). Средний срок летального исхода в контрольной группе был значительной ниже и составил 2,44±0,294 сут (95%ДИ: 1,86-3,021 сут), тогда как средний срок летальности у пациентов

основной группы был выше и составил 6,00±0,707 сут (95%ДИ: 4,61-7,38 сут). Медиана дожития при оценке летальности в контрольной группе пациентов составила 2,00±0,373 сут (95%ДИ: 1,27-2,73 сут), у пациентов основной группы этот показатель был намного выше и составил 6,00±1,095 сут (95%ДИ: 3,85-8,147 сут) (смотрите Рис.5.26).

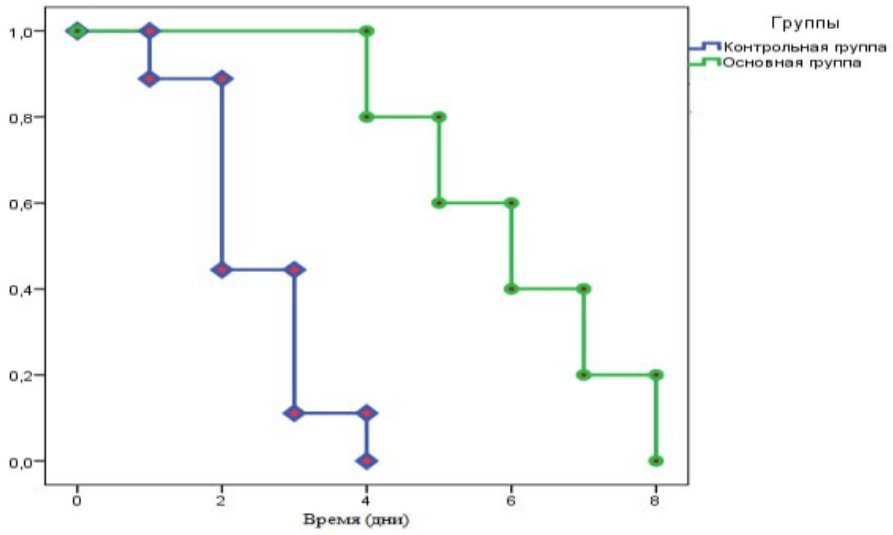

Рис. 5.26. Линейный график динамики летальности в основной и контрольной группе.

Проведя анализ выживаемости по Каплана-Майера можно утверждать, что предложенные нами новые подходы к оперативному лечению больших и гигантских аневризм существенно улучшили сроки выживаемости пациентов основной группы.

В 8 из 14 случаев (57,14%), когда у пациентов развивался диффузный отёк головного мозга и срединная дислокация на фоне ишемии, было проведено широкое наружное декомпрессионное трепанирование черепа (смотрите рисунки 5.27, 5.28, 5.29, 5.30).

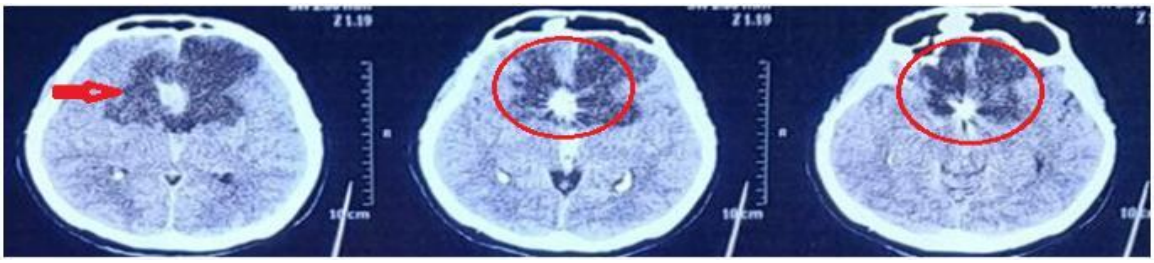

Рису.5.27. МСКТ головного мозга. Состояние после операции клипирования аневризмы ПСА. Обширная зона ишемии мозга в лобной области (4-е сутки после операции).

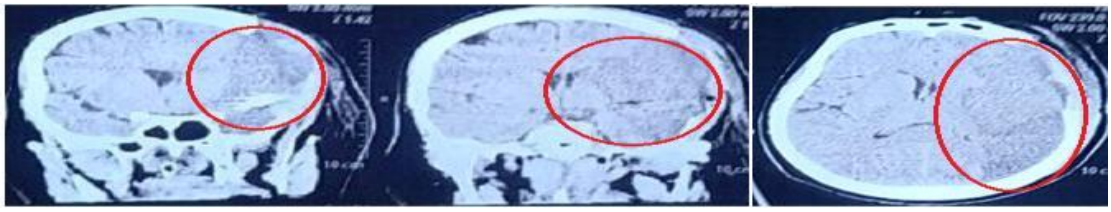

Рис.5.28. МСКТ головного мозга. Состояние после операции клипирования аневризмы СМА слева. Обширная зона ишемии мозга в левого полушария головного мозга. 3-е сутки после операции.

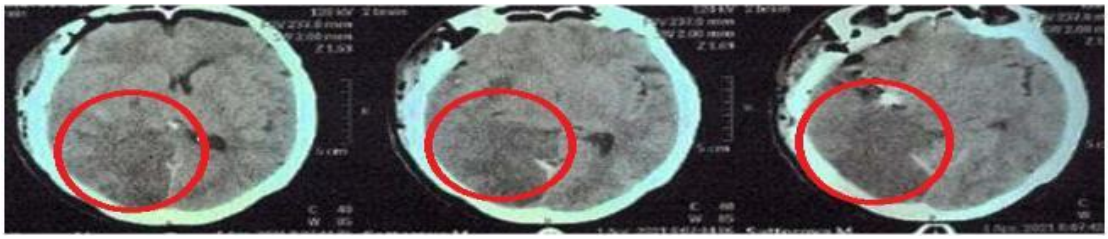

Рис.5.29. МСКТ головного мозга. Состояние после операции сфенотемпоральной краниотомии справа с клипированием мешотчатой аневризмы правой ЗМА субтемпоральным доступом. Обширная зона ишемии мозга в правой височно-затылочной области. 3-е сутки после операции.

Рис.5.30. МСКТ головного мозга. Состояние после операции сфенотемпоральной краниоэктомии справа с клипированием мешотчатой аневризмы правой ЗМА субтемпоральным доступом. Обширная зона ишемии мозга в правой височно-затылочной области. 5-е сутки после операции.

ГЛАВА VI. ХИРУРГИЧЕСКИЕ ПОДХОДЫ К РЕВАСКУЛЯРИЗАЦИИ ПРИ ЛЕЧЕНИИ БОЛЬШИХ И ГИГАНТСКИХ АНЕВРИЗМ СОСУДОВ ГОЛОВНОГО МОЗГА

Характеристика исследуемого материала.

С целью восстановления нормального кровотока структур головного мозга применяют реконструктивные реваскуляризирующие оперативные вмешательства. Современные технологии микрохирургии и эндоваскулярных вмешательств значительно расширили возможности лечения аневризм больших и гигантских размеров, которые ранее считались неоперабельными.

Несмотря на активное развитие эндоваскулярных технологий, микрохирургические методы сохраняют свою актуальность и в ряде случаев демонстрируют более высокую эффективность. Одной из перспективной нейрохирургической техникой во время микрохирургического лечения церебральных аневризм является формирование сосудистого шунта, который позволяет выключить сложные аневризмы при нестандартной анатомии из кровообращения. Далее проводится треппинг аневризмы. Иногда данным способом можно избежать выделение и клипирование аневризмы, что важно для больных с выраженными зрительными расстройствами.

Применение методик реваскуляризации вместе с естественными коллатералями служат профилактической мерой нарушения мозгового кровообращения по ишемическому типу в бассейне артерий несущей аневризму. Всё это установлено нашими наблюдениями и обследованиями, включая нейровизуализационные исследования и динамическую оценку неврологического статуса пациентов.

Настоящая глава основана на анализе клинических данных 7 пациентов (3,15%), проходивших хирургическое лечение по поводу больших и гигантских аневризм церебральных сосудов в период с 2018 по 2023 год. У всех обследованных пациентов аневризмы достигали значительных размеров, причём в четырех случаях отмечалось частичное тромбирование аневризматического мешка. В шести наблюдениях выполнено экстра-

интракраниальное микроанастомозирование (ЭИКМА) с использованием ветви поверхностной височной артерии, тогда как в одном случае был сформирован высокопоточный артериальный шунт, в качестве донорского сосуда для которого использована лучевая артерия.

Методика операций наложения высокопоточного артериального экстра-интракраниального шунта.

Так же, как в ведущих клиниках, в нашем центре экстра-интракраниальное микроанастомозирование (ЭИКМА) является наиболее широко применяемым методом сосудистого шунтирования. Принципы выполнения данной операции подробно описаны в научной литературе, однако в настоящем разделе мы акцентируем внимание на ключевых аспектах методики, а также на отдельных дополнениях, имеющих клиническую значимость.

В качестве донорского сосуда преимущественно используется поверхностная височная артерия (ПВА) и её основные ветви: лобная и теменная. Предоперационная оценка диаметра ПВА и стратегическое планирование разреза кожных покровов выполняются с применением мультиспиральной компьютерной томографии (МСКТ) с ангиографией. В случаях, когда необходимо выделить обе ветви ПВА или только теменную, хирургический разрез начинается на уровне скуловой дуги, затем продолжается вдоль артерии до 5–6 см и продолжается к переднему краю линии роста волос (см. Рис. 6.1).

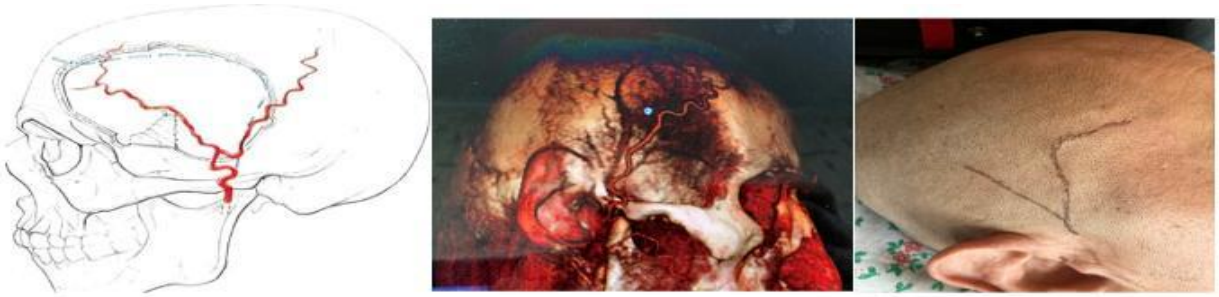

Рис.6.1. Схематическое фото кожного разреза при анатомическом выделении ветвей поверхностной височной артерии:
А – демонстрирует диссекцию обеих ветвей артерии (теменная ветвь

пересечена, указано стрелкой);
Б – показывает изолированное выделение лобной ветви (место лигирования теменной ветви обозначено стрелкой).
Обычно стандартный кожный разрез используется при выделении лобной ветви большого диаметра. Производят разрез у края скуловой кости и далее вдоль дугообразного контура, продолжаясь к переднему краю области роста волос (смотрите Рис. 6.2).

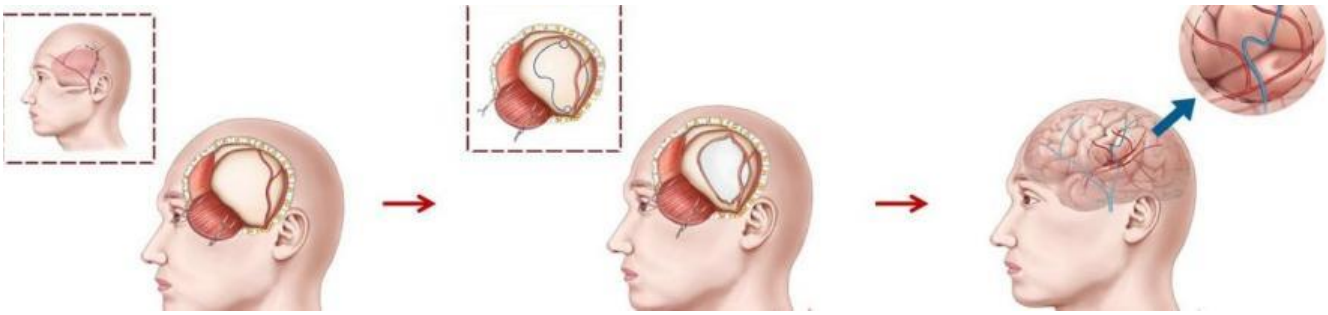

Рис. 6.2. Иллюстрация ключевых этапов хирургического вмешательства.

Временная клипса накладывается на общий ствол, после обнажения поверхностной височной артерии на определенном сегменте недалеко от скуловой дугу. Затем проводят пересечении артерии под углом по типу «рыбьего рта», далее в просвет артерии вводится тонкая канюля и промывается 0,9% - 400 мл. физиологическим раствором с добавлением гепарина в дозировке 5000 Ед.

Также проводят удаление адвентиции сосуда в дистальном отделе ПВА на 5-10 мм. Затем на конец артерии - донора наносят метиленовый синий или генцианвиолет, а также место артериотомии на артерии-реципиенте с целью маркировки. При ушивании ЭИКМА используется полипропиленовая монофиламентная нить d=10-0 и игла с радиусом кривизны 3/8.

После косого пересечения артерии передний край артерии обозначают как «носок» (передний край), а задник край как «пятка». Далее игла с нитью проводится в области «пятки» донорской артерии, а на сосуд-реципиент проводят 2 либо несколько временных клипс с целью исключения ретроградного кровотока.

После формирования артериотомического отверстия выполняется

детальная промывка просвета артерии-реципиента с целью полного удаления возможных тромботических масс и обеспечения адекватной проходимости сосудистого русла. Для определения направления основного кровотока через шунт необходимо учитывать, в какую сторону ориентирован носок артерии-донора в проксимальную или дистальную. Важно также принимать во внимание количество артерий, которые необходимо восстановить для нормализации кровотока. Если анастомоз создаётся на эфферентной артерии рядом с местом её выхода из аневризмы, направление кровотока будет направлено к периферии (смотрите. Рис. 6.3).

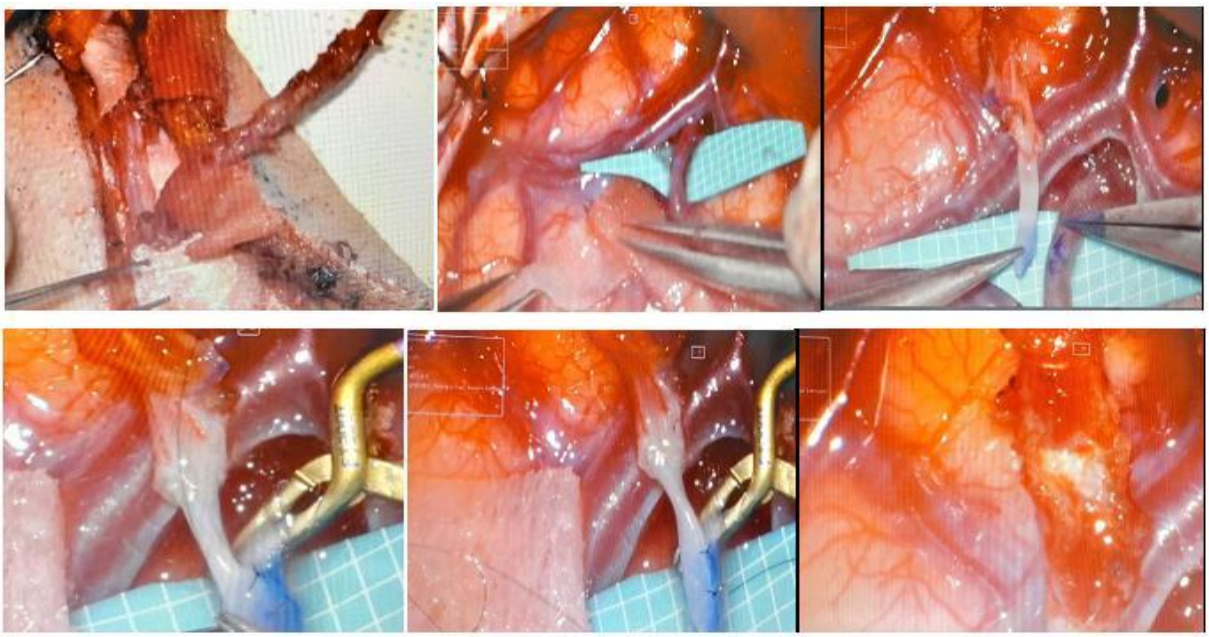

Рис.6.3. Этапы операции ЭИКМА.

В традиционной методике выполнения экстра-интракраниального микроанастомоза (ЭИКМА) формирование сосудистого соединения осуществляется посредством наложения четырёх базовых (якорных) швов в строго определённой последовательности: сначала в области «пятки» (заднего края), затем в зоне «носка» (переднего края), после чего фиксируются срединные участки боковых поверхностей между указанными анатомическими ориентирами. Каждый из якорных швов стабилизируется троекратным узловым закреплением. Для последующих швов применяется техника разнонаправленного связывания, включающая два встречных узла. В ряде случаев, с целью оптимизации и ускорения процесса ушивания боковых

стенок сосудистого анастомоза, предпочтение отдаётся методике непрерывного обвивного шва.

Однако наш клинический опыт демонстрирует, что стандартная техника наложения четырёх якорных швов может быть затруднена при глубоком расположении артерии-реципиента, особенно в сегментах M3-M4, или при её поперечном положении относительно хирурга. В таких случаях, после наложения четырёх якорных швов для фиксации артерии-донора, трудности возникают при наложении швов на противоположной стенке анастомоза, особенно в области «пятки». В специфических клинических ситуациях, требующих отступления от классической схемы, после наложения первичного якорного шва в зоне «пятки» дополнительно накладываются 2–4 простых шва с каждой стороны, что обеспечивает более равномерное распределение натяжения тканей. Далее накладывается якорный шов в области «носка», завершая формирование анастомоза. Восстановление кровотока осуществляется в стандартной последовательности: в первую очередь удаляется клипса с дистального сегмента артерии-реципиента, затем – с её проксимального отдела, и, наконец, возобновляется кровоснабжение по донорскому сосуду. При оптимальном проведении операции края сосудистого анастомоза должны оставаться герметичными, без признаков кровоточивости, что свидетельствует о правильности наложения швов и адекватности сосудистой перфузии.

В ряде случаев наблюдается слабое пропотевание крови из анастомоза, которое, согласно нашему клиническому опыту, не требует дополнительных швов, так как это явление обычно прекращается в короткий срок. При необходимости может быть использован небольшой фрагмент гемостатической марли. Мы избегаем чрезмерного давления ватником на область анастомоза, чтобы не нарушить кровоток. В случае струйного кровотечения в области анастомоза накладываются дополнительные швы для его остановки.

В данном клиническом случае приведён благополучный результат

проведенного экстра-интракраниального сосудистого микроанастомоза у пациента с большой аневризмой кавернозного отдела внутренней сонной артерии.

Больная, 45 лет, поступила в стационар с жалобами на интенсивную головную боль, которая иррадиирует в область правой глазницы, а также на диплопию на протяжении последних месяцев. Больная была переправлена в профильное сосудистое отделение для обследования и определения варианта хирургического лечения.

При поступлении общее состояние больной было расценено средней степени тяжести. Невростатусе Сознание ясное по ШКГ-15 баллов, менингеальных признаков нет, но отмечались выраженные признаки общемозговой симптоматики: интенсивная головная боль и боли в правой глазничной области и парез n.abducens dextra.

МСКТ-ангиография сосудов головного мозга демонстрирует аневризму правой ВСА, которая деформирует турецкое седло (см. Рис. 6.4).

Магнитно-резонансные снимки подтверждают наличие большой аневризмы правой ВСА размером 12×14×10 мм, которая деформировала турецкое седло и сдавливала оптический хиазм (см. Рис. 6.5).

Данные церебральной ангиографии окончательно подтвердили диагноз аневризмы и её анатомические особенности (см. Рис. 6.6).

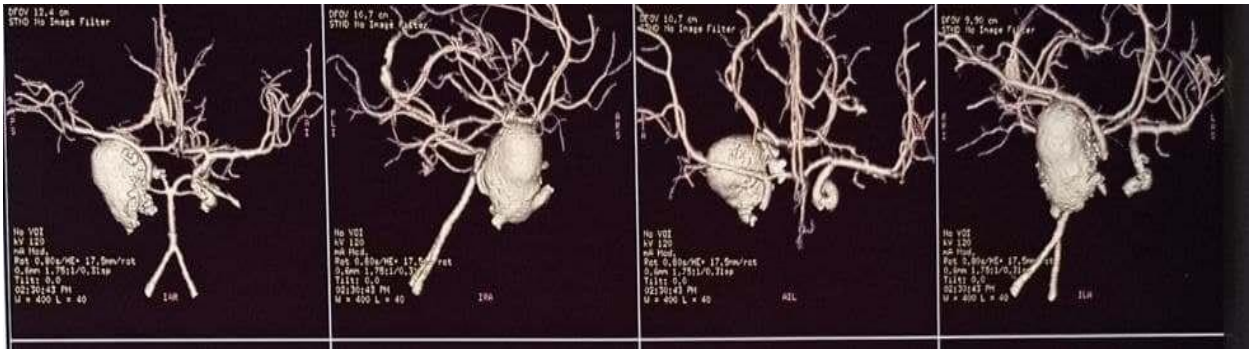

Рис. 6.4. Мультиспиральная компьютерная томографическая ангиография (МСКТ-АГ) головного мозга показала наличие большой аневризмы в кавернозном сегменте правой внутренней сонной артерии (ВСА).

Рис.6.5. Выявлена аневризма правой внутренней сонной артерии (12×14×10 мм), приводящая к изменению формы турецкого седла и компремированию хиазмы.

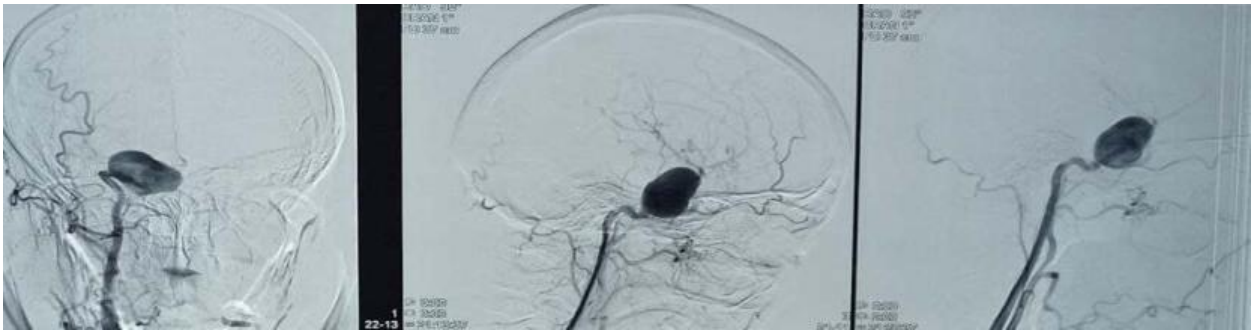

Рис.6.6. При проведении селективной церебральной ангиографии выявлена мешотчатая аневризма кавернозного сегмента правой внутренней сонной артерии.

Учитывая локализацию аневризмы, её большие размеры и выраженную компрессию на анатомические структуры, а также негативные результаты пробы Матаса и усиление неврологических отклонений, было решено провести операцию - «экстра-интракраниальный анастомоз с применением аутотрансплантата – ветви поверхностной височной артерии». После благополучного сосудистого анастомоза – обеспечения адекватной циркуляции крови головного мозга, по протоколу было решено провести эндоваскулярную облитерацию аневризмы внутренней сонной артерии.

Операция проведена с применение стандартной общей анестезии. Предварительно были взяты донорские сосуды ветви поверхностной височной артерии с одноименной стороны. Далее проведена стандартная краниотомия в правой фронтотемпоральной области. Транссильвийным

доступом, были визуализированы инсулярные и кортикальные сегменты средней мозговой артерии, которые были аккуратно выделены и мобилизированы. Далее, применяя стандартную микрохирургическую технику соединения микрососудов, наложен анастомоз между М3-М4 сегмента средней мозговой артерии с поверхностной височной артерией. Завершающим этапом стало эндоваскулярное выключение аневризмы правой ВСА с использованием отделяемых микроспиралей (см. Рис. 6.7).

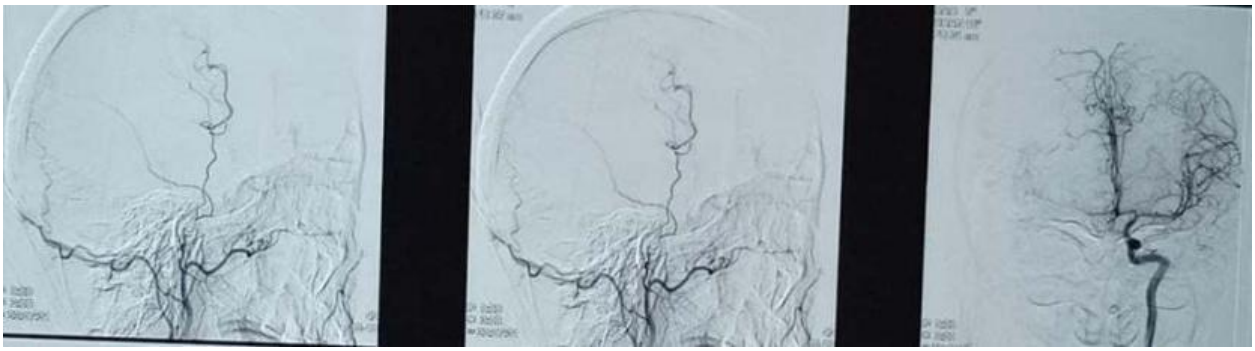

Рис.6.7. Селективная церебральная ангиография**.** Состояние больного после эндоваскулярного выключения аневризмы правой ВСА.

Контрольная ангиография правого наружного каротидного бассейна в том числе, левой внутренней сонной артерии и левой позвоночной артерии демонстрирует, адекватную перфузию ветвей правой средней мозговой артерии (СМА) и правой задней мозговой артерии (ЗМА).

После окончании хирургического вмешательства больная была получила интенсивную терапию и наблюдение в реанимационном отделении. После пробуждения больная в ясном сознании, без менингеальных симптомов и очагового неврологического дефицита.

Особенностью данного клинического случая стала невозможность выполнения эндоваскулярной окклюзии ВСА из-за недостаточного резерва коллатерального кровообращения. Выполнение экстра-интракраниального микроанастомоза (ЭИКМА) позволило создать условия для последующего выполнения деструктивного вмешательства, направленного на окклюзию артерии, несущей аневризму.

Реваскуляризующее микрохирургическое лечение необходимо

осуществлять в холодном либо через 14 дней в подостром периоде при компенсированном мозговом кровообращении.

С целью временной компенсации нехватки мозгового кровообращения используют «защитный» экстра-интракраниальный микроанастомоз (ЭИКМА). Это происходит в период формирования высокопоточного шунта и при восстановлении кровотока в каротидном бассейне, особенно когда необходимо выключение внутренней сонной артерии из кровотока. Особенно важной частью процедуры является выбор сосуда-реципиента, для которого чаще всего служит М4 сегмент средней мозговой артерии. Эта артерия должна быть продолжением той самой ветви СМА, которая будет выключена.

В рамках проведенного исследования было выполнено 6 «защитных» экстра-интракраниальных микроанастомозов (ЭИКМА). В 2 случаях создание этих анастомозов было направлено на защиту каротидного бассейна перед формированием высокопоточного сосудистого анастомоза. Еще 2 анастомоза были наложены в предоперационный период из-за недостаточности коллатерального кровообращения, что потребовало временного отключения и клипирования аневризмы. Дополнительно один из высокопоточных анастомозов использован для обеспечения адекватного кровоснабжения после исключения из кровотока внутренней сонной артерии (ВСА) при проведении треппинга гигантской аневризмы.

Несмотря на высокую степень сложности вмешательств, их результаты оказались положительными: у 6 из 7 больных отмечены отличные и удовлетворительные клинические исходы, соответствующие 0–1 баллу по модифицированной шкале Рэнкина (МШР).

Случаев перехода в вегетативное состояние или летальных исходов не наблюдалось.

Оценка результатов хирургических вмешательств.

Как уже было упомянуто, каждый клинический случай, в котором применяется сосудистый анастомоз, уникален и отличается определёнными

характеристиками, такими как особенности анатомии аневризмы, особенности коллатерального кровообращения и наличие сопутствующих заболеваний. На текущем этапе, учитывая ограниченное количество наблюдений, делать обоснованные статистические выводы является преждевременным. В следующем разделе представлены наиболее значимые клинические примеры, где особое внимание уделяется стратегии выбора метода анастомоза.

Наблюдение 1. Больной Т., 51 л. Диагноз: Большая мешотчатая аневризма левой средней мозговой артерии. Осложнение: Острое нарушение мозгового кровообращения по геморрагическому типу в бассейне средней мозговой артерии слева с субарахноидальным кровоизлиянием.

Из анамнеза. Согласно данным больного, заболевание развивалось в течение нескольких недель. Больной не связывал начало заболевания с конкретными внешними или внутренними факторами. Симптоматика включала интенсивные головные боли, а также потерю сознания. Больной был доставлен в стационар по месту жительства, где ему была оказана неотложная помощь и стабилизировано состояние. В дальнейшем, на основе проведённых МРТ и МСКТ ангиографий сосудов головного мозга (смотрите Рис. 6.8, 6.9), была диагностирована аневризма левой средней мозговой артерии. После этого пациент был переведён в КП РСНПМЦН для продолжения обследования и оперативного лечения.

Рис. 6.8. МРТ-головного мозга. На изображении визуализируется гигантская аневризма левой средней мозговой артерии (СМА). Сигнал от аневризмы варьирует: в последовательности Т1 — гиперинтенсивный, в Т2 —

гипоинтенсивный, а в T2-FLAIR — наблюдается гетерогенная интенсивность, что указывает на частичное тромбирование её структуры.

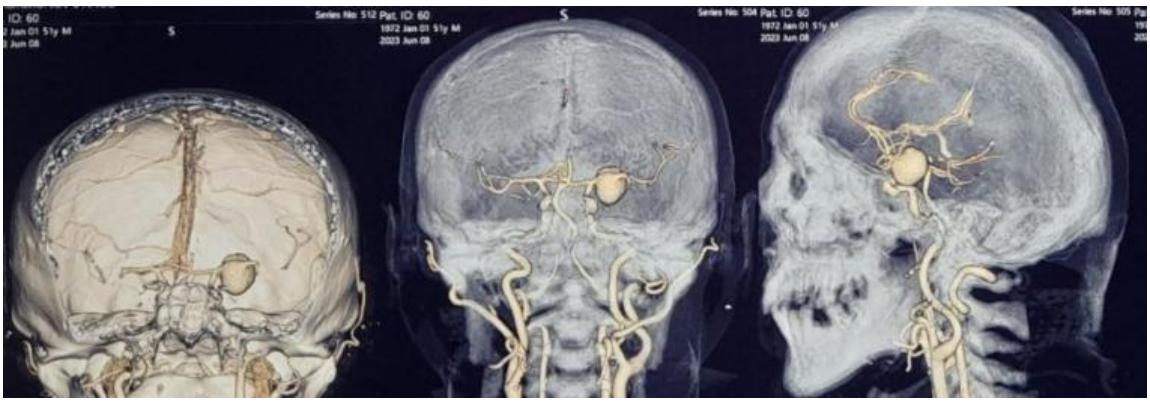

Рис. 6.9. МСКТ ангиография сосудов головного мозга, аксиальная (А), сагиттальная (Б), фронтальная (В) проекции. Визуализируется гигантская аневризма левой средней мозговой артерии (СМА) диаметром 4 см.

На МСКТ с контрастированием отмечается утолщение и кальцификация стенок аневризмы, а сигнал от её центральной части имеет повышенную плотность, что свидетельствует о функционировании этого сегмента аневризмы.

Проведенное лечение в стационаре**:** Учитывая сложность расположения аневризмы левой средней мозговой артерии и высокий риск, было принято решение провести операцию в два этапа.

В нашем научном исследовании описан благоприятный исход выполнения экстра-интракраниального анастомоза у больной с аневризмой кавернозной части правой внутренней сонной артерии.

Первый этап операции.

Для выполнения операции произведён полуовальный разрез кожи, что позволило выделить общий ствол ПВА из подкожной клетчатки с последующей прецизионной препаровкой более крупной лобной ветви, имеющей диаметр 1,5 мм. Далее была произведена краниотомия левой височной кости с дугообразным вскрытием ТМО. При ревизии коры височной и лобной долей ветвей-реципиентов необходимого диаметра не было.

После чего провели диссекцию сильвиевой щели больше верхних отделов, при проведении которого визуализирована крупная ветвь М4

сегмента левой СМА, имеющая на поверхности коры 2 концевые ветви, отрезок которого длиной 15 мм. достаточно для удобного доступа к сосуду. Диаметр артерий-реципиента и донора составил примерно 1,5 см. Далее конец артерии-донора был расширен по принципу "рыбьей пасти" и микроанастомоз "конец в бок", с между лобной ветвью ПВА и М4 сегментом левой СМА был успешно произведён (смотрите Рис. 6.10).

Пульсация донорской и артерии реципиента была выраженная после снятия временных клипс. При проведении контактной допплерографии ЛСК в донорской артерии составила 25 см/сек. Все дефекты, включая место прохождения донорского сосуда, были герметизированы с помощью фрагментов Тахокомба. Проведён тщательный гемостаз. Костный лоскут установлен на место и фиксирован титановыми краниофиксаторами, а в задней части сформировано специальное «окно» для беспрепятственного прохождения ПВА. Завершающим этапом стало послойное ушивание височной мышцы и кожи, после чего была наложена асептическая повязка.

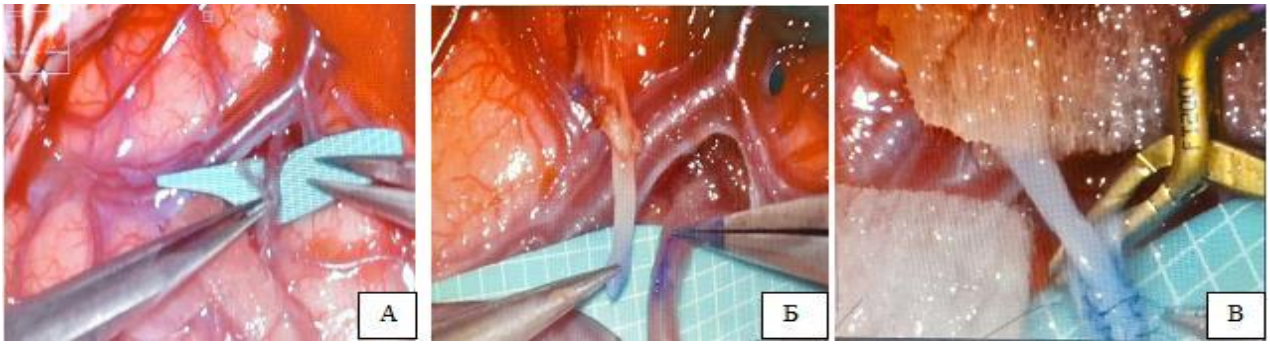

Рис.6.10. Интраоперационное изображения: А. Промывание ветви поверхностной височной артерии (ПВА) после её выделения. Б. Артериотомия корковой артерии-донора. В. Этап формирования анастомоза

Операция была успешно перенесена больным, к вечеру первых суток был экстубирован. В послеоперационном периоде осложнений не выявлено, общее состояние оставалось стабильным. Наблюдались лёгкие общемозговые симптомы, включая умеренную головную боль, которая быстро прошла. Функционирование ЭИКМА оценено как удовлетворительное, переток крови через поверхностную сонную артерию (ПСА) был сохранён. Рана зажила

первично. Швы удалены на 9-й день после интервенции.

Второй этап операции.

«Эндоваскулярное выключение мешотчатой аневризмы левой СМА при помощи отделяемых микроспиралей». Больной получил симтоматическое лечение.

Контрольные исследования: МСКТ и МРТ артериография и венография головного мозга (смотрите Рис. 6.11 и 6.12).

Рис.6.11. Состояние после эндоваскулярного выключения мешотчатой аневризмы левой внутренней сонной артерии и аневризмы бифуркации левой средней мозговой артерии с использованием механически отделяемых микроспиралей.

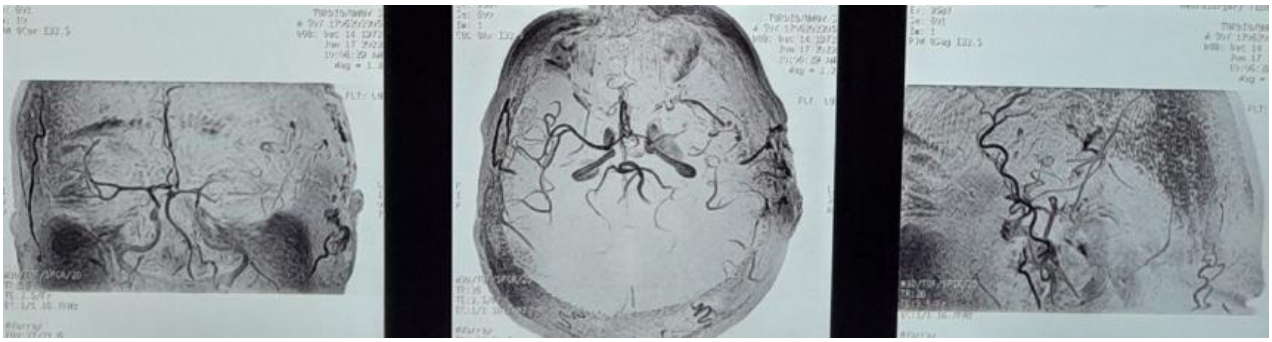

Рис.6.12. МРТ артериография и венография головного мозга: СПО «Краниоэктомия левой височной области с наложением экстра-интракраниального микроанастомоза».

Послеоперационный период протекал без признаков осложнений. Больной был выписан в удовлетворительном состоянии, при этом неврологический статус соответствовал дооперационному уровню. Спустя четыре месяца после проведённого лечения общее состояние оставалось стабильным, отмечались лишь эпизодические головные боли, не

оказывающие значительного влияния на качество жизни. В бытовой деятельности ограничений не возникало, трудоспособность полностью сохранена.

Экстраинтракраниальный высокопоточный шунт

Методика формирования высокопоточного шунта (ВШ) проводят между сонной артерией в области шеи и интракраниальными ветвями СМА, при этом используют лучевую артерию (ЛА) в качестве аллотрансплантата. Выделение лучевой артерии проводят на уровне предплечья в типичном месте по оси от центральной части локтевой ямки до проксимальной поперечной складки запястья. Начало разреза всегда располагается в его нижнем отделе вблизи запястья, где артерия легко пальпируется под кожными покровами.

В средней и нижней трети предплечья от лучевой артерии отходят многочисленные мелкие сосудистые ветви, которые подлежат коагуляции и пересечению. В ходе операции мы отдаём предпочтение выделению ЛА без сопутствующих вен, что способствует её физиологическому расправлению и увеличению длины трансплантата. Согласно нашим наблюдениям, оптимальная длина лучевой артерии, необходимая для высокопоточного шунтирования у взрослого пациента средней комплекции, составляет 20 см.

Представленный ниже случай демонстрирует применение метода «скользящей петли» при деконструкции внутренней сонной артерии (ВСА) на фоне заранее сформированного экстраинтракраниального микроанастомоза (ЭИКМА).

Больная П, 65 лет. Жалобы: на головные боли, снижение зрения, головокружение, слабость.

Из анамнеза заболевания: со слов больной заболевание началось год назад с ухудшения зрения правого глаза. В связи с этим, больная наблюдалась у офтальмолога, но без особого эффекта. По рекомендации врачей больная прошла МРТ и МСКТ-ангиографическое исследование сосудов головного мозга, на котором выявлены мешотчатые аневризмы

(смотрите Рис 6.14., 6.15.). Больная с вышеуказанными жалобами и МСКТ-ангиографическим исследованием сосудов головного мозга обратилась в РСНПМЦН для дальнейшего обследования и лечения.

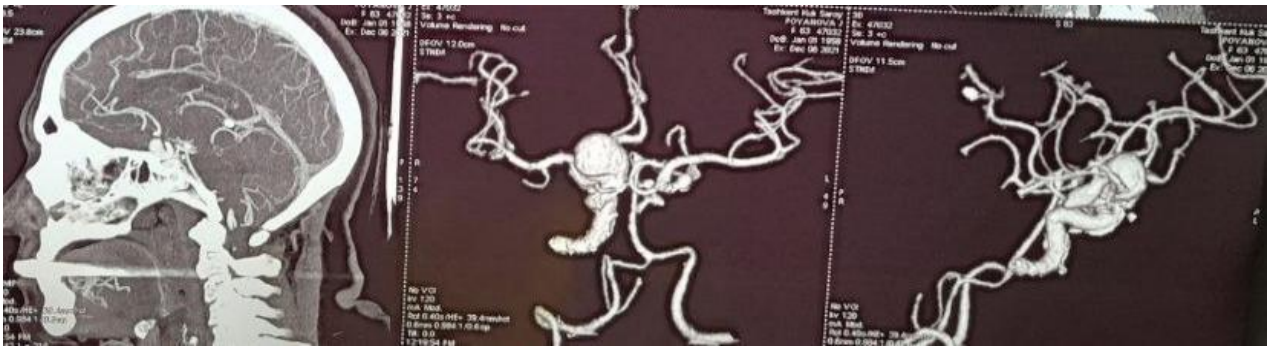

Рис.6.14. МСКТ ангиография - признаки мешотчатой аневризмы справа. Размерами 1,4х1,6х1,5 мм.слева Признаки мешотчатой аневризмы ВСА.

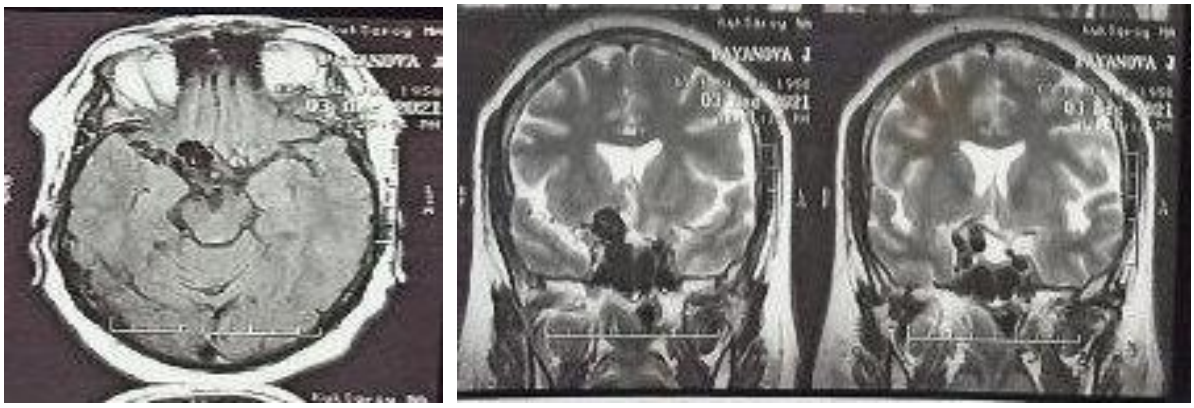

Рис.6.15. МРТ-головного мозга признаки мешотчатой аневризмы ВСА.

Была проведена хирургическая операция: птериональная краниоэктомия слева с формированием высокопоточного экстра-интракраниального микроанастомоза (ЭИКМА) на левой стороне.

Оперативное вмешательство выполнено успешно. В послеоперационном периоде осложнений не наблюдалось, общее состояние оставалось стабильным. Отмечались слабовыраженные общемозговые симптомы в виде умеренного болевого синдрома, локализованного в области головы, который регрессировал в кратчайшие сроки. Функционирование ЭИКМА оценивается как удовлетворительное, перфузия по поверхностной сонной артерии (ПСА) полностью сохранена.

Операция (2 этап): «Эндоваскулярное выключение мешотчатой аневризмы левой внутренней сонной артерии (ВСА) с использованием

отделяемых микроспиралей» (смотрите Рис. 6.16). В послеоперационном периоде больная получила синдромальную терапию.

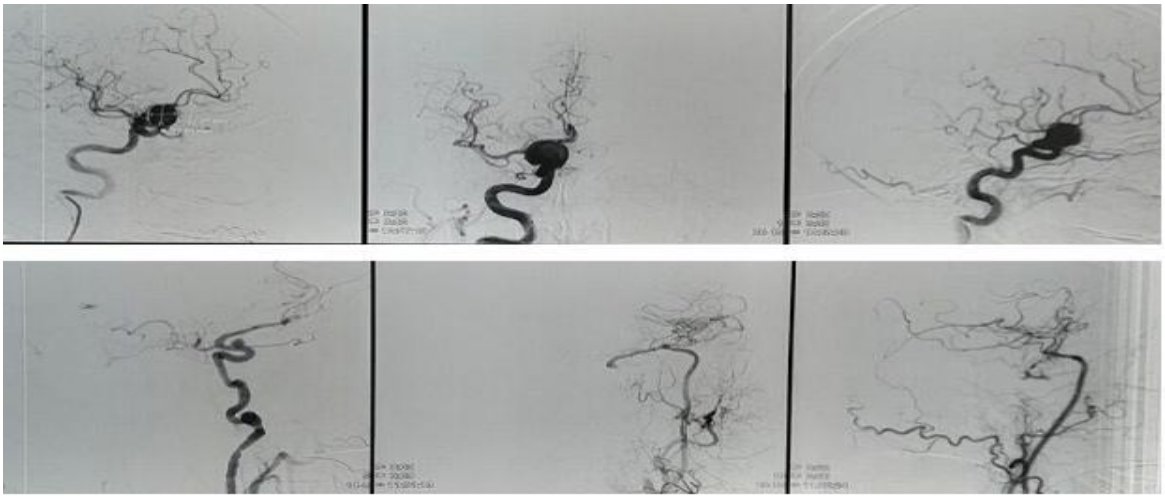

Рис.6.16. Селективная каротидная ангиография до операции, выполненная в прямой (А) и боковой (Б) проекциях: контрастирование наблюдается только в центральной части аневризмы. Внутренняя сонная артерия (ВСА) демонстрирует стеноз в области проксимального отдела аневризмы (обозначено стрелкой). На каротидной ангиографии справа (В) зафиксирован нормальный переток по поверхности сонной артерии (ПСА).

Рана зажила без осложнений, признаков воспаления или отделяемого не наблюдалось, швы были удалены на девятый день после операции.

Показания к операциям с созданием сосудистых шунтов.

Современные микрохирургические реваскуляризирующие вмешательства представляют собой оптимальный метод лечения пациентов с большими и гигантскими аневризмами церебральных сосудов, позволяя обеспечить адекватное кровоснабжение мозга в условиях хирургической деконструкции поражённого сосуда. Наиболее универсальной и широко применяемой техникой в таких случаях является формирование экстра-интракраниального микроанастомоза (ЭИКМА), что достигается посредством подключения одной или двух ветвей поверхностной височной артерии (ПВА) к системе мозгового кровообращения.

Операции по созданию ЭИКМА целесообразны при наличии следующих клинических и ангиографических условий:

1. Профилактическая защита церебрального кровотока при необходимости длительного временного клипирования артериальных стволов в условиях недостаточной выраженности коллатерального кровоснабжения;

2. Обеспечение компенсации мозгового кровотока при длительной временной окклюзии сосуда с последующим созданием высокопоточного шунта, соединяющего ветвь средней мозговой артерии (СМА) с системой наружной сонной артерии;

3. Реконструкция кровоснабжения в бассейне СМА при хирургическом выключении патологически изменённых сосудов на данной стороне, особенно при слабовыраженных коллатеральных механизмах и хорошо развитых ветвях поверхностной височной артерии, позволяющих создать эффективный анастомоз;

4. Коррекция хронической ишемии головного мозга, возникающей вследствие выраженного стенозирования церебральных артерий спонтанного или хирургического генеза, что требует хирургического восстановления адекватного кровотока.

Операции по высокопоточному шунтированию с применением донорских сосудов, таких как лучевая артерия или большая подкожная вена, относятся к категории сложных и технически трудоёмких вмешательств, сопряжённых с высоким уровнем операционного риска. Их проведение обосновано только в исключительных ситуациях, когда невозможно достичь декомпрессии аневризматического мешка и сохранить сосудистый просвет иными хирургическими методами.

Показанием к формированию высокопоточного шунта является недостаточная выраженность коллатерального кровотока, а также несоответствующий диаметр ветвей поверхностной височной артерии, не позволяющий компенсировать церебральную перфузию в бассейне окклюзированной внутренней сонной артерии (ВСА).

Ключевым этапом в проведении реваскуляризирующих вмешательств

является тщательная предоперационная подготовка. Она включает исключение гиповолемии, анализ факторов гиперкоагуляции, а также оценку функциональной активности тромбоцитов с целью определения их чувствительности к антиагрегантной терапии. Кроме того, необходимо учитывать дополнительные лабораторные показатели, влияющие на риск сосудистых осложнений и прогноз послеоперационного периода.

Решение о необходимости выполнения реваскуляризирующей операции должно приниматься в рамках консилиума, включающего специалистов в области микрохирургии и эндоваскулярной хирургии. В ряде клинических ситуаций наложение экстра-интракраниального микроанастомоза или высокопоточного шунта может рассматриваться как первый этап комбинированного лечения, предшествующий эндоваскулярному выключению аневризмы или другому деконструктивному вмешательству.

Результаты послеоперационной ангиографии. После операции ангиографическое исследование было проведено всем пациентам, включённым в данную группу: у 2 пациентов выполнена церебральная ангиография, у 3 — МСКТ ангиография, у 2 — МРТ-ангиография. Основной целью исследований являлась оценка эффективности выключения аневризмы и проходимости байпаса. Во всех случаях проходимость байпаса была удовлетворительной.

ЗАКЛЮЧЕНИЕ

Церебральные аневризмы выявляются у 1–2 % в популяции и являются причиной субарахноидальных кровоизлияний (САК) в 80–85 %. По данным аутопсии, аневризмы встречаются у 1–6 % среди взрослых умерших. Среди пациентов с САК и её последствий частота летальных исходов составляет 25–50 % . До верификации диагноза погибают 10–20 % пациентов, и примерно 25 % умирают в первые сутки после кровоизлияния. От 3 % до 13,5 % пациентов с аневризматическими кровоизлияниями имеют большие и гигантские аневризмы. Среди пациентов, переживших САК, у половины отмечается умеренное и выраженное снижение качества жизни. Страдают этим жизнеугрожающим заболеванием, как правило, люди трудоспособного возраста на 4–6 декадах жизни.

В связи с этим решение проблемы сосудистой патологии головного мозга является одной из наиболее актуальных медико-социальных задач. В большинстве случаев лечение и профилактика нарушений мозгового кровообращения являются прерогативой неврологов, однако такие заболевания, как артериальные аневризмы, могут эффективно лечиться хирургическими методами. Этот факт повышает актуальность вопросов, рассматриваемых в контексте настоящего исследования. Достижения последних лет позволили существенно улучшить качество хирургической помощи пациентам с цереброваскулярной патологией, в том числе с церебральными аневризмами.

Современные публикации указывают на значительное снижение летальности и инвалидизации больных, подвергшихся хирургическому лечению как в холодном, так и в остром периоде субарахноидального кровоизлияния из аневризмы.

Данная научная работа базируется на проведённом хирургическом лечении 221 больных с церебральными аневризмами больших (1,5 - 2,5 см) и гиганстких размеров (>2,5 см) в Республиканском специализированном

научно-практическом медицинском центре нейрохирургии в 2013 – 2024 гг. Учивая отсутствие каких-либо принципиальных отличий в проведении хирургического лечения БГА, эти виды церебральных аневризм объединены в одну группу.

Дизайн исследования включал 221 пациентов, которые были разделены на II группы: Основная группа – пациенты с большими и гигантскими аневризмами сосудов головного мозга 52% (n=115), которым проводилось стационарное лечение по разработанным методикам диагностики и лечения в РСНПМЦН с 2019 по 2024 гг. Контрольная группа – больные с БГА сосудов головного мозга 48% (n=106), пролеченных традиционно с 2013 по 2018 гг. в РСНПМЦН.

Из 221 пациентов большую часть составили лица женского пола 63,0% (n=140) случаев и 37% (n=81) мужского пола. Средний возраст больных основной группы составил 43,1±1,4 лет. Мужчин 42 (36,5%), женщин-73 (63,5%). Средний возраст больных контрольная группа составил 42,9±1,3 лет. Мужчин 39 (36,8%), женщин- 67 (63,2%).

Всем пациентам проводился неврологический осмотр по общепринятым принципам. Средний балл по шкале комы Глазго (ШКГ) при поступлении у больных контрольной группы составил 14,3±0,01, а в основной 13,8+0,15. Средний балл по модифицированной шкале Рэнкина у больных контрольной группы составил 3,8±0.85 баллов и 3,9±0.6 баллов у больных основной группы. У больных контрольной группы средний балл по модифицированной шкале Fischer составил 1,8±2,3, а в основной 2,1±2,7. По размеру все большие аневризмы встречались несколько чаще 168 (76,1%), чем все гигантские 53 (23,98%).

Критерии включения: размер аневризмы 15 мм и более; фузиформная аневризма; частичное тромбирование полости аневризмы; БГА в остром периоде кровоизлияния (параклиноидные аневризмы, требующие наличия раннего проксимального контроля ВСА в области шеи или в кавернозном синусе); аневризмы СМА, требующие диссекции значительной части

сильвиевой щели - аневризмы ПСА, аневризмы БА.

Критерии исключения: консервативное лечение при отказе от микрохирургического лечения.

В нашей работе у 91 (41,17%) пациентов были обнаружены аневризмы внутренней сонной артерии, 59 (26,69%) аневризмы СМА, 54 (24,43%) аневризмы комплекса ПМА-ПСА, 7 (3,16%) аневризмы ЗМА и 10 (4,52%) аневризмы базилярной артерии. В наших наблюдениях отмечено преобладание мешотчатых форм в 94,1% (n=208) случаях. В 5,9% (n=13) случае диагностирована фузиформная аневризма.

Больным с большими и гигантскими церебральными аневризмами поступившие в стационар, проводилось общеклиническое, неврологическое обследование. Также больные были осмотрены врачами смежных специальностей: невролог, психиатр, кардиолог, пульмонолог, эндокринолог, нефролог (при необходимости), хирург и другие.

При оценке тяжести состояния и уровня сознания больных с большими и гигантскими церебральными аневризмами применяли шкалу комы Глазго (ШКГ), для оценки степени инвалидизации и функциональной независимости пациента использовалась модифицированная шкала Рэнкина (МШР) 2), с целью прогнозирования риска вазоспазма сосудов головного мозга после САК применяли балльную шкалу Fischer 3), тяжесть общего состояния пациентов в остром периоде субарахноидального кровоизлияния с целью проведения дифференцированного лечения оценивалась по шкале Hunt W. – Hess R. (HH).

Нейроофтальмологическое обследование проводилось всем больным при поступлении и в динамике, включая исследование глазного дна методом непрямой офтальмоскопии. При обследовании также определяли состояние функции черепно-мозговых нервов, обеспечивающих движение глазных яблок.

Неинвазивным методом обследования является электроэнцефалография (ЭЭГ), которая была применена нами в диагностике судорожного синдрома.

В контрольным группы проведено 15 (14,0±3,4) пациентов и основной группа 35 (32,3±3,0).

Методике ультразвуковой транскраниальной допплерографии (УЗТКДГ) подверглись 24 (20,9±3,8) больных. Данная методика исследования отображает сосудистый тонус и интра и экстракраниальное кровообращение.

При планировании оперативного вмешательства больным с большими и гигантскими церебральными аневризмами необходим тщательный анализ данных проведённых магнитно-резонансной (МРТ), мультиспиральной компьютерной томографии (МСКТ) и селективной церебральной ангиографии.

Компьютерная томография головного мозга перед оперативным лечением произведена 199 (90,04%) пациентам с БГА. По данным МСКТ ангиографии большие и гигантские аневризмы диагностированы у 202 (91,4%) больных. Согласно данным МСКТ головного мозга определяются признаки очагового образования (аневризма) слабо повышенной плотности с округлыми границами, в пара- или супраселлярной области. В диагностике субарахноидального кровоизлияния стандартным методом обследования является компьютерная томография головного мозга. Чувствительность данного метода нейровизуализации составляет 95%, при проведении которого оценивается степень кровоизлияния, наличие и объём внутримозговой инсульт-гематомы, внутрижелудочкового кровоизлияния, а также окклюзия ликворопроводящих путей и другие патологические изменения в виде диффузного скопления крови на основании мозга, в субарахноидальных пространствах полушарий мозга, в редких случаях - внутримозговые гематомы лобно-височной локализации с прорывом в желудочки.

МРТ головного мозга это один из важных методов нейровизуализации, которая проведена 138 (62,4%) пациентам с БГА. С целью диагностики БГА применяют стандартные режимы (Т1, Т2) для изучения размеров аневризмы, толщины стенок и степени тромбированности, а также специальные

последовательности – FLAIR, DWI и другие режимы. Одним из чувствительных методов в диагностике аневризм является МР - ангиография применяемая в импульсной последовательностью 3D TOF.

Селективная церебральная ангиография (дигитальная субтракционная ангиография) проведена 24 (20,86%) больных в основной группе. Селективная церебральная ангиография до сих пор остаётся самым надёжным и точным методом диагностики церебральных аневризм при любом варианте течения заболевания, но в связи с инвазивностью исследования не является методом выбора в рутинной практике, и применяется только по специальным показанием (в случае недостаточности информации по КТ-ангиографии и МРТ-ангиографии или невозможности проведения последних).

Для оценки клинико-неврологических проявлений в зависимости от клинического течения все больные с большими и гигантскими аневризмами были разделены на 4 группы: апоплектиформный - 102 (46,15%) больных; псевдотуморозный - 112 (50,67%); эмболический - 3 (1,35%); бессимптомный - 4 (1,80%).

При проведении анализа клинических симптомов большие и гигантские церебральные аневризмы могут проявляться головными болями, локальными болями (ретробульбарные боли, боли в области лба, надбровной области и другие), когнитивными или психическими расстройствами. Встречаются также нарушение обоняния, гидроцефальная симптоматика и эписиндром.

В нашем исследовании у большинства больных 217 (98,2%) случаев) обнаружены головные боли постоянного характера с частой локализацией в лобной и затылочной областях. Характерным являлось, усиление головных болей при физической нагрузке и сопровождалось тошнотой и рвотой.

По нашим данным отметили следующее: в клинической картине у больных с разрывом БГА преобладала общемозговая (96,1% больных) и

менингеальная симптоматика (84,3%). У больных при псевдотуморозном типе течения преобладали общемозговая симптоматика (85,2%) и поражение черепных нервов (71,3%). При эмболическом типе течения преобладали общемозговая и очаговая симптоматика. Также церебральная аневризма была обнаружена как случайная находка из-за бессимптомного течения.

Самым частым вариантом был апоплектиформный вариант клинического течения больных с БГА, которые нуждались в экстренной госпитализации в нейрохирургический стационар. Больные поступали в стационар с разрывом аневризм и тяжестью состояния по Хант-Хессу, I ст. - 84 (37,8%) пациентов, II-степени -15 (6,76%), III-2 (0,90%) и у 1 (0,45%) IV степень.

Клиническая картина БГА связана с особенностями анатомических взаимоотношений и локализацией их с близлежащими мозговыми структурами.

По данным нашего исследования у 102 (46,1%) больных с БГА наблюдалось субарахноидальное кровоизлияние и сочетание их с другими видами кровоизлияний. У 46 (46,0%) больных обеих групп наблюдалось изолированное субарахноидальное кровоизлияние, из них у 24 (52,17%) основной и у 22 (47,83%) больных контрольной групп.

В 3 (1,35%) случаях при больших и гигантских аневризмах заболевание проявлялось церебральной ишемией вследствие тромбоэмболических осложнений, которые проявляются клинической картиной острого нарушения мозгового кровообращения по ишемическому типу с развитием очаговой пирамидной недостаточностью. Тромбоэмболия может возникнуть спонтанно, приводящая к частичному либо полному тромбированию аневризмы и изредка осложняется восходящим тромбозом. Отличительной особенностью при острых ишемических нарушениях у больных с БГА наблюдалось быстрое появление пирамидной недостаточности без клинических признаков общемозговой симптоматики.

В клинической картине большие и гигантские аневризмы могут

характеризоваться псевдотуморозным течением. На примере аневризм ВСА и ЗСА клиническая симптоматика проявлялась парезом глазодвигательного нерва и поражение III-VI пар черепно-мозговых нервов при локализации вблизи кавернозного синуса. Также симптоматика проявлялась эпиприпадками, транзиторными ишемическими атаками и инсультами. У 57 (50,9%) больных с псевдотуморозным течением аневризмы были частично тромбированными и медиана диаметра их составила 21,0+0,76 мм.

Бессимптомное течение больших и гигантских аневризм сосудов головного мозга проявлялось головной болью разного характера. Со слов у больных головная боль была хронической. По интенсивности она варьировала от слабой до сильной. Чаще всего боль локализовалась в шейно-затылочной или лобно-височной области с распространением в орбитальную. У многих больных отмечалась метеозависимость. В некоторых случаях боль носила характер мигрени. Головная боль могла быть изолированной или сопровождаться тошнотой, шумом в голове, головокружением. Значительно реже отмечалась внезапная головная боль. Практически у всех 4 (1,80%) больных первоначально аневризмы выявлены с помощью МРТ-АГ или МСКТ-АГ.

Согласно данным нашего исследования множественные аневризмы наблюдались у 16 (7,23%) больных, которым проводилось этапное лечение. Множественные аневризмы сочетались с большими и гигантскими аневризмами: у 12 (75%) с большими, у 4(25%) пациентов гигантскими аневризмами. Средний возраст составил 36 лет.

Гистологическое исследование строения стенки больших и гигантских аневризмы проведено у 30 (13,57%) пациентов после хирургического вмешательства с иссечением купола БГА. Из которых у 16 (53,3%) установлен тотальный тромбоз, в 9 (30%) случаях частичный тромбоз и у 5 (16,7%) субтотальный тромбоз аневризмы. Оценка степени тромбоза проводилась путём сравнения максимальных диаметров БГА на различных стадиях исследования, включая интраоперационное измерение. Это

позволяет более точно и объективно оценить степень вовлеченности аневризмы в патологический процесс и также проконтролировать динамику этих изменений.

Микрохирургическое клипирование было произведено 145 (65,6%) больным с БГА из 221, из них с основной группы 108 (74,48%) пациентов, в контрольной группе 37 (25,52%). 43 (19,45%) пациентам контрольной группы операции закончены паллиативно, произведены аппликации аневризмы.

Согласно нашим данным тотальное выключение аневризмы из кровотока в основной группе составила 93,9%, а в контрольной группе лишь у 34,9%. У 7 (6,08%) пациентов в основном группе произведена ЭИКМА, в контрольной группе реконструктивные оперативные вмешательства не были произведены. Наши данные позволяют говорить, что реконструктивная хирургия является приоритетным при микрохирургическом лечении больших и гигантских аневризм.

Несмотря на постоянную эволюцию эндоваскулярных инструментов, микрохирургическое лечение оставалось предпочтительным методом лечения БГА, отличаясь высокой радикальностью и надежностью.

Успех выключения церебральных аневрзим большого и гигантского размеров зависит от размеров, формы, длины шейки аневризмы, плотности стенок и другие характеристики. С целью выключения аневризмы часто используют сочетание стандартных и гигантских клипс различных конфигураций. В дооперационном периоде хирургу необходимо подготовить наборы различных клипс, включая тоннельные, угловые, изогнутые и прямые.

План оперативного лечения определяется рядом клинических факторов и должен быть результатом коллегиальной работы врачей и строго индивидуального подхода к каждому больному. Планирование микрохирургического лечения должно в обязательном порядке предполагать возможность реваскуляризирующей процедуры, которая может стать необходимой во время вмешательства. Лечение больных с большими и

гигантскими аневризмами сосудов головного мозга целесообразно осуществлять в крупных специализированных центрах, имеющих соответствующий опыт и технические возможности для проведения микрохирургического лечения.

При планировании оперативного лечения и определения критериев к микрохирургическому лечению больных с БГА был индивидуальным с учётом анамнестических данных (сроки кровоизлияния), клинико-неврологической симптоматики (сроки их возникновения и регресса), результатов нейровизуализационных исследований, включая селективную АГ, а также мнение больного и его родственников относительно операции. Важными аспектами являются размеры и расположение аневризмы, состояние сосудистых структур и возможные последствия для восстановления пациента.

Достижение успеха в микрохирургическом лечении БГА зависят от использования усовершенствованных хирургических и различных анестезиологических методик, позволяющих качественно провести данный вид хирургическогов мешательства. Методика треппинга (временное выключение аневризмы из кровотока) является безопасной и основной частью, при котором полость аневризмы сжимается, её стенка становится податливой, что приводит к снижению риска разрыва.

При проведении оперативного лечения нами применены следующие методы: проксимальный контроль кровотока и временное клипирование артерий, внутрисосудистая аспирация крови и защита головного мозга от ишемических осложнений.

С целью профилактики ишемических осложнений со стороны головного мозга, которые возникают из-за длительного вазоспазма, продуктами распада крови (окси гемоглобин, серотонин), необходима своевременная санации цистерн от крови при провдение хирургического вмешательства. Эти данные подтверждаются многочисленными исследованиями, как основной метод профилактики нарушения мозгового кровообращения по ишемическому

типу. Для предотвращения артериального вазоспазма и ишемических осложений, нами оперативное лечение заканчивается удалением интракраниальной гематомы и санацией базальных цистерн мозга от сгустков крови и в дальнейшем проводиться орошение артерии данной области 2% раствором папаверина в течении нескольких минут.

Методика окутывание аневризмы была выполнена в 43 (40,56%) случаях больных контрольной группы. Данная методика была использована при невозможности клипирования у 8 (18,6%) больных с аневризмой ПМА-ПСА, 17 (32,5%) ВСА, 4 (9,3%) ЗМА, и у 14 (32,6%) БГА СМА. Также необходимо акцентировать внимание на то, что методику окутывания аневризмы применяли часто при фузиформных аневризмах.

Выбор оптимального и безопасного хирургического доступа является важным и во многом определяющим исходы этапом в микрохирургическом лечении больших и гигантских церебральных аневризм. Доступ должен обеспечивать проксимальный и дистальный контроль, визуализацию больших и гигантских аневризмы и окружающих структур, свободу в работе микроинструментами, оптимальный и приближенный обзор хирургического поля с необходимой эргономикой и возможностью комфортной работой для хирурга.

Кроме того, современная концепция индивидуального подхода в лечении в совокупности с использованием малотравматичности предполагает, чтобы доступ обеспечивал, низкий риск ассоциированных осложнений, хорошие косметические исходы и удовлетворенность пациента.

В работу вошли пациенты, которым выполнены 3 традиционных доступа: птериональный, латеральный супраорбитальный, межполушарный и миниптериональный доступ.

Самым часто используемым птериональным доступом в хирургии аневризм передних отделов Виллизиева круга для подхода к аневризмам ВСА, ПМА - ПСА, СМА оперировано 146 (66,1%) пациентов из них 61 (41,78%) пациентов контрольной группы и 85 (58,2%) основной группы.

Мы использовали латеральный супраорбитальный доступ (ЛСД) для аневризм передних отделов Виллизиева круга у 16 (7,23 %) пациентов из них контрольной группы 5 (31,3%) пациентов, и 11 (68,7%) пациентов основной группы. Одним из преимуществ ЛСД является возможность получения хорошего обзора передних частей латеральной борозды, что позволяет хирургу максимально точно локализовать патологические изменения. При этом дистальные участки латеральной борозды также могут быть хорошо визуализированы, если расширить краниотомию в заднем направлении и вверх в височную область. При планировании операции особое внимание следует уделить правильной локализации трепанационного окна. Окно необходимо расположить более фронтально либо темпорально, в зависимости от клинической ситуации. Совмещение оптимального расположения окна с корректным положением головы пациента обеспечивает хорошие условия для доступа к патологическому очагу и повышает эффективность хирургического вмешательства.

По нашим данным межполушарный доступ был использован у 19 (8,55%) больных от общего числа пациентов. Из них 12 (63,15%) составляют контрольную группу, а 7 (36,84%) относятся к основной группе. При данном доступе хорошо видны структуры средней линии по обе стороны от серпа мозга, что позволяет осуществлять транскаллезный доступ к боковым и III желудочкам.

Миниптериональный доступ (МПД) – это уменьшённый прообраз птерионального доступа, центром которого является сильвиевая щель. Поэтому основными показаниями для МПД были больные с аневризмами СМА и ВСА. Оперировано этим доступом 40 (18,1%) пациентов из них 12 (30%) пациентов контрольной группы, и основная группа составил 28 (70%) пациенты. Миниптериональный доступ черепа используется в практической работе в Республиканского специализированного научно-практического медицинского центра нейрохирургии. При этом отмечена низкая

травматичность и высокая эффективность предлагаемого способа краниотомии.

С учётом бурного развития эндоваскулярной хирургии, вопросы показаний к минимально-инвазивным доступам становятся особенно актуальными. К таким показаниям следует относить отсутствие тяжёлых патологий у пациентов, что минимизирует риски, связанные с операцией. Минимально-инвазивный подход в нейрохирургии демонстрирует высокую эффективность, однако требует тщательного выбора пациентов и грамотного выполнения операций для минимизации потенциальных рисков.

Согласно нашим исследованиям у 42 (19,0%) пациентов наблюдались частично тромбированные аневризмы из них 33 (78,57%) перенесли кровоизлияния, у 9 (21,42%) кровоизлияний не было. Интраоперационно у 17 отмечались разрывы аневризм, но все они были успешно клипированы.

Подготовка к хирургическому лечению аневризм включает в себя тщательный сравнительный анализ различных методов нейровизуализации, таких как МРТ, МСКТ головного мозга и селективная ангиография. Эти методы диагностики являются важными для полного представления об аневризме.

Нами проведён анализ результатов микрохирургического лечения 221 пациентов с большими и гигантскими церебральными аневризмами. Больные подвергались следующим видам оперативного вмешательства: клипирование аневризмы, вскрытие аневризматического мешка, удаление тромботических масс, треппинг несущей артерии, иссечение аневризмы, и реваскуляризирующие операции.

В исследуемой выборке, включавшей 221 пациента, клипирование аневризмы было выполнено у 145 больных (65,6%). В основной группе данный метод применён у 108 пациентов (74,48%), тогда как в контрольной группе у 63 (43,44%). У 43 пациентов (19,45%) хирургическое вмешательство носило паллиативный характер и завершилось аппликацией аневризмы. Радикальное микрохирургическое лечение, заключавшееся в полном

исключении аневризматического мешка из кровотока, было достигнуто у 103 пациентов (89,56%) основной группы. Кроме того, у 7 пациентов (6,08%) в этой группе проведено экстра-интракраниальное микроанастомозирование (ЭИКМА).

У пациентов с большими и гигантскими аневризмами к предикторами неблагоприятного исхода являются : разрыв аневризмы, тяжелое состояние пациента (по ШКГ), оценка кровоизлияния по шкале C.M. Fisher, наличие внутримозговой гематомы и внутрижелудочкового кровоизлияния, выраженность церебрального ангиоспазма, возраст пациента (особенно пожилой), а также особенности самой аневризмы - её локализация, размеры и морфологическая форма.

По нашим данным неблагоприятные исходы при апоплектиформном типе течения были у 9 (64,3%) больных, а у больных с псевдотуморозным течением у 5 (35,7%).

По данным наших исследований достоверная связь была между локализацией аневризмы СМА и ПМА и апоплектиформным типом течения заболевания (коэф.0,094 и 0,310 соответственно). Между локализацией аневризмы в ВСА, ЗМА и позвоночной артерии и указанным типом течения достоверной связи обнаружено не было. Далее мы выявили достоверную связь между псевдотуморозным течением и аневризмой ЗМА и позвоночной артерии (коэффициент 0,025 и 0,088 соответственно). Анализ не выявил статистически значимой связи между локализацией аневризмы и её эмболическим либо бессимптомным течением, что может быть обусловлено ограниченным количеством наблюдаемых случаев. В то же время обнаружена достоверная зависимость между особенностями клинического течения БГА и их анатомической локализацией у больных обеих групп. При псевдотуморозном течении БГА мы часто наблюдали дефицит со стороны ЧМН. Тяжесть состояния больных перед операцией по шкале Hunt-Hess и частичное тромбирование аневризмы достоверно влияли на исход лечения.

Как показал наш анализ, наибольшая корреляционная связь была между

длительностью треппинга и исходными баллами по шкале Hunt-Hess (коэффициент корреляции составил 0,48/0,70 и -0,345/ 0,350 соответственно).

Причём связь по шкале была обратной направленности, чем выше балл по шкале - тем хуже был исход заболевания.

Корелляционная связь между интраоперационным разрывом, частичным тромбированием и исходом заболевания у пациентов контрольной и основной группы обнаружено не было.

При проведенной миникраниотомии отмечается сокращение длительности оперативного вмешательства и уменьшение сроков восстановления пациентов после операции.

Катамнез изучен путём анкетирования или телефонных интервью у 178 (80,54%) пациентов обеих групп. В отдалённом послеоперационном периоде, спустя 6–12 месяцев после хирургического вмешательства, пациенты приглашались на контрольное обследование в клинику. В рамках визита проводилась КТ-ангиография для определения степени исключения аневризмы из кровотока и выявления возможных кистозно-глиозных изменений в тканях головного мозга. Комплексное неврологическое обследование осуществлялось с применением шкал, отобранных с учётом их высокой чувствительности и объективности в оценке функциональных нарушений.

В данном исследовании нами был проведён детальный разбор возможных осложнений, возникающих в процессе хирургического вмешательства. Интраоперационные риски включали разрыв аневризмы, тогда как послеоперационные осложнения охватывали образование внутримозговых, субдуральных и эпидуральных гематом, а также ишемические изменения в области несущего сосуда после операции.

Проведённый нами анализ, свидетельствует о том, что частота интраоперационного разрыва аневризмы среди пациентов основной группы была в два раза реже, составив 12,2%, тогда как в контрольной группе этот показатель достигал 24,3%. Подобная разница обусловлена выполнением

хирургического вмешательства в так называемый 'холодный период', что характерно для основной группы. Существенное снижение частоты послеоперационной ишемии до 8,7% у данной категории пациентов напрямую связано с уменьшением продолжительности этапа клипирования аневризмы, что способствовало оптимизации операционного процесса и улучшению клинических исходов.

Сравнительный анализ реопераций с удалением костного лоскута показал уменьшение в 3 раза в основной группе против контрольной (12,1% и 4,3% соответственно), что, по нашему мнению, было обусловлено снижением случаев послеоперационных ишемических нарушений.

Среди интраоперационных осложнений наиболее опасным является интраоперационный разрыв (ИР) аневризмы. Интраоперационный разрыв аневризмы отмечали у 26 (24,5%) пациентов контрольной и у 14 (12,2%) основной группы. Разрыв аневризмы до её выключения представляет собой опасное осложнение, которое может значительно осложнить проведение операции и негативно сказаться на результатах лечения.

Несмотря на опыт нейрохирурга, выбор хирургического доступа, естественное течение и манифестацию аневризмы, полностью исключить интраоперационный разрыв нельзя, и нейрохирург должен быть всегда готов к внезапному изменению хода операции и эффективной работе в условиях ИР.

Послеоперационные гематомы являются серьёзным осложнением, требующим своевременной диагностики и хирургической коррекции. В зависимости от механизма возникновения, их можно разделить на два основных типа: ретракционные гематомы, вследствие тракции и травмирования ткани мозга хирургическим инстументарием; оболочечные гематомы, которые образуются вследствие коагулопатий, гипертонического криза, нарушение гемостаза и других факторов.

Согласно нашим данным гематомы в послеоперационном периоде наблюдались у 14 (13,08%) больных контрольной группы и у 5 (4,34%) в

основной, которым произведена реоперация с удалением гематомы. В 18 (8,1%) случаях хирургическое вмешательство завершалось наружной декомпрессией головного мозга.

Согласно данным литературы, ретракционные гематомы встречаются довольно часто от 1% до 36% случаев, особенно в остром периоде субарахноидального кровоизлияния. Их частота напрямую связана с продолжительностью хирургического вмешательства.

Наилучшей стратегией предотвращения ретракционных повреждений является выполнение операции без использования ретракторов.

Послеоперационные оболочечные гематомы часто образуются из-за повреждения или отрыва корковых вен, участвующих в венозном дренировании. Основной причиной их формирования является гипердренирование ликвора, приводящее к западению полушария мозга и последующему разрыву сосудов.

Частой причиной зрительных нарушений являются БГА ВСА, которые расположены вблизи к зрительному нерву и к хиазме. Наш анализ показал, что развитие зрительных дефектов во многом определяется типом аневризмы. Наибольший риск нарушения зрительных функций отмечается при медиальных аневризмах, расположенных под зрительным нервом и хиазмой. Именно этот тип аневризм чаще приводит к зрительному дефициту по сравнению с другими вариантами.

При наблюдении за больными в послеоперационном периоде были выявлены значимые различия в сроках восстановления функции глазодвигательных нервов ($p \leq 0,01$). У пациентов контрольной группы этот процесс занимал в среднем около 75 дней (74,86 ± 2,42 суток, 95% ДИ: 70,12 – 79,61 суток), тогда как у больных основной группы улучшение наступало заметно быстрее — примерно за 46 дней (45,89 ± 3,08 суток, 95% ДИ: 39,86 – 51,92 суток). Медиана оценки регресса пареза глазодвигательных нервов у пациентов контрольной группы составил 72,000±2,335сут (95% ДИ: 67,422-76,578 сут), у пациентов основной группы этот показатель был намного ниже

и составил 44,000±1,491сут (95% ДИ: 41,078- 46,922 сут).

Проведя анализ восстановления функции глазодвигательных нервов можно утверждать, что предложенные нами новые подходы к оперативному лечению больших и гигантских аневризм существенно улучшили сроки восстановления функции глазодвигательных нервов в послеоперационном периоде в основной группе.

Основными факторами, провоцирующими двигательные расстройства, являются эпизоды временного прекращения кровотока, длительное или повторное воздействие ишемии, механическое давление на мозговую ткань хирургическими инструментами, непредвиденный разрыв аневризмы, значительная кровопотеря в ходе оперативного вмешательства, а также другие неблагоприятные обстоятельства. Эти факторы в совокупности могут существенно влиять на скорость восстановления двигательных функций и общий реабилитационный процесс у больных. Эти состояния могут приводить к стойким неврологическим последствиям, требующим комплексного восстановительного лечения.

При оценке регресса гемипареза в послеоперационном периоде у больных контрольной и основной группы были выявлены значимые различия ($p \leq 0,01$). Средний срок регресса гемипареза у больных контрольной группы составил 76,480±2,683сут (95%ДИ:71,222-81,738 сут), тогда как средний срок регресса гемипареза у пациентов основной группы составил составил 29,538±2,906 сут (95%ДИ: 23,843-35,234 сут). Медиана при оценке регресса гемипареза у пациентов контрольной группы составила 77,000±3,747 сут (95% ДИ: 69,656- 84,344 сут), у пациентов основной группы этот показатель был намного ниже и составил 27,000±3,595 сут (95% ДИ: 19,954- 34,046 сут).

Проведя анализ регресса гемипареза, можно утверждать, что предложенные нами новые подходы к оперативному лечению больших и гигантских аневризм существенно улучшили сроки регресса гемипареза в послеоперационном периоде у больных основной группы.

Временное клипирование широко применяется в нейрохирургии для создания безопасных условий при окончательном клипировании аневризмы и предотвращения её разрыва во время операции. Однако вопрос о допустимой продолжительности временной окклюзии сосудов остаётся предметом обсуждения. В большинстве случаев хирурги опираются на собственный клинический опыт и данных некоторых исследователей.

Общепринятым является мнение, что продолжительность временного клипирования напрямую влияет на риск ишемических осложнений. Наибольшую уязвимость к временной окклюзии сосудов демонстрируют пациенты в остром периоде субарахноидального кровоизлияния, а также пожилые люди. У них переносимость временного клипирования снижена, что повышает вероятность ангиоспазма и ишемического повреждения тканей мозга.

В контрольной группе у 43 (40,6%) больных не удалось полностью выключить аневризму из кровотока. Во всех этих случаях использовалась методика окутывания стенок аневризмы.

На практике важно учитывать, что каждая аневризма уникальна, и универсального метода для полного её выключения не существует. В сложных случаях приходится искать баланс между эффективностью клипирования и минимизацией риска ишемических осложнений.

За время лечения в стационаре в исследуемых группах скончались 14 больных (6,3%), в контрольной (n=106) 9 (8,5%), в основной группе (n=115) – 5 (4,3%) больных.

При оценки летальности в послеоперационном периоде у пациентов контрольной и основной группы были выявлены значимые различия ($p \leq 0,01$). Средний срок летального исхода в контрольной группе был значительной ниже и составил 2,44±0,294 сут (95%ДИ: 1,86-3,021 сут), тогда как средний срок летальности у пациентов основной группы был выше и составил 6,00±0,707 сут (95%ДИ: 4,61-7,38 сут). Медиана дожития при оценке летальности в контрольной группе пациентов составила 2,00±0,373 сут

(95%ДИ: 1,27-2,73 сут), у пациентов основной группы этот показатель был намного выше и составил 6,00±1,095 сут (95%ДИ: 3,85-8,147 сут).

Проведя анализ выживаемости по Каплана-Майера можно утверждать, что предложенные нами новые подходы к оперативному лечению больших и гигантских аневризм существенно улучшили сроки выживаемости пациентов основной группы.

С целью восстановления нормального кровотока к структура головного мозга применяют реконструктивные реваскуляризирующие оперативные вмешательства. Современные технологии микрохирургии и эндоваскулярных вмешательств значительно расширили возможности лечения аневризм больших и гигантских размеров, которые ранее считались неоперабельными.

7 пациентам (3,15%) основной группы проведена операция ЭИКМА по поводу больших и гигантских аневризм церебральных сосудов в период с 2021 по 2023 год. У всех обследованных пациентов аневризмы достигали значительных размеров, причём в четырех случаях отмечалось частичное тромбирование аневризматического мешка. В шести наблюдениях выполнено экстра-интракраниальное микроанастомозирование (ЭИКМА) с использованием ветви поверхностной височной артерии, тогда как в одном случае был сформирован высокопоточный артериальный шунт, в качестве донорского сосуда для которого использована лучевая артерия.

Реваскуляризующее микрохирургическое лечение необходимо осуществлять в холодном либо через 14 дней в подостром периоде при компенсированном мозгово кровообращении.

Несмотря на высокую степень сложности вмешательств результаты оказались положительными: у 6 из 7 больных отмечены отличные и удовлетворительные клинические исходы, соответствующие 0–1 баллу по модифицированной шкале Рэнкина (МШР). Случаев перехода в вегетативное состояние или летальных исходов не наблюдалось.

Каждый клинический случай, в котором применяется сосудистый

анастомоз, уникален и отличается определёнными характеристиками, такими как особенности анатомии аневризмы, особенности коллатерального кровообращения и наличие сопутствующих заболеваний.

Современные микрохирургические реваскуляризирующие вмешательства представляют собой оптимальный метод лечения пациентов с большими и гигантскими аневризмами церебральных сосудов, позволяя обеспечить адекватное кровоснабжение мозга в условиях хирургической деконструкции поражённого сосуда. Наиболее универсальной и широко применяемой техникой в таких случаях является формирование экстра-интракраниального микроанастомоза (ЭИКМА), что достигается посредством подключения одной или двух ветвей поверхностной височной артерии (ПВА) к системе мозгового кровообращения.

Ключевым этапом в проведении реваскуляризирующих вмешательств является тщательная предоперационная подготовка. Она включает исключение гиповолемии, анализ факторов гиперкоагуляции, а также оценку функциональной активности тромбоцитов с целью определения их чувствительности к антиагрегантной терапии. Кроме того, необходимо учитывать дополнительные лабораторные показатели, влияющие на риск сосудистых осложнений и прогноз послеоперационного периода.

Решение о необходимости выполнения реваскуляризирующей операции должно приниматься в рамках консилиума, включающего специалистов в области микрохирургии и эндоваскулярной хирургии. В ряде клинических ситуаций наложение экстра-интракраниального микроанастомоза или высокопоточного шунта может рассматриваться как первый этап комбинированного лечения, предшествующий эндоваскулярному выключению аневризмы или другому деконструктивному вмешательству.

ВЫВОДЫ

1.Установлено, самая распространенная локализация БГА у 93 (41,3%) пациентов с аневризмой ВСА и у 60 (27,02%) с аневризмой СМА. Апоплектиформный тип течения БГА наблюдался у 102 (45,94%) больных, клиническая картина характеризовалась САК и не зависела от размера аневризмы. При псевдотуморозном и эмболическом типах течения БГА симптоматика зависела от локализации аневризмы и её размера.

2. Основными морфологическими особенностями БГА влияющими на выбор хирургической тактики, являются тромбоз аневризматического мешка, кальцификация и атеросклероз стенки аневризмы, наличие широкой шейки, включение несущего и/или близлежащих сосудов в стенку аневризмы; отхождение дистальных ветвей от купола БГА. У 16 (53,3%) пациентов выявлен тромбоз аневризмы, у 9 (30%) выявлен частичный тромбоз, у 5 (16,7%) субтотальный тромбоз.

3. Комплекс диагностических процедур определил истинные размеры большой и гигантской аневризм, взаимоотношение их с окружающими структурами и наиболее информативными из них явились МСКТ у 199 (89,63%) больных, МСКТ-ангиография у 202 (90,1%) больных, МРТ и МР-ангиография у 138 (62,16% больных) и селективная церебральная ангиография у 23 (10,36%) больных. Нами также обосновано выполнение 3D-КТ головного мозга при планировании хирургического вмешательства по поводу параклиноидных БГА.

4. Разработанный алгоритм тактики лечения и ведения пациентов с большими и гигантскими аневризмами сосудов головного мозга даёт возможность выбора тактики микрохирургического лечения приводящим к наиболее благоприятным исходамм (свидетельство № DGU 18441 от 07.09.2022 г.). Применение предложенного прогнозирование исходов лечения микрохирургического клипирования разорвавшихся больших и гигантских церебральных аневризм позволяет выбрать оптимальную тактику ведения

пациента и улучшить результаты лечения (свидетельство № DGU 41970 от 19.08.2024 г.). Применение предложенного алгоритма позволили сократить грубую инвалидизацию на 5,9%, летальные исходы до 4,3% у больных БГА основной группы.

5. Разработан дифференцированный подход к микрохирургическому лечению больных с БГА зависимости от локализации и типа течения, её размера, строения артериального круга большого мозга, наличия множественных аневризм и объёма геморрагии. Предложенный оригинальный способ клипирования с последующей аспирацией и резекцией БГА (IAP № 7760 от 15.07.2024 г., свидетельство № DGU 18444 от 07.09.2022 г.), в ближайшем послеоперационном периоде позволил улучшить результаты микрохирургического лечения у 24,8% пациентов (свидетельство № DGU 18442 от 07.09.2022 г.) и в отдалённом периоде - у 43%.

6. Индивидуализация минимально инвазивного доступа у 40 (34,8%) больных с БГА приводит к снижению агрессивности вмешательства, достоверному уменьшению времени операции (p=0,001), уменьшению длительности койко-дня (p=0,006), что позволяет нивелировать возможные доступ-ассоциированные осложнения и обеспечить раннюю активизацию больных после микрохирургического клипирования БГА (положительное решение на патент IAP № 20230433/1 от 11.02.2025).

7. Нами обосновано преимущество предложенной дифференцированной тактики микрохирургического лечения больных с БГА, что обосновано анализом ближайших и отдалённых результатов. На основании проведенного анализа результатов лечения и исходов установлено, что пациенты основной группы имеют достоверно лучшие удовлетворительные результаты $p<0,05$. Анализ основной (n=115) и контрольной группы пролеченных оперативно показал достоверное отличие в группах. Среди прооперированных больных с БГА благоприятный исход в 2,4 раза ($p<0,05$) больше чем в контрольной группе (n=106).

ПРАКТИЧЕСКИЕ РЕКОМЕНДАЦИИ

1. Микрохирургическое лечение показано больным в остром периоде САК за наличие внутримозговой гематомы и внутрижелудочкового кровоизлияния также является аргументом в пользу прямой операции, которая позволить выполнить удаление гематомы наряду с клипированием. Прямую операцию следует рассматривать при прогрессирующих зрительных дефектах, когда требуется быстрая декомпрессия зрительных путей. В качестве вариантов лечения в таких ситуациях можно рассматривать как клипирование, так и операцию создания сосудистого анастомоза с треппингом аневризмы.

2. При аневризмах параклиноидной локализации в ряде случаев требуется выполнение резекции переднего наклоненного отростка. Для снижения давления в аневризме и уменьшения аневризматического мешка в объеме применяют пункция купола и /или тела аневризмы шприцем с аспирацией крови.

3. Для уменьшения размеров аневризмы и визуализации ее шейки проводят коагуляцию аневризматического мешка.

4. Для контроля радикальности клипирования больших и гигантских аневризмы сосудов головного мозга и проходимости функционально значимых ветвей применяют интраоперационную допплерографию, а также выполняют вскрытие аневризматического мешка, когда это возможно.

5. При аневризмах с широкой шейкой для моделирования просвета несущего сосуды выполняют тандемное клипирование с использованием нескольких клипс.

6. Основная цель использования миниинвазивная доступа заключается не в уменьшении трепанационного окна, а в создании сфокусированного нейрохирургического доступа к аневризме, избегая сопутствующую травматизацию нормальных анатомических структур (мягкие ткани, кость, ТМО, арахноидальные цистерны, мозг), что отождествляется со снижением агрессивности оперативного вмешательства.

СПИСОК ЛИТЕРАТУРЫ

1. Абрамян А.А. и др. "Особенности микрохирургического и эндоваскулярного лечения резидуальных и рекуррентных церебральных аневризм." Вопросы Нейрохирургии Им. НН Бурденко Учредители: Национальный медицинский исследовательский центр нейрохирургии им. акад. НН Бурденко Минздрава России, Министерство здравоохранения и медицинской промышленности РФ 87.4 (2023): 107-115.

2. Алексеев, А. Г. "Сравнительное исследование эффективности и безопасности трансбровного супраорбитального доступа в хирургии аневризм головного мозга." Вопросы нейрохирургии им. НН Бурденко 83.1 (2019): 40-52.

3. Алиходжаева Г.А. "Значение хирургического лечения аневризм передних комплексов сосудов головного мозга в остром периоде кровоизлияния." Неврология 3 (2017): 40-52.

4. Белова А. Шкалы, тесты и опросники в неврологии и нейрохирургии. Litres, 2020.

5. Благосклонова Е. Р. и др. "Математическое моделирование обходного высокопоточного экстра-интракраниального шунтирования при лечении сложной церебральной аневризмы." Вопросы нейрохирургии им. НН Бурденко 3 (2022): 22-31.

6. Горощенко С. А. "Современное состояние диагностики и лечения немешотчатых аневризм вертебробазилярного бассейна." Журнал Вопросы нейрохирургии имени НН Бурденко 86.3 (2022): 109-114.

7. Григорян Ю. А. и др. "Гигантская частично тромбированная аневризма позвоночной артерии: описание клинического наблюдения и обзор литературы." Вопросы нейрохирургии им. НН Бурденко 80.5 (2016): 106-115.

8. Дашьян В. Г., Сенько И. В. "Микрохирургическое лечение дистальных аневризм задней нижней мозжечковой артерии." Нейрохирургия 21.4 (2019): 12-23.

9. Джинджихадзе Р. С. "Концепция keyhole в хирургии аневризм." Журнал «Нейрохирургия и неврология Казахстана» 2 (43) (2016): 16-23.

10. Дубовой А.В. и др. "Использование метода обходного высокопоточного шунтирования в хирургии сложных аневризм бассейнов внутренней сонной и средней мозговой артерий." Нейрохирургия 2 (2016): 24-29.

11. Дубовой А.В. и др. "Использование метода обходного высокопоточного экстраинтракраниального артериального шунтирования при патологии церебральных и брахиоцефальных артерий: технические особенности и результаты операций." Журнал «Вопросы нейрохирургии им. НН Бурденко 81.2 (2017): 5-21.

12. Дубовой А.В. и др. "Случай успешного комбинированного лечения гигантской частично тромбированной аневризмы дистальной части V4 сегмента правой позвоночной артерии с распространением на ствол базилярной артерии." Российский нейрохирургический журнал имени профессора АЛ Поленова 9.1 (2017): 75-79.

13. Дубовой А.В. и др. "Интра-интракраниальные микроанастомозы: идеологическая дилемма и технический вызов." Российский нейрохирургический журнал им. профессора АЛ Поленова 10.2 (2018): 25-35.

14. Дубовой А.В. и др.. "Использование метода обходного высокопоточного шунтирования в хирургии сложных аневризм бассейнов внутренней сонной и средней мозговой артерий." Нейрохирургия 2 (2016): 24-29.

15. Дубовой А.В., Овсянников К.С., Мойсак Г.И. "Сложная аневризма М1-сегмента левой средней мозговой артерии-случай успешного лечения." Нейрохирургия 2 (2016): 47-51.

16. Кравец, Л. Я., Погосян А. Д. "Немешотчатые аневризмы: патогенез, клиника, методы лечения (обзор литературы)." Нейрохирургия 22.3 (2020): 76-83.

17. Крылов, В. В., Климов А. Б., Полунина Н. А. "Особенности морфологии, клиники, диагностики и лечения больных с гигантскими аневризмами сосудов головного мозга." Журнал неврологии и психиатрии им. СС Корсакова 111.6 (2011): 15-22.

18. Крылов, В. В., Полунина Н. А. "Сложные аневризмы сосудов головного мозга. Критерии, эпидемиология и клинические проявления." Хирургия сложных аневризм головного мозга. 2019. 7-28.

19. Крылов, В. В., Григорьева Е.В. "КТ-ангиография аневризм головного мозга." Москва, РФ: Принт-Студио (2020).

20. Крылов, В. В. и др. "Доступы в хирургии сложных аневризм и техника клипирования." Хирургия сложных аневризм головного мозга. 2019. 95-168.

21. Крылов, В. В. и др. "Операции реваскуляризации в хирургии аневризм сосудов головного мозга." Ангиология и сосудистая хирургия 22.1 (2016): 130-136.

22. Крылов, В. В., Полунина Н.А. "Сложные аневризмы сосудов головного мозга. Критерии, эпидемиология и клинические проявления." Хирургия сложных аневризм головного мозга. 2019. 7-28.

23. Крылов, В. В. и др. "Хирургическое лечение церебральных аневризм в Российской Федерации." Вопросы нейрохирургии им. НН Бурденко 82.6 (2018): 5-14.

24. Крылов, В. В. и др. "Хирургия гигантских аневризм головного мозга." Микрохирургия аневризм сосудов головного мозга. 2022. 424-497.

25. Крылов, В. В., Полунина Н.А. "Сложные аневризмы сосудов головного мозга. Критерии, эпидемиология и клинические проявления." Хирургия сложных аневризм головного мозга. 2019. 7-28.

26. Лукьянчиков В. А. и др. "Выключение гигантской фузиформной аневризмы перикаллезной артерии с применением обходного шунтирования по типу «hemi-bonnet bypass». Случай из практики и обзор литературы." Вопросы нейрохирургии им. НН Бурденко 84.3 (2020): 88-95.

27. Махкамов М. К., Ю. Хернесннеми. "Ранняя хирургия аневризм сосудов головного мозга при высокой градации по шкале Hunt-Hess." Вестник экстренной медицины 1 (2015): 40-44.

28. Махкамов, М. К., Ю. Хернесннеми. "Факторы влияющие на рост и разрыв неразорвавшихся аневризм сосудов головного мозга." Неврология 64 (2015): 2-4.

29. Мухаммедаминов Б.Ш. "Роль декомпрессивной краниоэктомии при хирургическом лечении больных с разрывом аневризм головного мозга." Неврология 4 (2020): 102.

30. Пилипенко Ю.В. и соавторы "Результаты хирургического лечения гигантских аневризм средних мозговых артерий: ретроспективное исследование." Альманах клинической медицины 51.1 (2023): 32-44.

31. Пилипенко Ю.В., Коновалов А.Н., Элиава Ш.Ш., Бочаров А.В., Окишев Д.Н. "Успешное комбинированное лечение гигантской двухкамерной фузиформной частично тромбированной аневризмы позвоночной артерии у пациента 12 лет (случай и практики и обзор литературы." Журнал «Вопросы нейрохирургии» имени Н.Н. Бурденко 85 (2019): 67-77

32. Пилипенко Ю.В, Ш.Ш. Элиава, А.А. Абрамян. "Тромбэктомия без временного клипирования при гигантских частично тромбированных мешотчатых аневризмах." (2022).

33. Пилипенко Ю. В., Ш.Ш. Элиава, С. А. Кисарьев. "Успешное треппинг-клипирование фузиформной аневризмы проксимальных отделов правой задней нижней мозжечковой артерии после создания анастомоза между правой и левой задними нижними мозжечковыми артериями." Нейрохирургия 2 (2017): 42-47.

34. Рахимов Н.О. и др. "Случай успешного открытого хирургического лечения гигантской аневризмы супраклиноидного отдела внутренней сонной артерии." Вестник Авиценны 25.1 (2023): 140-149.

35. Рузикулов М. М. и др. "Результаты микрохирургического лечения больных с большими и гигантскими артериальными аневризмами головного мозга в остром периоде субарахноидального кровоизлияния." Джанелидзевские чтения-2022. 2022.

36. Рузикулов, М. М., Кариев Г.М., Ташматов Ш.Н. "Долихоэктатические и фузиформные аневризмы сосудов головного мозга: патогенез, клиника, методы лечения." (2023).

37. Рузикулов, М. М., Хазраткулов Р.Б., Ташматов Ш.Н. "Тактика микрохирургического лечения больных с большими и гигантскими артериальными аневризмами головного мозга в остром периоде субарахноидального кровоизлияния." (2022).

38. Сенько, И. В., В. Г. Дашьян. "Хирургическое лечение дистальных аневризм задней мозговой артерии." Российский нейрохирургический журнал им. профессора АЛ Поленова 10.1 (2018): 52-60.

39. Ткачев, В. В., Г. Г. Музлаев, В. А. Порханов. "Микрохирургия церебральных аневризм." Опыт регионального здравоохранения. СПб 189 (2019).

40. Хаджибаев А.М. и др. "Хирургия аневризм головного мозга: двадцатилетний опыт Республиканского научного центра экстренной медицинской помощи." Вестник экстренной медицины 15.6 (2022): 5-10.

41. Хаджибаев А.М., Махкамов М.К., Ю. Хернесниеми. "Особенности микрохирургии аневризм средней мозговой артерии." Вестник экстренной медицины 3 (2016): 10-14.

42. Хейреддин А. С. и др. "Хирургическое лечение аневризм в области слияния позвоночных артерий." Вопросы нейрохирургии им. НН Бурденко 85.3 (2021): 45-52.

43. Хейреддин А. С. и др. "Хирургическое лечение множественных церебральных аневризм." Российский нейрохирургический журнал им. профессора А.Л. Поленова 4.3 (2012): 41-48.

44. Хейреддин, А. С. и др. "Диагностика источника кровоизлияния при множественных церебральных аневризмах с применением магнитно-резонансной томографии в режиме изображений, взвешенных по неоднородности магнитного поля." Вестник рентгенологии и радиологии 4 (2012): 004-009.

45. Хиникадзе, М. Р. "Особенности хирургической тактики при гигантских артериальных аневризмах головного мозга." Ukrainian Neurosurgical Journal 2 (2007): 41-45.

46. Шехтман О. Д. и др. "Современная роль микрохирургии в лечении крупных и гигантских аневризм внутренней сонной артерии." Вопросы нейрохирургии им. НН Бурденко 80.5 (2016): 51-61.

47. Элиава Ш. Ш. и др. "Принципы выбора метода хирургического лечения больных в остром периоде разрыва церебральных аневризм." Вопросы нейрохирургии им. НН Бурденко 80.5 (2016): 15-21.

48. Элиава Ш. Ш. и др. "Принципы выбора метода хирургического лечения больных с бессимптомными аневризмами и аневризмами головного мозга в холодном периоде после спонтанных внутричерепных кровоизлияний." Вопросы нейрохирургии им. НН Бурденко 82.4 (2018): 8-14.

49. Элиава Ш.Ш. и др. "Микрохирургическое лечение крупных и гигантских аневризм внутренней сонной артерии: анализ опыта применения методики внутрисосудистой аспирации крови из аневризмы и перспективные направления." Вопросы нейрохирургии им. Н.Н. Бурденко 3 (2009): 3-9.

50. Элиава, Ш. Ш. и др. "Микрохирургическое лечение аневризм позвоночных и задних нижних мозжечковых артерий: хирургические доступы, варианты выключения, результаты лечения." Вопросы нейрохирургии им. Н.Н. Бурденко 83.4 (2019): 5-17.

51. Элиава Ш.Ш., Шехтман О.Д., Табасаранский Т.Ф. "Хирургическое лечение аневризм головного мозга в остром периоде кровоизлияния." М.: Т.А. Алексеева (2019).

52. Abla A.A., McDougall C.M., Breshears J.D, Lawton M.T. Intracranial-to-intracranial bypass for posterior inferior cerebellar artery aneurysms: options, technical challenges, and results in 35 patients. J Neurosurg. 2016 May; 124(5):1275-86. doi: 10.3171/2015.5.JNS15368. Epub 2015 Nov 13. PMID: 26566199.

53. Aboukais R, Verbraeken B, Leclerc X, Gautier C, Vermandel M, Bricout N, Lejeune JP, Menovsky T. Protective STA-MCA bypass to prevent brain ischemia during high-flow bypass surgery: case series of 10 patients. Acta Neurochir (Wien). 2019 Jun;161(6):1207-1214. doi: 10.1007/s00701-019-03906-4. Epub 2019 May 1. PMID: 31041595.

54. Acerbi F, Vetrano IG, Falco J, Gioppo A, Ciuffi A, Ziliani V, Schiariti M, Broggi M, Faragò G, Ferroli P. In Situ Side-to-Side Pericallosal-Pericallosal Artery and Callosomarginal-Callosomarginal Artery Bypasses for Complex Distal Anterior Cerebral Artery Aneurysms: A Technical Note. Oper Neurosurg (Hagerstown). 2020 Oct 15;19(5):E487-E495. doi: 10.1093/ons/opaa236. PMID: 32726426.

55. Aguiar GB, Kormanski MK, Corrêa CJT, Batista AVS, Conti MLM, Veiga JCE. Residual lesions in patients undergoing microsurgical clipping of cerebral aneurysms in a reference university hospital. Clinics (Sao Paulo). 2020 Oct 26;75:e1973. doi: 10.6061/clinics/2020/e1973. PMID: 33146358; PMCID: PMC7561064.

56. Alkhalili KA, Hannallah JR, Alshyal GH, Nageeb MM, Abdel Aziz KM. The minipterional approach for ruptured and unruptured anterior circulation aneurysms: Our initial experience. Asian J Neurosurg. 2017 Jul-Sep;12(3):466-474. doi: 10.4103/1793-5482.180951. PMID: 28761525; PMCID: PMC5532932.

57. Alotaibi NM, Ibrahim GM, Wang J, Guha D, Mamdani M, Schweizer TA, Macdonald RL. Neurosurgeon academic impact is associated with clinical outcomes after clipping of ruptured intracranial aneurysms. PLoS One. 2017 Jul 20;12(7):e0181521. doi: 10.1371/journal.pone.0181521. PMID: 28727832; PMCID: PMC5519166.

58. Alperovich M, Frey JD, Potts MB, Riina HA, Staffenberg DA. Applying Craniofacial Principles to Neurosurgical Exposures in Cerebrovascular Aneurysm Repair. J Craniofac Surg. 2016 Jun;27(4):1077-9. doi: 10.1097/SCS.0000000000002643. PMID: 27192638.

59. Amelot A, Smajda S, Terrier LM, Redjem H, Simonneau A, Bekaert O, Piotin M, Lot G, Chauvet D. Posterior Fossa Craniectomy with Endovascular Therapy of Giant Fusiform Basilar Artery Aneurysms: A New Approach to Consider? World Neurosurg. 2017 Feb; 98:104-112. doi: 10.1016/j.wneu.2016.10.119. Epub 2016 Oct 31. PMID: 27810459.

60. Backes D, Vergouwen MD, Tiel Groenestege AT, Bor AS, Velthuis BK, Greving JP, Algra A, Wermer MJ, van Walderveen MA, terBrugge KG, Agid R, Rinkel GJ. PHASES Score for Prediction of Intracranial Aneurysm Growth. Stroke. 2015 May; 46 (5):1221-6. doi: 10.1161/STROKEAHA.114.008198. Epub 2015 Mar 10. PMID: 25757900.

61. Ban SP, Cho WS, Kim JE, Kim CH, Bang JS, Son YJ, Kang HS, Kwon OK, Oh CW, Han MH. Bypass Surgery for Complex Intracranial Aneurysms: 15 Years of Experience at a Single Institution and Review of Pertinent Literature. Oper Neurosurg (Hagerstown). 2017 Dec 1;13(6):679-688. doi: 10.1093/ons/opx039. PMID: 28637249.

62. Bhide AA, Yamada Y, Kato Y, Kawase T, Tanaka R, Miyatani K, Kojima D, Sayah A. Surgical Management of Complex Middle Cerebral Artery Aneurysms: An Institutional Review. Asian J Neurosurg. 2020 Oct 19;15(4):959-965. doi: 10.4103/ajns.AJNS_5_20. PMID: 33708670; PMCID: PMC7869261.

63. Bin-Alamer O, Qedair J, Palmisciano P, Mallela AN, Nayar GM, Lu VM, Labib MA, Lang MJ, Gross BA, Langer DJ, Couldwell WT, Friedlander RM, Abou-Al-Shaar H. Dolichoectatic vertebrobasilar aneurysms: a systematic review and meta-analysis of management strategies and outcomes. Neurosurg Focus. 2023 May;54(5):E9. doi: 10.3171/2023.2.FOCUS22650. PMID: 37127027.

64. Biswas A, Samadoni AE, Elbassiouny A, Sobh K, Hegazy A. Extracranial to intracranial by-pass anastomosis: Review of our preliminary

experience from a low volume center in Egypt. Asian J Neurosurg. 2015 Oct-Dec;10(4):303-9. doi: 10.4103/1793-5482.162711. PMID: 26425161; PMCID: PMC4558808.

65. Brazoloto TM, de Siqueira SR, Rocha-Filho PA, Figueiredo EG, Teixeira MJ, de Siqueira JT. Post-operative orofacial pain, temporomandibular dysfunction and trigeminal sensitivity after recent pterional craniotomy: preliminary study. Acta Neurochir (Wien). 2017 May; 159(5):799-805. doi: 10.1007/s00701-017-3137-9. Epub 2017 Mar 7. PMID: 28271298.

66. Briganti F, Napoli M, Leone G, Marseglia M, Mariniello G, Caranci F, Tortora F, Maiuri F. Treatment of intracranial aneurysms by flow diverter devices: long-term results from a single center. Eur J Radiol. 2014 Sep; 83(9):1683-90. doi: 10.1016/j.ejrad.2014.05.029. Epub 2014 Jun 2. PMID: 24985339.

67. Brinjikji W, Piano M, Fang S, Pero G, Kallmes DF, Quilici L, Valvassori L, Lozupone E, Cloft HJ, Boccardi E, Lanzino G. Treatment of ruptured complex and large/giant ruptured cerebral aneurysms by acute coiling followed by staged flow diversion. J Neurosurg. 2016 Jul;125(1):120-7. doi: 10.3171/2015.6.JNS151038. Epub 2015 Dec 11. PMID: 26654182.

68. Brown RD Jr, Broderick JP. Unruptured intracranial aneurysms: epidemiology, natural history, management options, and familial screening. Lancet Neurol. 2014 Apr;13(4):393-404. doi: 10.1016/S1474-4422(14)70015-8. PMID: 24646873.

69. Cannizzaro D, Peschillo S, Mancarella C, La Pira B, Rastelli E, Passacantilli E, Santoro A. Clipping in Awake Surgery as End-Stage in a Complex Internal Carotid Artery Aneurysm After Failure of Multimodal Endovascular and Extracranial-Intracranial Bypass Treatment. J Stroke Cerebrovasc Dis. 2017 Jun; 26(6):e114-e118. doi: 10.1016/j.jstrokecerebrovasdis.2017.03.028. Epub 2017 Apr 13. PMID: 28416090.

70. Capo G, Vescovi MC, Toniato G, Petralia B, Gavrilovic V, Skrap M. Giant vertebral aneurysm: A case report detailing successful treatment with

combined stenting and surgery. Surg Neurol Int. 2018 Jan 16;9:6. doi: 10.4103/sni.sni_170_17. PMID: 29416903; PMCID: PMC5791511.

71. Chalouhi N, Jabbour P, Ibrahim I, Starke RM, Younes P, El Hage G, Samaha E. Surgical treatment of ruptured anterior circulation aneurysms: comparison of pterional and supraorbital keyhole approaches. Neurosurgery. 2013 Mar;72(3):437-41; discussion 441-2. doi: 10.1227/NEU.0b013e3182804e9c. PMID: 23208062.

72. Chen C, Li ZY, Gao Q, Ling C, Li H, Wang H. Complex Internal Carotid Aneurysms Treated by Superficial Temporal Artery Trunk-Radial Artery-Middle Cerebral Artery Bypass Combined with Balloon Occlusion of Internal Carotid Artery. World Neurosurg. 2020 Jan; 133:e89-e96. doi: 10.1016/j.wneu.2019.08.174. Epub 2019 Aug 31. PMID: 31479795.

73. Daou B, Chalouhi N, Starke RM, Barros G, Ya'qoub L, Do J, Tjoumakaris S, Rosenwasser RH, Jabbour P. Clipping of previously coiled cerebral aneurysms: efficacy, safety, and predictors in a cohort of 111 patients. J Neurosurg. 2016 Dec;125(6):1337-1343. doi: 10.3171/2015.10.JNS151544. Epub 2016 Feb 19. PMID: 26894462.

74. Dengler J, Rüfenacht D, Meyer B, Rohde V, Endres M, Lenga P, Uttinger K, Rücker V, Wostrack M, Kursumovic A, Hong B, Mielke D, Schmidt NO, Burkhardt JK, Bijlenga P, Boccardi E, Cognard C, Heuschmann PU, Vajkoczy P. Giant intracranial aneurysms: natural history and 1-year case fatality after endovascular or surgical treatment. J Neurosurg. 2019 Dec 6;134(1):49-57. doi: 10.3171/2019.8.JNS183078. PMID: 31812141.

75. Durst CR, Starke RM, Gaughen J, Nguyen Q, Patrie J, Jensen ME, Evans AJ. Vision outcomes and major complications after endovascular coil embolization of ophthalmic segment aneurysms. AJNR Am J Neuroradiol. 2014 Nov-Dec; 35(11):2140-5. doi: 10.3174/ajnr.A4032. Epub 2014 Jul 3. PMID: 24994822; PMCID: PMC7965166.

76. Fernandes ST, Alves RV, Dória-Netto HL, Puglia Júnior P, Rivau FR, Jory M. Treatment of complex intracranial aneurysm: Case report of the

simultaneous use of endovascular and microsurgical techniques. Surg Neurol Int. 2016 Dec 21; 7(Suppl 41):S1060-S1064. doi: 10.4103/2152-7806.196375. PMID: 28144484; PMCID: PMC5234295.

77. Frisoli FA, Catapano JS, Baranoski JF, Lawton MT. The middle communicating artery: a novel fourth-generation bypass for revascularizing trapped middle cerebral artery bifurcation aneurysms in 2 cases. J Neurosurg. 2020 Jul 10;134(6):1879-1886. doi: 10.3171/2020.4.JNS193412. PMID: 32650313.

78. Esposito G, Fierstra J, Regli L. Distal outflow occlusion with bypass revascularization: last resort measure in managing complex MCA and PICA aneurysms. Acta Neurochir (Wien). 2016 Aug;158(8):1523-31. doi: 10.1007/s00701-016-2868-3. Epub 2016 Jun 15. PMID: 27306538.

79. Joshi G, Yamada Y, Thavara BD, Tanaka R, Miyatini K, Nakao K, Kawase T, Takizava K, Kato Y. EC-IC Bypass; Our Experience of Cerebral Revascularization with Intraoperative Dual-Image Video Angiography (Diva). Asian J Neurosurg. 2020 Aug 28; 15(3):499-506. doi: 10.4103/ajns.AJNS_84_20. PMID: 33145198; PMCID: PMC7591183.

80. Ganesh Kumar N, Ladner TR, Kahn IS, Zuckerman SL, Baker CB, Skaletsky M, Cushing D, Sanborn MR, Mocco J, Ecker RD. Parent vessel occlusion for treatment of cerebral aneurysms: Is there still an indication? A series of 17 patients. J Neurol Sci. 2017 Jan 15; 372:250-255. doi: 10.1016/j.jns.2016.11.057. Epub 2016 Nov 23. PMID: 28017223.

81. Galego O, Nunes C, Morais R, Sargento-Freitas J, Sales F, Machado E. Monitoring balloon test occlusion of the internal carotid artery with transcranial Doppler. A case report and literature review. Neuroradiol J. 2014 Feb; 27(1):115-9. doi: 10.15274/NRJ-2014-10014. Epub 2014 Feb 24. PMID: 24571842; PMCID: PMC4202846.

82. Garg M, Shambanduram S, Singh PK, Sebastian LJD, Sawarkar DP, Kumar A, Gaikwad S, Chandra PS, Kale SS. Management of Pediatric Posterior Circulation Aneurysms-12-Year Single-Institution Experience. World Neurosurg.

2018 Aug; 116: e624-e633. doi: 10.1016/j.wneu.2018.05.056. Epub 2018 May 17. PMID: 29778599.

83. Goertz L, Kasuya H, Hamisch C, Kabbasch C, von Spreckelsen N, Ludyga D, Timmer M, Stavrinou P, Goldbrunner R, Brinker G, Krischek B. Impact of aneurysm shape on morbidity after clipping of unruptured intracranial aneurysms. Acta Neurochir (Wien). 2018 Nov;160(11):2169-2176. doi: 10.1007/s00701-018-3675-9. Epub 2018 Sep 17. PMID: 30225810.

84. Griessenauer CJ, Ogilvy CS, Adeeb N, Dmytriw AA, Foreman PM, Shallwani H, Limbucci N, Mangiafico S, Kumar A, Michelozzi C, Krings T, Pereira VM, Matouk CC, Harrigan MR, Shakir HJ, Siddiqui AH, Levy EI, Renieri L, Marotta TR, Cognard C, Thomas AJ. Pipeline embolization of posterior circulation aneurysms: a multicenter study of 131 aneurysms. J Neurosurg. 2019 Mar 1;130(3):923-935. doi: 10.3171/2017.9.JNS171376. Epub 2018 May 4. PMID: 29726768.

85. Griessenauer CJ, Poston TL, Shoja MM, Mortazavi MM, Falola M, Tubbs RS, Fisher WS 3rd. The impact of temporary artery occlusion during intracranial aneurysm surgery on long-term clinical outcome: part I. Patients with subarachnoid hemorrhage. World Neurosurg. 2014 Jul-Aug; 82(1-2):140-8. doi: 10.1016/j.wneu.2013.02.068. Epub 2013 Mar 14. PMID: 23500347.

86. Gmeiner M, Gruber A. Current Strategies in the Treatment of Intracranial Large and Giant Aneurysms. 2021 May 11. In: Esposito G, Regli L, Cenzato M, Kaku Y, Tanaka M, Tsukahara T, editors. Trends in Cerebrovascular Surgery and Interventions. Cham (CH): Springer; 2021. PMID: 35853121.

87. Helthuis JHG, Bhat S, van Doormaal TPC, Kumar RK, van der Zwan A. Proximal and Distal Occlusion of Complex Cerebral Aneurysms-Implications of Flow Modeling by Fluid-Structure Interaction Analysis. Oper Neurosurg (Hagerstown). 2018 Aug 1;15(2):217-230. doi: 10.1093/ons/opx236. PMID: 29281095.

88. Ono H, Inoue T, Tanishima T, Tamura A, Saito I, Saito N. High-flow bypass with radial artery graft followed by internal carotid artery ligation for large

or giant aneurysms of cavernous or cervical portion: clinical results and cognitive performance. Neurosurg Rev. 2018 Apr;41(2):655-665. doi: 10.1007/s10143-017-0911-3. Epub 2017 Sep 27. PMID: 28956204.

89. Hu P, Zhang HQ, Li XJ. Step-wise pterional combined epidural and subdural approach to clip large carotid-ophthalmic segment aneurysms. Acta Neurochir (Wien). 2019 Mar;161(3):607-610. doi: 10.1007/s00701-019-03833-4. Epub 2019 Feb 13. PMID: 30756244.

90. Huynh TD, Felbaum DR, Jean WC, Ngo HM. Spontaneous Thrombosis of Giant Dissecting Fusiform Middle Cerebral Aneurysm After Double-Barrel Superficial Temporal Artery-Middle Cerebral Artery Bypass: A Case Report of Decision-Making in a Limited Resource Environment. World Neurosurg. 2020 Apr; 136:161-168. doi: 10.1016/j.wneu.2020.01.047. Epub 2020 Jan 16. PMID: 31954890.

91. Ishishita Y, Tanikawa R, Noda K, Kubota H, Izumi N, Katsuno M, Ota N, Miyazaki T, Hashimoto M, Kimura T, Morita A. Universal extracranial-intracranial graft bypass for large or giant internal carotid aneurysms: techniques and results in 38 consecutive patients. World Neurosurg. 2014 Jul-Aug;82(1-2):130-9. doi: 10.1016/j.wneu.2013.02.063. Epub 2013 Feb 20. PMID: 23454690.

92. Jeon HJ, Kim SY, Park KY, Lee JW, Huh SK. Ideal clipping methods for unruptured middle cerebral artery bifurcation aneurysms based on aneurysmal neck classification. Neurosurg Rev. 2016 Apr;39(2):215-23; discussion 223-4. doi: 10.1007/s10143-015-0671-x. Epub 2015 Sep 26. PMID: 26408022.

93. Kamide T, Burkhardt JK, Tabani H, Safaee M, Lawton MT. Microsurgical Clipping Techniques and Outcomes for Paraclinoid Internal Carotid Artery Aneurysms. Oper Neurosurg (Hagerstown). 2020 Feb 1;18(2):183-192. doi: 10.1093/ons/opz157. PMID: 31515556.

94. Kataoka H, Makino Y, Takanishi K, Kimura Y, Takamura K, Yagi T, Iguchi S, Yamamoto A, Iida H, Ogata S, Nishimura K, Nakamura M, Umezu M, Iihara K, Takahashi JC. Vascular responses to abrupt blood flow change after bypass surgery for complex intracranial aneurysms. Acta Neurochir (Wien). 2018

Oct;160(10):1945-1953. doi: 10.1007/s00701-018-3653-2. Epub 2018 Aug 13. PMID: 30101391.

95. Konczalla J, Platz J, Fichtlscherer S, Mutlak H, Strouhal U, Seifert V. Rapid ventricular pacing for clip reconstruction of complex unruptured intracranial aneurysms: results of an interdisciplinary prospective trial. J Neurosurg. 2018 Jun;128(6):1741-1752. doi: 10.3171/2016.11.JNS161420. Epub 2017 Aug 18. PMID: 28820303.

96. Kotowski M, Farzin B, Fahed R, Guilbert F, Chagnon M, Darsaut TE, Daniel RT, Raymond J. Residual Cerebral Aneurysms After Microsurgical Clipping: A New Scale, an Agreement Study, and a Systematic Review of the Literature. World Neurosurg. 2019 Jan; 121:e302-e321. doi: 10.1016/j.wneu.2018.09.100. Epub 2018 Sep 24. PMID: 30261387.

97. Lane B, Bohnstedt BN, Cohen-Gadol AA. A prospective comparative study of microscope-integrated intraoperative fluorescein and indocyanine videoangiography for clip ligation of complex cerebral aneurysms. J Neurosurg. 2015 Mar;122(3):618-26. doi: 10.3171/2014.10.JNS132766. Epub 2014 Dec 19. PMID: 25526265.

98. Liu Y, Shi X, Kc KIS, Sun Y, Liu F, Qian H, Zhang J. Microsurgical Treatment for Complex Basilar Artery Aneurysms with Long-Term Follow-Up in a Series of 35 Cases. World Neurosurg. 2018 Mar; 111:e710-e721. doi: 10.1016/j.wneu.2017.12.158. Epub 2018 Jan 6. PMID: 29317359.

99. Luzzi S, Gallieni M, Del Maestro M, Trovarelli D, Ricci A, Galzio R. Giant and Very Large Intracranial Aneurysms: Surgical Strategies and Special Issues. Acta Neurochir Suppl. 2018; 129:25-31. doi: 10.1007/978-3-319-73739-3_4. PMID: 30171310.

100. Matsukawa H, Tanikawa R, Kamiyama H, Tsuboi T, Noda K, Ota N, Miyata S, Takeda R, Tokuda S. Graft Occlusion and Graft Size Changes in Complex Internal Carotid Artery Aneurysm Treated by Extracranial to Intracranial Bypass Using High-Flow Grafts with Therapeutic Internal Carotid Artery

Occlusion. Neurosurgery. 2017 Oct 1;81(4):672-679. doi: 10.1093/neuros/nyx075. PMID: 28368487.

101. Matsukawa H, Miyata S, Tsuboi T, Noda K, Ota N, Takahashi O, Takeda R, Tokuda S, Kamiyama H, Tanikawa R. Rationale for graft selection in patients with complex internal carotid artery aneurysms treated with extracranial to intracranial high-flow bypass and therapeutic internal carotid artery occlusion. J Neurosurg. 2018 Jun;128(6):1753-1761. doi: 10.3171/2016.11.JNS161986. Epub 2017 Jun 2. PMID: 28574313.

102. Matsukawa H, Tanikawa R, Kamiyama H, Tsuboi T, Noda K, Ota N, Miyata S, Tokuda S. Localization in the Interpeduncular Cistern as Risk Factors for the Thalamoperforators' Ischemia, Poor Outcome, and Oculomotor Nerve Palsy in Patients with Complex Unruptured Basilar Apex Aneurysm Treated with Neck Clipping. World Neurosurg. 2015 Aug; 84(2):475-82. doi: 10.1016/j.wneu.2015.03.060. Epub 2015 Apr 7. PMID: 25862105.

103. Matsukawa H, Tanikawa R, Kamiyama H, Tsuboi T, Noda K, Ota N, Miyata S, Oda J, Takeda R, Tokuda S, Kamada K. Risk factors for neurological worsening and symptomatic watershed infarction in internal carotid artery aneurysm treated by extracranial-intracranial bypass using radial artery graft. J Neurosurg. 2016 Aug;125(2):239-46. doi: 10.3171/2015.5.JNS142524. Epub 2015 Nov 13. PMID: 26566202.

104. Matsukawa H, Tanikawa R, Kamiyama H, Tsuboi T, Noda K, Ota N, Miyata S, Suzuki G, Takeda R, Tokuda S. Risk Factors for Low-Flow Related Ischemic Complications and Neurologic Worsening in Patients with Complex Internal Carotid Artery Aneurysm Treated by Extracranial to Intracranial High-Flow Bypass. World Neurosurg. 2016 Jan; 85:49-55. doi: 10.1016/j.wneu.2015.09.095. Epub 2015 Oct 13. PMID: 26459703.

105. Meling TR, Lavé A. What are the options for cardiac standstill during aneurysm surgery? A systematic review. Neurosurg Rev. 2019 Dec; 42(4):843-852. doi: 10.1007/s10143-019-01183-4. Epub 2019 Oct 15. PMID: 31617125.

106. Natarajan SK, Zeeshan Q, Ghodke BV, Sekhar LN. Brain Bypass Surgery for Complex Middle Cerebral Artery Aneurysms: Evolving Techniques, Results, and Lessons Learned. World Neurosurg. 2019 Oct; 130:e272-e293. doi: 10.1016/j.wneu.2019.06.059. Epub 2019 Jun 15. PMID: 31207370.

107. Natarajan SK, Zeeshan Q, Ghodke BV, Sekhar LN. Brain Bypass Surgery for Complex Middle Cerebral Artery Aneurysms: Evolving Techniques, Results, and Lessons Learned. World Neurosurg. 2019 Oct; 130:e272-e293. doi: 10.1016/j.wneu.2019.06.059. Epub 2019 Jun 15. PMID: 31207370.

108. Nerntengian N, Gkasdaris G, Birbilis T. Clipping of a basilar tip aneurysm using hypothermia and circulatory arrest: a case report. J Surg Case Rep. 2020 Oct 27; 2020(10):rjaa262. doi: 10.1093/jscr/rjaa262. PMID: 33133494; PMCID: PMC7588866.

109. Nisson PL, McNamara MA, Wang X, Ding X. Occipital artery to p3 segment of posterior inferior cerebellar artery bypass in treating a complex fusiform aneurysm. BMJ Case Rep. 2020 Jun 17; 13(6):e235023. doi: 10.1136/bcr-2020-235023. PMID: 32554452; PMCID: PMC7304834.

110. Nossek E, Costantino PD, Eisenberg M, Dehdashti AR, Setton A, Chalif DJ, Ortiz RA, Langer DJ. Internal maxillary artery-middle cerebral artery bypass: infratemporal approach for subcranial-intracranial (SC-IC) bypass. Neurosurgery. 2014 Jul;75(1):87-95. doi: 10.1227/NEU.0000000000000340. PMID: 24618804; PMCID: PMC4053591.

111. Nossek E, Costantino PD, Chalif DJ, Ortiz RA, Dehdashti AR, Langer DJ. Forearm Cephalic Vein Graft for Short, "Middle"-Flow, Internal Maxillary Artery to Middle Cerebral Artery Bypass. Oper Neurosurg (Hagerstown). 2016 Jun 1;12(2):99-105. doi: 10.1227/NEU.0000000000001027. PMID: 29506087.

112. Nossek E, Langer DJ. Internal Maxillary Artery to Middle Cerebral Artery Cranial Bypass: The New "Work Horse" for Cerebral Flow Replacement. World Neurosurg. 2018 Jul; 115:44-46. doi: 10.1016/j.wneu.2018.03.214. Epub 2018 Apr 9. PMID: 29649651.

113. Nurminen V, Kivipelto L, Kivisaari R, Niemelä M, Lehecka M. Bypass Surgery for Complex Internal Carotid Artery Aneurysms: 39 Consecutive Patients. World Neurosurg. 2019 Jun; 126:e453-e462. doi: 10.1016/j.wneu.2019.02.072. Epub 2019 Feb 28. PMID: 30825624.

114. Nurminen V, Lehecka M, Chakrabarty A, Kivisaari R, Lehto H, Niemelä M, Hernesniemi J. Anatomy and morphology of giant aneurysms--angiographic study of 125 consecutive cases. Acta Neurochir (Wien). 2014 Jan;156(1):1-10. doi: 10.1007/s00701-013-1933-4. Epub 2013 Nov 19. PMID: 24249668.

115. Nussbaum ES, Kallmes KM, Lassig JP, Goddard JK, Madison MT, Nussbaum LA. Cerebral revascularization for the management of complex intracranial aneurysms: a single-center experience. J Neurosurg. 2018 Oct 26;131(4):1297-1307. doi: 10.3171/2018.4.JNS172752. PMID: 30497216.

116. Nussbaum ES, Kallmes KM, Lassig JP, Goddard JK, Madison MT, Nussbaum LA. Cerebral revascularization for the management of complex intracranial aneurysms: a single-center experience. J Neurosurg. 2018 Oct 26;131(4):1297-1307. doi: 10.3171/2018.4.JNS172752. PMID: 30497216.

117. Obermueller K, Hostettler I, Wagner A, Boeckh-Behrens T, Zimmer C, Gempt J, Meyer B, Wostrack M. Frequency and risk factors for postoperative aneurysm residual after microsurgical clipping. Acta Neurochir (Wien). 2021 Jan; 163(1):131-138. doi: 10.1007/s00701-020-04639-5. Epub 2020 Nov 20. PMID: 33216209; PMCID: PMC7778624.

118. Ota N, Tanikawa R, Miyama M, Matsumoto T, Miyazaki T, Matsukawa H, Yanagisawa T, Suzuki G, Miyata S, Noda K, Tsuboi T, Takeda R, Kamiyama H, Tokuda S. Surgical Strategy for Complex Anterior Cerebral Artery Aneurysms: Retrospective Case Series and Literature Review. World Neurosurg. 2016 Mar; 87:328-45. doi: 10.1016/j.wneu.2015.10.079. Epub 2015 Nov 6. PMID: 26548823.

119. Ota N, Goehre F, Miyazaki T, Kinoshita Y, Matsukawa H, Yanagisawa T, Sakakibara F, Saito N, Miyata S, Noda K, Tsuboi T, Kamiyama H,

Tokuda S, Kamada K, Tanikawa R. Bypass Revascularization Applied to the Posterior Cerebral Artery. World Neurosurg. 2016 Dec; 96:460-472. doi: 10.1016/j.wneu.2016.09.031. Epub 2016 Sep 17. PMID: 27647023.

120. Ota N, Matsukawa H, Noda K, Sato H, Hatano Y, Hashimoto A, Miyazaki T, Kondo T, Kinoshita Y, Saito N, Kamiyama H, Tokuda S, Kamada K, Tanikawa R. Evaluation of Microsurgery for Managing Giant or Complex Cerebral Aneurysms: A Retrospective Study. World Neurosurg. 2018 Jul; 115:e190-e199. doi: 10.1016/j.wneu.2018.04.007. Epub 2018 Apr 10. PMID: 29653272.

121. Otani N, Wada K, Toyooka T, Takeuchi S, Tomiyama A, Mori K. Surgical Strategies for Ruptured Complex Aneurysms Using Skull Base Technique and Revascularization Surgeries. Asian J Neurosurg. 2018 Oct-Dec; 13(4):1165-1170. doi: 10.4103/ajns.AJNS_176_18. PMID: 30459886; PMCID: PMC6208242.

122. Hu P, Zhang HQ, Li XY, Tong XZ. Double-Barrel Superficial Temporal Artery to Proximal Middle Cerebral Artery Bypass to Treat Complex Intracranial Aneurysms: A Reliable High Blood Flow Bypass. World Neurosurg. 2019 May; 125:e884-e890. doi: 10.1016/j.wneu.2019.01.203. Epub 2019 Feb 10. PMID: 30743025.

123. Pahl FH, de Oliveira MF, Beer-Furlan AL, Rotta JM. Surgical flow modification of the anterior cerebral artery-anterior communicating artery complex in the management of giant aneurysms of internal carotid artery bifurcation: An alternative for a difficult clip reconstruction. Surg Neurol Int. 2016 Jun 3;7(Suppl 14):S405-9. doi: 10.4103/2152-7806.183502. PMID: 27313968; PMCID: PMC4901810.

124. Pahl FH, Oliveira MF, Rotta JM. Microsurgical treatment of basilar tip aneurysms: is it still acceptable? Arq Neuropsiquiatr. 2017 Oct;75(10):697-702. doi: 10.1590/0004-282x20170120. PMID: 29166460.

125. Park W, Chung J, Ahn JS, Park JC, Kwun BD. Treatment of Large and Giant Middle Cerebral Artery Aneurysms: Risk Factors for Unfavorable Outcomes. World Neurosurg. 2017 Jun; 102:301-312. doi: 10.1016/j.wneu.2017.03.028. Epub 2017 Mar 16. PMID: 28323182.

126. Park W, Chung J, Ahn JS, Park JC, Kwun BD. Treatment of Large and Giant Middle Cerebral Artery Aneurysms: Risk Factors for Unfavorable Outcomes. World Neurosurg. 2017 Jun; 102:301-312. doi: 10.1016/j.wneu.2017.03.028. Epub 2017 Mar 16. PMID: 28323182.

127. Park YS, Nam TK. Retrograde Suction Decompression with an Inahara Carotid Shunt for Clipping a Large Distal Internal Carotid Artery Aneurysm. Yonsei Med J. 2017 Mar; 58(2):449-452. doi: 10.3349/ymj.2017.58.2.449. PMID: 28120578; PMCID: PMC5290027.

128. Perrini P, Montemurro N, Caniglia M, Lazzarotti G, Benedetto N. Wrapping of intracranial aneurysms: Single-center series and systematic review of the literature. Br J Neurosurg. 2015;29(6):785-91. doi: 10.3109/02688697.2015.1071320. Epub 2015 Aug 24. PMID: 26313119.

129. Pierot L. In Reply: Aneurysm Treatment With Woven EndoBridge in the Cumulative Population of 3 Prospective, Multicenter Series: 2-Year Follow-up. Neurosurgery. 2020 Jul 1;87(1): E78-E79. doi: 10.1093/neuros/nyaa089. PMID: 32294213.

130. Plitt AR, Patel AR, McDougall CM, Halderman AA, Barnett SL, Welch BG. Combined Microsurgical, Endovascular, and Endoscopic Approach to the Treatment of a Giant Vertebrobasilar Aneurysm. Oper Neurosurg (Hagerstown). 2019 Aug 1;17(2):149-156. doi: 10.1093/ons/opy341. PMID: 30476195.

131. Raheja A, Suri A, Sreenivasan SA, Singla R. Insurance and Flow-Alteration Superficial Temporal Artery to Middle Cerebral Artery (STA-MCA) Bypass in Management of Complex Anterior Intracranial Circulation Aneurysms in Postendovascular Era. World Neurosurg. 2019 Jun; 126:e1387-e1398. doi: 10.1016/j.wneu.2019.03.109. Epub 2019 Mar 19. PMID: 30902771.

132. Ravina K, Rennert RC, Kim PE, Strickland BA, Chun A, Russin JJ. Orphaned Middle Cerebral Artery Side-to-Side In Situ Bypass as a Favorable Alternative Approach for Complex Middle Cerebral Artery Aneurysm Treatment:

A Case Series. World Neurosurg. 2019 Oct; 130:e971-e987. doi: 10.1016/j.wneu.2019.07.053. Epub 2019 Jul 11. PMID: 31302280.

133. Ravina K, Rennert RC, Kim PE, Strickland BA, Chun A, Russin JJ. Orphaned Middle Cerebral Artery Side-to-Side In Situ Bypass as a Favorable Alternative Approach for Complex Middle Cerebral Artery Aneurysm Treatment: A Case Series. World Neurosurg. 2019 Oct; 130:e971-e987. doi: 10.1016/j.wneu.2019.07.053. Epub 2019 Jul 11. PMID: 31302280.

134. Rodriguez Rubio R, Kola O, Tayebi Meybodi A, Tabani H, Feng X, Burkhardt JK, Yousef S, Lawton MT, Benet A. Minimally Invasive Exposure of the Maxillary Artery at the Anteromedial Infratemporal Fossa. Oper Neurosurg (Hagerstown). 2019 Jan 1;16(1):79-85. doi: 10.1093/ons/opy051. PMID: 29660062.

135. Rodríguez-Hernández A, Sughrue ME, Akhavan S, Habdank-Kolaczkowski J, Lawton MT. Current management of middle cerebral artery aneurysms: surgical results with a "clip first" policy. Neurosurgery. 2013 Mar; 72(3):415-27. doi: 10.1227/NEU.0b013e3182804aa2. PMID: 23208060.

136. Russin JJ. The arborization bypass: Sequential intracranial-intracranial bypasses for an unruptured fusiform MCA aneurysm. J Clin Neurosci. 2017 May; 39:209-211. doi: 10.1016/j.jocn.2017.01.026. Epub 2017 Feb 10. PMID: 28209313.

137. Rustemi O, Amin-Hanjani S, Shakur SF, Du X, Charbel FT. Donor Selection in Flow Replacement Bypass Surgery for Cerebral Aneurysms: Quantitative Analysis of Long-term Native Donor Flow Sufficiency. Neurosurgery. 2016 Mar; 78(3):332-41; discussion 341-2. doi: 10.1227/NEU.0000000000001074. PMID: 26509645.

138. Safavi-Abbasi S, Kalani MYS, Frock B, Sun H, Yagmurlu K, Moron F, Snyder LA, Hlubek RJ, Zabramski JM, Nakaji P, Spetzler RF. Techniques and outcomes of microsurgical management of ruptured and unruptured fusiform cerebral aneurysms. J Neurosurg. 2017 Dec; 127(6):1353-1360. doi: 10.3171/2016.9.JNS161165. Epub 2017 Feb 10. PMID: 28186451.

139. Sailer AM, Wagemans BA, Nelemans PJ, de Graaf R, van Zwam WH. Diagnosing intracranial aneurysms with MR angiography: systematic review and meta-analysis. Stroke. 2014 Jan; 45(1):119-26. doi: 10.1161/STROKEAHA.113.003133. Epub 2013 Dec 10. PMID: 24326447.

140. Saito N, Kamiyama H, Takizawa K, Takebayashi S, Asano T, Kobayashi T, Kobayashi R, Kubota S, Ito Y, Karagiozov KL. Management strategy for bilateral complex vertebral artery aneurysms. Neurosurg Rev. 2016 Apr; 39(2):289-95; discussion 295-6. doi: 10.1007/s10143-015-0686-3. Epub 2015 Nov 13. PMID: 26564148.

141. Sano H. Treatment of complex intracranial aneurysms of anterior circulation using multiple clips. Acta Neurochir Suppl. 2010; 107:27-31. doi: 10.1007/978-3-211-99373-6_4. PMID: 19953367.

142. Scerrati A, Sabatino G, Della Pepa GM, Albanese A, Marchese E, Puca A, Olivi A, Sturiale CL. Treatment and outcome of thrombosed aneurysms of the middle cerebral artery: institutional experience and a systematic review. Neurosurg Rev. 2019 Sep; 42(3):649-661. doi: 10.1007/s10143-018-0984-7. Epub 2018 May 22. PMID: 29790066.

143. Shakur SF, Carlson AP, Harris D, Alaraj A, Charbel FT. Rupture After Bypass and Distal Occlusion of Giant Anterior Circulation Aneurysms. World Neurosurg. 2017 Sep; 105:1040.e7-1040.e13. doi: 10.1016/j.wneu.2017.06.153. Epub 2017 Jul 3. PMID: 28684368.

144. Shapiro M, Raz E, Nossek E, Chancellor B, Ishida K, Nelson PK. Neuroanatomy of the middle cerebral artery: implications for thrombectomy. J Neurointerv Surg. 2020 Aug; 12(8):768-773. doi: 10.1136/neurintsurg-2019-015782. Epub 2020 Feb 27. PMID: 32107286.

145. Shapiro M, Becske T, Riina HA, Raz E, Zumofen D, Nelson PK. Non-saccular vertebrobasilar aneurysms and dolichoectasia: a systematic literature review. J Neurointerv Surg. 2014 Jun; 6(5):389-93. doi: 10.1136/neurintsurg-2013-010793. Epub 2013 Jul 10. PMID: 23843444.

146. Sharma RK, Asiri A, Yamada Y, Kawase T, Kato Y. Recurrence of Previously Clipped Anterior Communicating Aneurysm: The Surgical Techniques and Strategies: A Case Series. Asian J Neurosurg. 2020 Feb 25; 15(1):120-125. doi: 10.4103/ajns.AJNS_107_19. PMID: 32181184; PMCID: PMC7057874.

147. Shi X, Qian H, Fang T, Zhang Y, Sun Y, Liu F. Management of complex intracranial aneurysms with bypass surgery: a technique application and experience in 93 patients. Neurosurg Rev. 2015 Jan;38(1):109-19; discussion 119-20. doi: 10.1007/s10143-014-0571-5. Epub 2014 Aug 26. PMID: 25154436.

148. Shimonaga K, Matsushige T, Ishii D, Sakamoto S, Hosogai M, Kawasumi T, Kaneko M, Ono C, Kurisu K. Clinicopathological Insights From Vessel Wall Imaging of Unruptured Intracranial Aneurysms. Stroke. 2018 Oct;49(10):2516-2519. doi: 10.1161/STROKEAHA.118.021819. PMID: 30355091.

149. Smith TR, Cote DJ, Dasenbrock HH, Hamade YJ, Zammar SG, El Tecle NE, Batjer HH, Bendok BR. Comparison of the Efficacy and Safety of Endovascular Coiling Versus Microsurgical Clipping for Unruptured Middle Cerebral Artery Aneurysms: A Systematic Review and Meta-Analysis. World Neurosurg. 2015 Oct; 84(4):942-53. doi: 10.1016/j.wneu.2015.05.073. Epub 2015 Jun 18. PMID: 26093360.

150. Spetzler RF, McDougall CG, Zabramski JM, Albuquerque FC, Hills NK, Nakaji P, Karis JP, Wallace RC. Ten-year analysis of saccular aneurysms in the Barrow Ruptured Aneurysm Trial. J Neurosurg. 2019 Mar 8;132(3):771-776. doi: 10.3171/2018.8.JNS181846. PMID: 30849758.

151. Spetzler RF, McDougall CG, Zabramski JM, Albuquerque FC, Hills NK, Russin JJ, Partovi S, Nakaji P, Wallace RC. The Barrow Ruptured Aneurysm Trial: 6-year results. J Neurosurg. 2015 Sep; 123(3):609-17. doi: 10.3171/2014.9.JNS141749. Epub 2015 Jun 26. PMID: 26115467.

152. Takeda R, Kurita H. "Mass Reduction" Clipping Technique for Large and Complex Intracranial Middle Cerebral Artery Aneurysm. World Neurosurg.

2019 May; 125:150-155. doi: 10.1016/j.wneu.2019.01.191. Epub 2019 Feb 8. PMID: 30743028.

153. Takeuchi S, Tanikawa R, Goehre F, Hernesniemi J, Tsuboi T, Noda K, Miyata S, Ota N, Sakakibara F, Andrade-Barazarte H, Kamiyama H. Retrograde Suction Decompression for Clip Occlusion of Internal Carotid Artery Communicating Segment Aneurysms. World Neurosurg. 2016 May; 89:19-25. doi: 10.1016/j.wneu.2015.12.095. Epub 2016 Jan 12. PMID: 26806062.

154. Wang L, Shi X, Qian H. Letter to the Editor Regarding "Giant Serpentine Distal Anterior Cerebral Artery Aneurysm Treated with In Situ Side-to-Side A3-A3 Anastomosis and Aneurysm Resection". World Neurosurg. 2020 Mar; 135:393. doi: 10.1016/j.wneu.2019.11.091. PMID: 32143251.

155. Tayebi Meybodi A, Huang W, Benet A, Kola O, Lawton MT. Bypass surgery for complex middle cerebral artery aneurysms: an algorithmic approach to revascularization. J Neurosurg. 2017 Sep; 127(3):463-479. doi: 10.3171/2016.7.JNS16772. Epub 2016 Nov 4. PMID: 27813463.

156. Tayebi Meybodi A, Lawton MT, Griswold D, Mokhtari P, Payman A, Benet A. The anterior temporal artery: an underutilized but robust donor for revascularization of the distal middle cerebral artery. J Neurosurg. 2017 Oct;127(4):740-747. doi: 10.3171/2016.8.JNS161225. Epub 2016 Nov 11. PMID: 27834592.

157. Thomas LE, Czuczman AD, Boulanger AB, Peak DA, Miller ES, Brown DF, Marill KA. Low risk for subsequent subarachnoid hemorrhage for emergency department patients with headache, bloody cerebrospinal fluid, and negative findings on cerebrovascular imaging. J Neurosurg. 2014 Jul;121(1):24-31. doi: 10.3171/2014.3.JNS132239. Epub 2014 Apr 18. PMID: 24745707.

158. Uricchio M, Gupta S, Jakowenko N, Levito M, Vu N, Doucette J, Liew A, Papatheodorou S, Khawaja AM, Aglio LS, Aziz-Sultan MA, Zaidi H, Smith TR, Mekary RA. Computed Tomography Angiography Versus Digital Subtraction Angiography for Postclipping Aneurysm Obliteration Detection.

Stroke. 2019 Feb;50(2):381-388. doi: 10.1161/STROKEAHA.118.023614. PMID: 30661494.

159. Villablanca JP, Duckwiler GR, Jahan R, Tateshima S, Martin NA, Frazee J, Gonzalez NR, Sayre J, Vinuela FV. Natural history of asymptomatic unruptured cerebral aneurysms evaluated at CT angiography: growth and rupture incidence and correlation with epidemiologic risk factors. Radiology. 2013 Oct;269(1):258-65. doi: 10.1148/radiol.13121188. Epub 2013 Jul 2. PMID: 23821755.

160. Walcott BP, Reinshagen C, Stapleton CJ, Choudhri O, Rayz V, Saloner D, Lawton MT. Predictive modeling and in vivo assessment of cerebral blood flow in the management of complex cerebral aneurysms. J Cereb Blood Flow Metab. 2016 Jun; 36(6):998-1003. doi: 10.1177/0271678X16641125. Epub 2016 Mar 23. PMID: 27009946; PMCID: PMC4908629.

161. Wang HW, Sun ZH, Wu C, Xue Z, Yu XG. Surgical management of recurrent aneurysms after coiling treatment. Br J Neurosurg. 2017 Feb;31(1):96-100. doi: 10.1080/02688697.2016.1226255. Epub 2016 Sep 6. PMID: 27596271.

162. Wang HW, Xue Z, Ma YD, Sun ZH, Wu C. The Special Considerations in the Surgical Management of Proximal Anterior Cerebral Artery Aneurysms. World Neurosurg. 2019 Jul; 127:e761-e767. doi: 10.1016/j.wneu.2019.03.259. Epub 2019 Apr 2. PMID: 30951911.

163. Wang L, Lu S, Qian H, Shi X. Internal Maxillary Artery Bypass with Radial Artery Graft Treatment of Giant Intracranial Aneurysms. World Neurosurg. 2017 Sep; 105:568-584. doi: 10.1016/j.wneu.2017.06.014. Epub 2017 Jun 10. PMID: 28610970.

164. Wang L, Lu S, Cai L, Qian H, Tanikawa R, Shi X. Internal maxillary artery bypass for the treatment of complex middle cerebral artery aneurysms. Neurosurg Focus. 2019 Feb 1;46(2): E10. doi: 10.3171/2018.11.FOCUS18457. PMID: 30717068.

165. Wang L, Lu S, Qian H, Shi X. Internal Maxillary Bypass for Complex Pediatric Aneurysms. World Neurosurg. 2017 Jul; 103:395-403. doi: 10.1016/j.wneu.2017.04.055. Epub 2017 Apr 19. PMID: 28433837.

166. Wang L, Shi X, Qian H. Flow reversal bypass surgery: a treatment option for giant serpentine and dolichoectatic aneurysms-internal maxillary artery bypass with an interposed radial artery graft followed by parent artery occlusion. Neurosurg Rev. 2017 Apr;40(2):319-328. doi: 10.1007/s10143-016-0778-8. Epub 2016 Aug 23. PMID: 27553845.

167. Wen D, Kieran NW, Yu Z, Liu X, Xiao Y, Li H, You C, Yang M, Ma L. Presence of vasa vasorum in human intracranial aneurysms. Acta Neurochir (Wien). 2020 Sep;162(9):2283-2293. doi: 10.1007/s00701-020-04502-7. Epub 2020 Jul 22. PMID: 32696328.

168. Wessels L, Fekonja LS, Vajkoczy P. Bypass surgery of complex middle cerebral artery aneurysms-technical aspects and outcomes. Acta Neurochir (Wien). 2019 Oct;161(10):1981-1991. doi: 10.1007/s00701-019-04042-9. Epub 2019 Aug 22. PMID: 31441016.

169. Wessels L, Fekonja LS, Vajkoczy P. Bypass surgery of complex middle cerebral artery aneurysms-technical aspects and outcomes. Acta Neurochir (Wien). 2019 Oct;161(10):1981-1991. doi: 10.1007/s00701-019-04042-9. Epub 2019 Aug 22. PMID: 31441016.

170. Wu Q, Zheng R, Wang J, Wang J, Li S. CT perfusion imaging of cerebral microcirculatory changes following subarachnoid hemorrhage in rabbits: Specific role of endothelin-1 receptor antagonist. Brain Res. 2018 Dec 15; 1701:196-203. doi: 10.1016/j.brainres.2018.09.025. Epub 2018 Sep 20. PMID: 30244111.

171. Xu DS, Levitt MR, Kalani MYS, Rangel-Castilla L, Mulholland CB, Abecassis IJ, Morton RP, Nerva JD, Siddiqui AH, Levy EI, Spetzler RF, Albuquerque FC, McDougall CG. Dolichoectatic aneurysms of the vertebrobasilar system: clinical and radiographic factors that predict poor outcomes. J Neurosurg.

2018 Feb;128(2):560-566. doi: 10.3171/2016.10.JNS161041. Epub 2017 Apr 7. PMID: 28387624.

172. Xu F, Xu B, Huang L, Xiong J, Gu Y, Lawton MT. Surgical Treatment of Large or Giant Fusiform Middle Cerebral Artery Aneurysms: A Case Series. World Neurosurg. 2018 Jul; 115:e252-e262. doi: 10.1016/j.wneu.2018.04.031. Epub 2018 Apr 14. PMID: 29660547.

173. Yağmurlu K, Kalani MYS, Martirosyan NL, Safavi-Abbasi S, Belykh E, Laarakker AS, Nakaji P, Zabramski JM, Preul MC, Spetzler RF. Maxillary Artery to Middle Cerebral Artery Bypass: A Novel Technique for Exposure of the Maxillary Artery. World Neurosurg. 2017 Apr; 100:540-550. doi: 10.1016/j.wneu.2016.12.130. Epub 2017 Jan 9. PMID: 28089839.

174. Yang K, Ahn JS, Park JC, Kwon DH, Kwun BD, Kim CJ. The efficacy of bypass surgery using a short interposition graft for the treatment of intracranial complex aneurysm. World Neurosurg. 2015 Feb;83(2):197-202. doi: 10.1016/j.wneu.2014.06.008. Epub 2014 Jun 13. PMID: 24933242.

175. Yoshikawa MH, Rabelo NN, Telles JPM, Pipek LZ, Barbosa GB, Barbato NC, da Silva Coelho ACS, Teixeira MJ, Figueiredo EG. Temporary arterial occlusion (TAO) as independent prognostic factor in unruptured aneurysm surgery: A cohort study. J Clin Neurosci. 2022 May; 99:78-81. doi: 10.1016/j.jocn.2022.02.039. Epub 2022 Mar 5. PMID: 35259674.

176. Yu LB, Fang ZJ, Yang XJ, Zhang D. Management of Residual and Recurrent Aneurysms After Clipping or Coiling: Clinical Characteristics, Treatments, and Follow-Up Outcomes. World Neurosurg. 2019 Feb; 122:e838-e846. doi: 10.1016/j.wneu.2018.10.160. Epub 2018 Nov 2. PMID: 30391763.

177. Zanaty M, Chalouhi N, Tjoumakaris SI, Gonzalez LF, Rosenwasser R, Jabbour P. Flow diversion for complex middle cerebral artery aneurysms. Neuroradiology. 2014 May;56(5):381-7. doi: 10.1007/s00234-014-1339-x. Epub 2014 Feb 18. PMID: 24535072.

178. Zhang J, Shi X, Liu F, Sun Y, Qian H, Zhou Z, Zhang Y, Wang L. Natural history and clinical outcomes in patients with complex intracranial

aneurysms: a review of 115 bypass cases and 22 nonsurgical cases. Neurosurg Rev. 2020 Dec;43(6):1605-1613. doi: 10.1007/s10143-019-01191-4. Epub 2019 Nov 10. PMID: 31707577.

179. Zhang J, Shi X, Liu F, Sun Y, Qian H, Zhou Z. Serpentine aneurysm of the posterior cerebral artery treated by internal maxillary artery bypass followed by parent artery occlusion: a case report and literature review. Acta Neurochir (Wien). 2019 Jun;161(6):1183-1189. doi: 10.1007/s00701-019-03902-8. Epub 2019 Apr 9. PMID: 30968180.

180. Zhang L, Wang H, Pan Y, Mao L. Effect Analysis of Microsurgical Clipping and Endovascular Embolization for the Treatment of Middle Cerebral Artery Aneurysms. World Neurosurg. 2019 May; 125:e1074-e1081. doi: 10.1016/j.wneu.2019.02.004. Epub 2019 Feb 18. PMID: 30790728.

181. Zhang Y, Zhang Y, Guo F, Liang F, Yan P, Liang S, Jiang C. Treatment of Small and Tiny Aneurysms Before and After Flow Diversion Era: A Single Center Experience of 409 Aneurysms. World Neurosurg. 2018 Aug; 116:e386-e393. doi: 10.1016/j.wneu.2018.04.213. Epub 2018 May 9. PMID: 29751179.

СПИСОК УСЛОВНЫХ СОКРАЩЕНИЙ

АА	– Артериальная аневризма
БГА	– Большие и гигантские аневризмы
ВАК	– Внутрисосудистая аспирация крови
ВК	– Временное клипирование
ВСА	– Внутренняя сонная артерия
ДСА	– Дигитальная субтракционная ангиография
ЗСА	– Задняя соединительная артерия
КТ	– Компьютерная томография
ЛА	– Лучевая артерия
ЛСД	– Латеральный супраорбитальный доступ
МА	– Множественные аневризмы
МПД	– Миниптериональный доступ
МШР	– Модифицированная шкала Рэнкин
МРТ	– Магнитно-резонансная томография
НСА	– Наружная сонная артерия
ОСА	– Общая сонная артерия
ПМА	– Передняя мозговая артерия
ПСА	– Передняя соединительная артерия
ПНО	– Передний наклоненный отросток
ЗМА	– Задняя мозговая артерия
ЗНМА	– Задняя нижняя мозжечковая артерия
ПТД	– Птериональный доступ
САК	– Субарахноидальное кровоизлияние
СМА	– Средняя мозговая артерия
ЦАГ	– Церебральная ангиография
ИР	– Интраоперационный разрыв
ЭИКМА	– Экстра-интракраниальный микрососудистый анастомоз

ПРИЛОЖЕНИЕ 1

Шкала комы Глазго (рекомендуется для возраста > 4 лет)

Баллы (3-15)	Открывание глаз	Речевой контакт	Двигательная активность
6	–	–	Выполнение команд
5	–	Ориентирован	Локализация боли (целенаправленная)
4	Спонтанное	Спутан	Отдергивание конечности (нецеленаправленное)
3	На обращение	Неадекватен	Сгибание конечности (декортикация)
2	На боль *	Неразборчив	Разгибание конечности (децеребрация)
1	нет	нет	Нет **
Примечание:** при проверке открывания глаз на боль следует использовать периферическую стимуляцию (болевая гримаса при центральном болевом раздражении приводит к зажмуриванию глаз); * - при отсутствии двигательной реакции необходимо исключить повреждение спинного мозга. Ясное сознание – 15 баллов. Оглушение-11-14 баллов, Сопор – 9-10 баллов. Кома-8-3 баллов.			

Примечание. При наличии серьёзного общего заболевания (гипертоническая болезнь, сахарный диабет, тяжёлый атеросклероз, хроническое обструктивное заболевание легких) или выраженного ангиоспазма оценку тяжести состояния больного увеличивают на одну степень.

ПРИЛОЖЕНИЕ 2

Модифицированная шкала Рэнкина (Modified Rankin Scale - mRS) - универсальная шкала оценки инвалидности, независимости и исходов реабилитации

0	Нет симптомов
1	Отсутствие существенных нарушений жизнедеятельности, несмотря на наличие некоторых симптомов болезни; способен выполнять обычные повседневные обязанности
2	Лёгкое нарушение жизнедеятельности; неспособен выполнять прежние обязанности, но справляется с собственными делами без посторонней помощи
3	Умеренное нарушение жизнедеятельности, потребность в некоторой помощи, но ходит самостоятельно
4	Выраженное нарушение жизнедеятельности; неспособен ходить без посторонней помощи, справляться со своими физическими потребностями без посторонней помощи
5	Грубое нарушение жизнедеятельности; прикован к постели, Недержание мочи и кала, потребность в постоянное помощи медицинского персонала и внимании
6	Смерть

ПРИЛОЖЕНИЕ 3

Шкала распространённости субарахноидального кровоизлияния по данным КТ (Fisher C.M.) [99]

1	Кровь не визуализируется
2	Диффузный или вертикальный слой крови в субарахноидальном пространстве < 1 мм толщиной
3	Локальный сгусток или вертикальный слой крови в субарахноидальном пространстве >1 мм толщиной
4	Внутримозговое или внутрижелудочковое кровоизлияние с или без диффузным субарахноидальным кровоизлиянием

ПРИЛОЖЕНИЕ 4

Оценка тяжести состояния пациентов при аневризматическихкровоизлияниях Шкала Hunt W-Hess R

I	Бессимптомное течение или минимальная головная боль и легкая ригидность затылочных мышц
II	Средняя или сильная головная боль, ригидность затылочных мышц, нет неврологического дефицита (за исключением нарушения функции черепных нервов)
III	Оглушение, минимальны неврологический дефицит
IV	Сопор; умеренный или грубый гемипарез, возможны начальные проявления децеребрационной ригидности и вегетативные расстройства
V	Глубокая кома, децеребрационная ригидность; агония

Примечание: - при наличии тяжелого сопутствующего заболевания (гипертоническая болезнь, сахарный диабет, тяжелый атеросклероз, хроническое обструктивное заболевание легких) или выраженного ангиоспазма увеличивает тяжесть состояния больного на один бал.

ПРИЛОЖЕНИЕ 5

IXTIRO

PATENTI

МИНИСТЕРСТВО ЮСТИЦИИ РЕСПУБЛИКИ УЗБЕКИСТАН

№ IAP 7760

Ushbu patent O'zbekiston Respublikasining "Ixtirolar, foydali modellar va sanoat namunalari to'g'risida"gi Qonuniga asosan quyidagi ixtiroga berildi:

Ichki uyqu arteriyasining yirik anevrizmalarini davolash usuli

Дата подачи заявки: **27.09.2023** Talabnoma raqami: **IAP 20230525**

Ustivorlik sanasi: **27.09.2023**

Patent egasi(lari): **RESPUBLIKA IXTISOSLASHTIRILGAN NEYROXIRURGIYA ILMIY-AMALIY TIBBIYOT MARKAZI, UZ**

Ixtiro muallif(lari)i: **RUZIQULOV MAXMUDJON MAJIDOVICH, UZ; KARIYEV GAYRAT MARATOVICH, UZ; HAZRATQULOV RUSTAM BAFOYEVICH, UZ**

Ixtiroga berilgan patent O'zbekiston Respublikasi hududida 27.09.2023 yildan boshlab patentni kuchda saqlab turish uchun patent boji o'z vaqtida to'langandagina 20 yil mobaynida amal qiladi. O'zbekiston Respublikasi Ixtirolar davlat reyestrida 15.07.2024 yilda ro'yxatdan o'tkazildi.

ОГЛАВЛЕНИЕ

ВВЕДЕНИЕ ……..... 5
ГЛАВА I……. 6
Современное состояние аспектов микрохирургического лечения больных с большими и гигантскими аневризмами сосудов головного мозга ……... 6
Эпидемиология больных с большими и гигантскими аневризмами сосудов головного мозга 7
Классификация и морфологические характеристики больших и гигантских церебральных аневризм..... 9
Факторы риска и патогенез формирования больших и гигантских церебральных аневризм ……....…. 11
Историческое развитие хирургических методов лечения больших и гигантских церебральных аневризм ……... 14
Этапы эволюции хирургических доступов к церебральным аневризмам.....……... 15
Реконструктивные операции на аневризмах …….. 17
Современные подходы к диагностике и лечению неразорвавшихся церебральных аневризм..... 19
Прогностические факторы исходов при аневризматическом субарахноидальном кровоизлиянии..... 21
Роль сосудистого ангиоспазма в патогенезе и прогнозе исходов..... 24
Повторные кровоизлияния: факторы риска и современные методы профилактики..... 26
Современные технологии микрохирургического лечения аневризм головного мозга..... 28
ГЛАВА II. КЛИНИЧЕСКАЯ ХАРАКТЕРИСТИКА МАТЕРИАЛА И МЕТОДОВ ИССЛЕДОВАНИЯ……..…….
Общая характеристика клинического материала……..... 33
Общесоматическое, неврологическое, нейрофизиологическое, УЗИ - обследование…….……... 38
Неврологические шкалы и тесты ……...……. 38
Нейроофтальмологическое обследование …….....……. 39
Нейрофизиологическое обследование 39
Ультразвуковая диагностика у больных с большими и гигантскими церебральными аневризмами…….. 40
Методы нейровизуализации (МСКТ и МРТ) в диагностике больших и гигантских церебральных аневризм ……..... 40

ГЛАВА III. АНАЛИЗ КЛИНИКО-НЕВРОЛОГИЧЕСКИХ ОСОБЕННОСТЕЙ У БОЛЬНЫХ С БОЛЬШИМИ И ГИГАНТСКИМИ АНЕВРИЗМАМИ СОСУДОВ ГОЛОВНОГО МОЗГА…….…… 48
Клинический анализ больных с большими и гигантскими аневризмами сосудов головного мозга ……..... 48
Апоплектиформный тип течения больших и гигантских аневризм..... 55
Эмболический тип течения больших и гигантских аневризм..... 63
Псевдотуморозное течение больших и гигантских аневризм…..... 64
Бессимптомное течение больших и гигантских аневризм сосудов головного мозга…..... 71
Множественные аневризмы.....…….....….. 72
Патологоанатомическая характеристика больших и гигантских артериальных аневризм головного мозга..... 77
ГЛАВА IV. МИКРОХИРУРГИЧЕСКАЯ ТАКТИКА ПРИ БОЛЬШИХ И ГИГАНТСКИХ АНЕВРИЗМАХ СОСУДОВ ГОЛОВНОГО МОЗГА..... 80
Виды операций и функциональные исходы лечения .....……... 80
Принципы клипирования больших и гигантских аневризм 82
Планирование хирургического вмешательства..... 84
Временное клипирование артерий..... 85
Методика клипирования, аспирации купола аневризмы с последующей резекцией купола аневризмы..... 86
Методы хирургической профилактики ишемических осложнений……..…….. 88
Окутывание больших и гигантских церебральных аневризм 88
Виды хирургических доступов при больших и гигантских церебральных аневризм……..... 89
Птериональный доступ …….....……... 90
Латеральный супраорбитальный доступ 91
Межполушарный доступ ….....…….…..... 93
Миниптериональный доступ …..... 93
Частично тромбированные аневризмы 96
ГЛАВА V. АНАЛИЗ ОТДАЛЁННЫХ РЕЗУЛЬТАТОВ МИКРОХИРУРГИЧЕСКОГО ЛЕЧЕНИЯ БОЛЬНЫХ С БОЛЬШИМИ И ГИГАНТСКИМИ АНЕВРИЗМАМИ СОСУДОВ ГОЛОВНОГО МОЗГА ……..…… 101

Анализ выключения аневризмы из кровотока.....……. 101
Факторы риска небагоприятного исхода …….. 101
Отсроченные результаты лечения..... 106
Осложнения хирургического лечения ……..... 107
Интраоперационный разрыв аневризмы……..…….. 108
Послеоперационные гематомы…… 112
Зрительные нарушения и их динамика 118
Двигательные нарушения и их динамика 124
Анализ паллиативных случаев (невыключенные аневризмы)..... 127
Анализ летальности ……..…….……. 128
ГЛАВА VI.ХИРУРГИЧЕСКИЕ ПОДХОДЫ К РЕВАСКУЛЯРИЗАЦИИ ПРИ ЛЕЧЕНИИ БОЛЬШИХ И ГИГАНТСКИХ АНЕВРИЗМ СОСУДОВ ГОЛОВНОГО МОЗГА
Характеристика используемого материала……. 131
Методика операций наложения высокопоточного артериального экстра-интракраниального шунта …..... 132
Оценка результатов хирургических вмешательств 139
Экстраинтракраниальный высокопоточный шунт…… 144
Показания к операциям с созданием сосудистых шунтов 146
ЗАКЛЮЧЕНИЕ ……. 149
ВЫВОДЫ …… 169
ПРАКТИЧЕСКИЕ РЕКОМЕНДАЦИИ …… 171
СПИСОК ЛИТЕРАТУРЫ …….…. 172
СПИСОК УСЛОВНЫХ СОКРАЩЕНИЙ…… 199
ПРИЛОЖЕНИЯ ……..……..…….. 200

РУЗИКУЛОВ М.М., КАРИЕВ Г.М., ХАЗРАТКУЛОВ Р.Б.,

РАСУЛОВ Ш.О.

КЛИНИКА, ДИАГНОСТИКА И ЛЕЧЕНИЕ БОЛЬШИХ И ГИГАНТСКИХ АНЕВРИЗМ СОСУДОВ ГОЛОВНОГО МОЗГА

Монография

Подписано в печать 05.06.2026
г. Печ.л. 17,5 Тираж 100. Заказ
№ 62
Отпечатано в типографии ООО “Fan va ta’lim poligraf
” г. Ташкент, ул. Дурмон йули, 24.

Махмуджон Мажидович Рузикулов

доктор медицинских наук (DSc), врач нейрохирург сосудистой патологии центральной нервной системы Республиканского специализированного научно-практического медицинского центра нейрохирургии

Гайрат Маратович Кариев

доктор медицинских наук, профессор - директор Республиканского специализированного научно-практического медицинского центра нейрохирургии при Министерстве Здравоохранения Республики Узбекистан; заведующий кафедрой «Нейрохирургии»Ташкентского государственного медицинского института;
профессор кафедры «Нейрохирургии» Российского Университета Дружбы Народов

Рустам Бафоевич Хазраткулов

доктор медицинских наук (DSc), старший научный сотрудник - руководитель научного отдела сосудистой патологии центральной нервной системы Республиканского специализированного научно-практического медицинского центра нейрохирургии; профессор кафедры нейрохирургии Центра развития профессиональной квалификации медицинских работников



Шавкат Орзикулович Расулов

врач нейрохирург врач нейрохирург сосудистой патологии центральной нервной системы Республиканского специализированного научно-практического медицинского центра нейрохирургии

N: 978-9910-8703-2-3